This is a digital copy of a book that was preserved for generations on library shelves before it was carefully scanned by Google as part of a project to make the world's books discoverable online.

It has survived long enough for the copyright to expire and the book to enter the public domain. A public domain book is one that was never subject to copyright or whose legal copyright term has expired. Whether a book is in the public domain may vary country to country. Public domain books are our gateways to the past, representing a wealth of history, culture and knowledge that's often difficult to discover.

Marks, notations and other marginalia present in the original volume will appear in this file - a reminder of this book's long journey from the publisher to a library and finally to you.

**Usage guidelines**

Google is proud to partner with libraries to digitize public domain materials and make them widely accessible. Public domain books belong to the public and we are merely their custodians. Nevertheless, this work is expensive, so in order to keep providing this resource, we have taken steps to prevent abuse by commercial parties, including placing technical restrictions on automated querying.

We also ask that you:

+ *Make non-commercial use of the files* We designed Google Book Search for use by individuals, and we request that you use these files for personal, non-commercial purposes.

+ *Refrain from automated querying* Do not send automated queries of any sort to Google's system: If you are conducting research on machine translation, optical character recognition or other areas where access to a large amount of text is helpful, please contact us. We encourage the use of public domain materials for these purposes and may be able to help.

+ *Maintain attribution* The Google "watermark" you see on each file is essential for informing people about this project and helping them find additional materials through Google Book Search. Please do not remove it.

+ *Keep it legal* Whatever your use, remember that you are responsible for ensuring that what you are doing is legal. Do not assume that just because we believe a book is in the public domain for users in the United States, that the work is also in the public domain for users in other countries. Whether a book is still in copyright varies from country to country, and we can't offer guidance on whether any specific use of any specific book is allowed. Please do not assume that a book's appearance in Google Book Search means it can be used in any manner anywhere in the world. Copyright infringement liability can be quite severe.

**About Google Book Search**

Google's mission is to organize the world's information and to make it universally accessible and useful. Google Book Search helps readers discover the world's books while helping authors and publishers reach new audiences. You can search through the full text of this book on the web at `http://books.google.com/`

**Über dieses Buch**

Dies ist ein digitales Exemplar eines Buches, das seit Generationen in den Regalen der Bibliotheken aufbewahrt wurde, bevor es von Google im Rahmen eines Projekts, mit dem die Bücher dieser Welt online verfügbar gemacht werden sollen, sorgfältig gescannt wurde.

Das Buch hat das Urheberrecht überdauert und kann nun öffentlich zugänglich gemacht werden. Ein öffentlich zugängliches Buch ist ein Buch, das niemals Urheberrechten unterlag oder bei dem die Schutzfrist des Urheberrechts abgelaufen ist. Ob ein Buch öffentlich zugänglich ist, kann von Land zu Land unterschiedlich sein. Öffentlich zugängliche Bücher sind unser Tor zur Vergangenheit und stellen ein geschichtliches, kulturelles und wissenschaftliches Vermögen dar, das häufig nur schwierig zu entdecken ist.

Gebrauchsspuren, Anmerkungen und andere Randbemerkungen, die im Originalband enthalten sind, finden sich auch in dieser Datei – eine Erinnerung an die lange Reise, die das Buch vom Verleger zu einer Bibliothek und weiter zu Ihnen hinter sich gebracht hat.

**Nutzungsrichtlinien**

Google ist stolz, mit Bibliotheken in partnerschaftlicher Zusammenarbeit öffentlich zugängliches Material zu digitalisieren und einer breiten Masse zugänglich zu machen. Öffentlich zugängliche Bücher gehören der Öffentlichkeit, und wir sind nur ihre Hüter. Nichtsdestotrotz ist diese Arbeit kostspielig. Um diese Ressource weiterhin zur Verfügung stellen zu können, haben wir Schritte unternommen, um den Missbrauch durch kommerzielle Parteien zu verhindern. Dazu gehören technische Einschränkungen für automatisierte Abfragen.

Wir bitten Sie um Einhaltung folgender Richtlinien:

+ *Nutzung der Dateien zu nichtkommerziellen Zwecken* Wir haben Google Buchsuche für Endanwender konzipiert und möchten, dass Sie diese Dateien nur für persönliche, nichtkommerzielle Zwecke verwenden.

+ *Keine automatisierten Abfragen* Senden Sie keine automatisierten Abfragen irgendwelcher Art an das Google-System. Wenn Sie Recherchen über maschinelle Übersetzung, optische Zeichenerkennung oder andere Bereiche durchführen, in denen der Zugang zu Text in großen Mengen nützlich ist, wenden Sie sich bitte an uns. Wir fördern die Nutzung des öffentlich zugänglichen Materials für diese Zwecke und können Ihnen unter Umständen helfen.

+ *Beibehaltung von Google-Markenelementen* Das "Wasserzeichen" von Google, das Sie in jeder Datei finden, ist wichtig zur Information über dieses Projekt und hilft den Anwendern weiteres Material über Google Buchsuche zu finden. Bitte entfernen Sie das Wasserzeichen nicht.

+ *Bewegen Sie sich innerhalb der Legalität* Unabhängig von Ihrem Verwendungszweck müssen Sie sich Ihrer Verantwortung bewusst sein, sicherzustellen, dass Ihre Nutzung legal ist. Gehen Sie nicht davon aus, dass ein Buch, das nach unserem Dafürhalten für Nutzer in den USA öffentlich zugänglich ist, auch für Nutzer in anderen Ländern öffentlich zugänglich ist. Ob ein Buch noch dem Urheberrecht unterliegt, ist von Land zu Land verschieden. Wir können keine Beratung leisten, ob eine bestimmte Nutzung eines bestimmten Buches gesetzlich zulässig ist. Gehen Sie nicht davon aus, dass das Erscheinen eines Buchs in Google Buchsuche bedeutet, dass es in jeder Form und überall auf der Welt verwendet werden kann. Eine Urheberrechtsverletzung kann schwerwiegende Folgen haben.

**Über Google Buchsuche**

Das Ziel von Google besteht darin, die weltweiten Informationen zu organisieren und allgemein nutzbar und zugänglich zu machen. Google Buchsuche hilft Lesern dabei, die Bücher dieser Welt zu entdecken, und unterstützt Autoren und Verleger dabei, neue Zielgruppen zu erreichen. Den gesamten Buchtext können Sie im Internet unter `http://books.google.com` durchsuchen.


BIBLIOTHECA · BOSTONIENSIS · MEDICINAE
SERVAT ET DOCET
FVNDATA
MDCCCLXXX
EX DONO

Begründet von **H. Auspitz** und **F. J. Pick.**

# ARCHIV

für

# Dermatologie und Syphilis.

Unter Mitwirkung von

Prof. M'CALL ANDERSON, Dr. ARNING, Prof. BEHREND, Dr. BESNIER, Prof. BERGH, Dr. BLASCHKO, Prof. BOECK, Prof. DUHRING, Prof. v. DÜRING, Prof. EHRMANN, Dr. ELSENBERG, Dr. FABRY, Prof. FINGER, Dr. GLÜCK, Dr. J. GRÜNFELD, Prof. HALLOPEAU, Prof. HASLUND, Dr. HERXHEIMER, Dr. HOCHSINGER, Prof. JADASSOHN, Prof. JANOVSKY, Dr. JOSEPH, Dr. KLOTZ, Prof. KÖBNER, Prof. KOPP, Prof. KREIBICH, Prof. LANG, Dr. LEDERMANN, Prof. LUKASIEWICZ, Dr. LUSTGARTEN, Prof. v. MARSCHALKÓ, Prof. MERK, Dr. du MESNIL, Prof. MRACEK, Prof. NEUMANN, Prof. v. PETERSEN, Prof. POSPELOW, J. K. PROKSCH, Prof. REDER, Prof. RILLE, Prof. RÓNA, Dr. O. ROSENTHAL, Prof. SCHIFF, Dr. SCHÜTZ, Dr. SCHUSTER, Dr. SCHUMACHER II., Dr. SZADEK, Prof. TARNOWSKY, Dr. TOUTON, Dr. ULLMANN, Dr. VEIEL, Dr. VOLLMER, Dr. WAELSCH, Dr. v. WATRASZEWSKI, Prof. WELANDER, Dr. WINTERNITZ, Prof. WOLFF, Prof. WOLTERS, Prof. v. ZEISSL

und in Gemeinschaft mit

Prof. Caspary, Königsberg — Prof. Doutrelepont, Bonn — Prof. Lesser, Berlin — Prof. Neisser, Breslau — Prof. Riehl, Wien

herausgegeben von

Prof. F. J. Pick in Prag.

**Zweiundsiebzigster Band.**

Mit zehn Tafeln.

**Wien und Leipzig.**
Wilhelm Braumüller,
k. u. k. Hof- und Universitätsbuchhändler.
**1904.**

BOSTON MEDICAL
FEB 281905
LIBRARY.

CATALOGUED
FEB 281905
E. H. B.

K. u. k. Hofbuchdruckerei A. Haase, Prag.

# Inhalt.

Pag.

**Nekrolog.** Heinrich Köbner. Von Sanitätsrat Dr. Wechselmann (Berlin) . . . . . I

**Original-Abhandlungen.**

Aus der k. k. böhmischen Universitätsklinik des Professors Dr. V. Janovský in Prag. Dermatitis framboesiformis. Von Dr. Franz Šamberger, klin. Assistenten. (Hiezu Taf. I u. II.) . . . . . 8

Aus der dermatologischen Universitätsklinik von Professor Jadassohn in Bern. Über senile (und präsenile) rein hyperplastische Talgdrüsentumoren, speziell des Gesichts, mit einer Bemerkung über die Färbung der Acari folliculorum in Schnitten. Von Dr. B. Hirschfeld, Spezialarzt für Hautkrankheiten in Berlin, ehem. Volontärassistent der Klinik . . . . . 25

Aus der Kgl. Universitäts-Poliklinik für Haut- und Geschlechtskrankheiten in Berlin. (Direktor: Prof. E. Lesser.) Über eine eigenartige Form rezidivierender, wandernder Phlebitis an den unteren Extremitäten. Von Privatdozent Dr. A. Buschke, bisher I. Assistent der Poliklinik, jetzt dirigierender Arzt der städtischen Abteilung für Geschlechtskrankheiten am Urban in Berlin. (Hiezu Taf. III.) . 39

Aus der dermatologischen Universitätsklinik von Professor Jadassohn in Bern. Zur Histologie der Skabies. Von Dr. Richard Volk aus Wien . . . . . 53

Aus dem I. anatomischen Institute der k. k. Universität Wien. Zur Technik der intramuskulären Injektionen. Von Dr. Siegfried Grosz. (Mit einer Figur im Texte.) . . . . . 59

Ein Beitrag zur Statistik der Epididymitis gonorrhoica. Von Dr. Arth. Jordan, ord. Arzt am Mjassnitzki-Hospital zu Moskau . . . . . 77

Der lokale Einfluß erhöhter Muskelfunktion auf die anormale Ernährung der Haut. Von Dr. Jacob Halpern, Vorstand der poliklinischen Abteilung für Hautkranke im St. Rochus-Spital in Warschau 87

Aus der dermatologischen Universitätsklinik in Bern. (Prof. Dr. Jadassohn.) Über die Resorption von Jod aus Jodkali-Salben. Von Dr. Hirschfeld, Spezialarzt für Hautkrankheiten in Berlin und Dr. Pollio, z. Z. Assistent an der dermatol. Klinik in Turin . . . . 163

Über die Resorption von Jod aus Jodkali-Salben. Bemerkungen zur Abhandlung der Herren Dr. Hirschfeld und Dr. Pollio. Von A. Hefiter, Bern . . . . . 171

Aus der Abteilung für Haut- und venerische Krankheiten des St. Stephanspitals (Vorstand Prof. Dr. S. Róna) in Budapest. Über das Syringom. Von Dr. J. Csillag. (Hiezu Taf. IV u. V.) . . . . . 175

Aus der k. k. Universitätsklinik für Dermatologie und Syphilidologie in Wien. (Prof. Dr. Gustav Riehl.) Zur Kenntnis der Acne teleangiectodes Kaposi (Acnitis Barthélemy). Von Dr. Walther Pick, Assistent der Klinik. (Hiezu Taf. VI u. VII.) . . . . . 193

Aus der dermatologischen Universitätsklinik von Professor Jadassohn in Bern. Über Kerndegenerationen bei kutanen Entzündungsprozessen. Von Dr. Richard Volk aus Wien . . . . . 217

Aus der Prosektur der k. k. Krankenanstalt „Rudolf-Stiftung“ in Wien (Vorstand: Prof. R. Paltauf). Hämochromatosis der Haut und Bauch-

Pag.

organe bei idiopathischer Hautatrophie mit Erythrodermie. Von Dr. Berthold Kreissl, Assistent der III. med. Abteilung (Vorst.: Prim. Dr. Mader). . . . . 227

Ein Beitrag zur Kasuistik der Mykosis fungoides Alibert. Von Dr. W. Krasnoglasow, Sekundärarzt am Mjassnitzki-Spital zu Moskau. (Hiezu Taf. VIII.) . . . . . 239

Aus der Kgl. Universitäts-Poliklinik für Haut- und Geschlechtskrankheiten in Berlin. (Direktor: Prof. E. Lesser.) Über eine eigenartige Form rezidivierender, wandernder Phlebitis an den unteren Extremitäten. Nachtrag. Von Privatdozent Dr. A. Buschke, bisher I. Assistent der Poliklinik, jetzt dirigierender Arzt der städtischen Abteilung für Geschlechtskrankheiten am Urban in Berlin . . . . 243

Mitteilung aus dem Laboratorium des Jenner-Pasteur-Instituts in Budapest. Hämagglutinations-Untersuchungen bei syphilitischen und gesunden Individuen. Von Univ.-Doz. Dr. Ladislaus Detre und Dr. Josef Sellei . . . . . 323

Über Acne urticata. Von Privatdozent Dr. Ludwig Waelsch in Prag . . . . . 349

Aus der k. k. Universitätsklinik für Dermatologie und Syphilidologie in Wien. (Prof. Dr. Gustav Riehl.) Über die persistierende Form des Erythema nodosum. Von Dr. Walther Pick, Assistent der Klinik. (Hiezu Taf. IX.) . . . . . 361

Aus der k. k. dermatologischen Universitätsklinik in Wien. (Prof. Dr. Gustav Riehl.) Ein Beitrag zur Kenntnis des Sarcoma idiopathicum multiplex haemorrhagicum (Kaposi). Von Dr. August Halle. (Hiezu Taf. X.) . . . . . 373

Aus der k. k. deutschen dermatologischen Universitätsklinik von Prof. F. J. Pick in Prag. Weitere Untersuchungen über die entzündliche Atrophie des subkutanen Fettgewebes. Von Dr. Alfred Kraus, Assistent der Klinik . . . . . 407

## Bericht über die Leistungen auf dem Gebiete der Dermatologie und Syphilis.

Bericht über die Verhandlungen des VIII. Kongresses der Deutschen dermatologischen Gesellschaft in Sarajevo . . . . . 95, 247, 423

Verhandlungen der Berliner dermatologischen Gesellschaft . . . . . 117

Verhandlungen der Wiener dermatologischen Gesellschaft . . . . . 268

Hautkrankheiten . . . . . 129

Geschlechts-Krankheiten . . . . . 283, 454

**Buchanzeigen und Besprechungen** . . . . . 157

Blochmann, F. Ist die Schutzpockenimpfung mit allen notwendigen Kautelen umgeben? Der Redaktion zugesandte Bücher.

**Nekrologe.** . . . . . 472

Angelo Scarenzio, von Ambrogio Bertarelli. — Niels R. Finsen, von Eduard Jacobi. — Albert R. v. Reder, von R.

**Varia.** . . . . . 160, 320, 476

Zur Kenntnisnahme. — Heinrich Köbner †. — Preisverleihung. — Personalien. Heilstätte für Lupuskranke in Wien. — Dermatologische Klinik in Kiel. Finseninstitut zu Kopenhagen. — Personalien.

# Heinrich Köbner †.

Wiederum hat die deutsche Dermatologie, welcher der Tod in letzter Zeit so tiefe Wunden geschlagen hat, den Verlust eines ihrer Begründer und Führer zu beklagen: am 3. September d. J. verschied in Charlottenburg Heinrich Köbner. Schon seit längerer Zeit war er durch Krankheit genötigt, sich von der ärztlichen Tätigkeit zurückzuziehen; aber trotzdem blieb er bis zuletzt wissenschaftlich tätig, den Fortschritten der Wissenschaft mit regstem Eifer folgend und selbst produzierend. Noch wenige Wochen vor seinem Tode veröffentlichte er in diesem Archiv, dessen erste Nummer 1869 eine Arbeit Köbners über parasitäre Sykosis zierte, seine Bemerkungen zur neueren Literatur über Epidermolysis bullosa hereditaria.

Dieser rastlose Fleiß entsprang der reinen Begeisterung Köbners für die medizinischen Wissenschaften und die Dermatologie insbesondere, welche sein Wesen so völlig erfüllte, daß er daneben nur wenig andere tiefere Interessen kannte; sein wissenschaftlich so hervorragender Geist stand, wie so oft bei genialen Naturen, häufig den einfachsten Verhältnissen des Lebens mit kindlicher Unbeholfenheit gegenüber. Blieb ihm doch für außerhalb seiner wissenschaftlichen Sphäre gelegene Dinge bei der Gründlichkeit und Genauigkeit, mit der er arbeitete, wenig Zeit. Jahrelang trug er seine Arbeitspläne mit sich herum, seine Ideen immer und immer wieder skeptisch durchdenkend, seine Beobachtungen auf das Gewissenhafteste bis ins kleinste Detail nachprüfend. Dieser strengen Selbstkritik verdanken Köbners Arbeiten die absolute Zuverlässigkeit, so daß sie stets einen Grundstein bilden, auf welchem die fernere Forschung sicher weiterbauen konnte. Es erscheint nur natürlich, daß er diese scharfe Kritik, wie gegen sich, auch gegen

andere walten ließ und wenn er dadurch in manchen Konflikt geriet, so muß man doch anerkennen, daß seine Triebfeder stets das Streben nach wissenschaftlicher Wahrheit bildete. Ein besonders Gepräge aber erhalten Köbners kritische Arbeiten dadurch, daß sie nicht lange bei spekulativen Deduktionen verweilen, sondern durch neue eigenartige Beobachtungen und Forschungen die Sachlage aufklären. Als Muster erscheinen in dieser Hinsicht die verschiedenen meist gegen Ricordsche Axiome gerichteten syphilidologischen Arbeiten und vor allem die klassischen „Untersuchungen über die Unmöglichkeit der Diagnose der Syphilis mittelst der mikroskopischen Blutuntersuchung", welche die Lostorfersche s. Z. Aufsehen erregende Entdeckung, wonach im Blute Syphilitischer konstant eigentümliche Gebilde vorkommen sollten, nicht nur als unrichtig erwiesen, sondern auch die Natur dieser Gebilde als Vacuolen einwandsfrei dartaten.

Aber so eigenartig war dieser Geist veranlagt, daß diesen eminent kritischen Eigenschaften eine geniale und schöpferische Phantasie beigestellt war. Am klarsten dokumentierte sie sich bei seiner Entdeckung der Arzneiexantheme. In Meran an das Krankenbett einer Äbtissin gerufen, die anscheinend an einem rezidivierenden Scharlach erkrankt war und dem Ende so nahe erschien, daß bereits die Totenglocken geläutet wurden, erkannte er mit genialem Blick, daß es sich um eine eigentümliche Reaktion auf Chinin handelte und begründete die fruchtbare Lehre von den Arzneiexanthemen. Aber auch sonst lenkte diese schöpferische Phantasie Köbner auf die ätiologische Forschung hin und ließ ihn tiefere Zusammenhänge intuitiv erkennen, neue Krankheitsbilder finden und machte ihn in Verbindung mit seinem scharfen Blick für jedes Detail zum unerreichten Meister der Diagnostik. Dieser Scharfblick war ihm schon in früher Jugend eigen. Schon als Student im 6. Semester setzte er seinen großen Lehrer Frerichs in Erstaunen, als er bei einem in die Breslauer Klinik gebrachten halbseitig gelähmten Knaben — zu einer Zeit, wo gerade erst Virchows Arbeit über Embolie erschienen war — eine Embolie der Hirnarterien diagnostizierte und seine Diagnose dem verwunderten Meister gegenüber durch Hinweis auf Geräusche am Herzen und auf als Infarct gedeutete Milzschwellung sicher stellte.

Zu dieser Veranlagung trat noch ein phänomenales Gedächtnis. Was K. ein Mal gesehen, gehört oder gelesen hatte,

vergaß er nie; Arbeiten, die er vor Jahrzehnten gelesen hatte, standen ihm bis ins kleinste Detail lebhaft vor Augen. So verfügte er in jedem Augenblick unbeschränkt über den gewaltigen Schatz seines Wissens und war befähigt, jeden Fall, der ihm vor Augen trat, sofort nach den verschiedensten, oft scheinbar abgelegensten Richtungen hin, wissenschaftlich zu durchdenken. Diese Gaben verknüpft mit einer meisterhaften Beherrschung aller klinischen, histologischen und experimentellen Untersuchungsmethoden bewirkten, daß jeder wissenschaftliche Beitrag Köbners unser Wissen wesentlich erweiterte und vertiefte und für Jahre einen Markstein bildete und daß seine klinischen Vorträge, seine Demonstrationen in medizinischen Gesellschaften, seine Diskussionsbemerkungen durch Ideengehalt und Durcharbeitung ein klassisches Gepräge trugen.

Es war bei dieser Begabung kein Wunder, daß Köbner schon in jungen Jahren in seinem Sondergebiete mit an die erste Stelle stieg. 1838 in Breslau, als Sohn eines Kaufmanns geboren, verbrachte er seine Studienjahre dort und in Berlin, am meisten beeinflußt von Frerichs, Heidenhain und dessen Assistenten Aubert, Virchow, Graefe, Hoppe Seyler, in dessen Laboratorium er seine noch heut wertvolle Dissertation „über Rohrzuckerverdauung" arbeitete. Nach seinem Staatsexamen wandte er sich nach Wien, schwankend ob er sich der Physiologie oder der Augenheilkunde zuwenden sollte. Dort aber wirkte Hebras große Persönlichkeit so stark auf ihn ein, daß er sich ganz der Dermatologie widmete und zu seiner weiteren Ausbildung nach Paris ging, wo er sich besonders an Gibert Bazin, Auzias Turenne anschloß, und von dem großen Physiologen Claude Bernard stark beeinflußt wurde. 1861 ließ er sich in seiner Vaterstadt als Arzt nieder und errichtete eine Poliklinik für Hautkrankheiten. In diese Zeit fallen seine epochemachenden Arbeiten über Sykosis und ihre Beziehungen zur Mykosis tonsurans, seine klinischen und experimentellen Mitteilungen aus der Dermatologie und Syphilidologie, die 1869 seine Zulassung zur Habilitation zur Folge halten. Seine Kämpfe und Verdienste um die Errichtung eines Lehrstuhls und eines klinischen Instituts für Dermatologie und Syphilis sind in dieser Zeitschrift (Bd. LX) von berufenster Seite geschildert worden. 1876 erreichte er endlich sein Ziel und wurde, nachdem er schon 1872 zum Professor ernannt worden war, Direktor der neuen Universitätsklinik. Mit Feuer-

eifer gab er sich seiner klinischen Tätigkeit hin, da riß ihn ein tragisches Geschick aus seinen wissenschaftlichen Plänen und vom Lehrstuhl hinweg. Mitten in einer Vorlesung, deren Thema — charakteristisch für seinen weitausschauenden Blick — schon damals die soziale Bedeutung der Haut- und Geschlechtskrankheiten behandelte, versagte ihm die Stimme und er mußte von seiner Schöpfung scheiden. Diesen Schlag hat er nie verwunden, seine Klinik fehlte ihm immer. Durch längeren Aufenthalt im Süden erlangte er seine Gesundheit wieder, so daß er 1877 nach Berlin übersiedeln und später dort eine neue Poliklinik ins Leben rufen konnte, in der er, wenn auch leider nur einige Jahre lang, seine glänzenden Kurse für praktische Ärzte abhielt. Eine akademische Lehrtätigkeit entfaltete er nicht mehr, während er in Vorträgen und Diskussionen der medizinischen Gesellschaften, vor allem der zeitweise von ihm geleiteten dermatologischen Vereinigung sich eifrig betätigte und fortdauernd wissenschaftliche Forschungen betrieb. Aus dieser Zeit stammen, um nur an die hervorragendsten Leistungen zu erinnern, die Arbeiten: Über Lichen ruber, über Mykosis fungoides, über die Hautsarkome, über Xanthome, über Neurofibrome, die Versuche über die Übertragbarkeit der Lepra, über Arseninjektionen bei Lichen und Sarkomen, Pemphigus vegetans u. v. a.

Es erübrigt sich, seine Arbeiten hier einzeln aufzuführen, da sich ein Verzeichnis derselben in der Festschrift zur Erinnerung an den 25jähr. Bestand der Breslauer Hautklinik in diesem Archiv Bd. LX findet: nachzutragen sind nur aus der letzten Zeit außer der obenerwähnten Arbeit über Epidermolysis: Zwei Fälle von Gehirnsyphilis nebst Obduktionsbefunden (dieses Archiv Bd. LXIII) und Über Striae cutis distensae (Münchner med. Wochenschr. 1904. Nr. 21).

Müssen wir bei Betrachtung von Köbners Lebensgang mit Wehmut sehen, daß vieles, was in ihm als Blüte lag, nicht zum Ausreifen kam, weil ihn sein Geschick seinem ureigensten Wirkungskreis, der Klinik, zu zeitig entriß, so können wir doch mit Bewunderung auf das, was er geschaffen hat, blicken. Seine Arbeiten werden stets ein Ruhmesblatt in der Geschichte der deutschen Dermatologie bilden!

Sanitätsrat Dr. Wechselmann (Berlin).

# Originalabhandlungen.

Aus der k. k. böhmischen Universitätsklinik des Professors
Dr. V. Janovský in Prag.

8499

BOSTON MEDICAL
FEB 28 1905
LIBRARY

# Dermatitis framboesiformis.

Von

Dr. **Franz Šamberger,**
klin. Assistenten.

(Hiezu Taf. I u. II.)

Den 11. Feber 1903 wurde auf die k. k. dermatologische Klinik des Prof. Dr. V. Janovský unter Prot. Nr. 2315 ein 18 Jahre alter Arbeiter aus einem Kohlenbergwerke J. K. aufgenommen.

Der Anamnese entnehmen wir folgendes:

Der Kranke stammt aus einer gesunden Familie, Vater und Mutter leben und sind gesund. Nur der Vater leidet wie andere Arbeiter desselben Bergwerkes an Furunculosis. Von 14 Geschwistern starben 5 gleich nach der Geburt. Ob inzwischen ein Abortus stattfand, kann der Patient nicht angeben. Er selbst ist von den lebenden Geschwistern weder der älteste noch der jüngste; alle lebenden Geschwister sind vollständig gesund, der älteste Bruder ist 22, der jüngste etwas über ein Jahr alt. Der Kranke machte im Alter von ungefähr 3 Jahren eine Variola durch, sonst war er immer gesund. Im 14. Lebensjahre begann er im Kohlenbergwerk zu arbeiten und bald hierauf stellte sich bei ihm eine Furunculose am ganzen Körper ein.

Von dieser Krankheit wurde er ein ganzes Jahr hindurch geplagt, so daß er gezwungen war, seinen Posten zu verändern und Arbeit in einem anderen Bergwerke zu suchen. Dieser Wechsel hatte zur Folge, daß sich keine neuen Furunkeln mehr bildeten. Nach einiger Zeit nahm der Patient auf dem früheren Bergwerke die Arbeit wieder auf und 4 Wochen nachher stellte sich sein altes Leiden wieder ein. Nach Angabe des Patienten leiden auch andere Arbeiter desselben Werkes an einer ähnlichen Furunculose, unter anderen auch der Vater des Patienten. Als Ursache hiefür gibt der Kranke das schlechte Trinkwasser im Schachte an. Der Patient war anfangs ungefähr ein Jahr ober der Erde beim Sortieren der Kohle beschäftigt. Während dieser Zeit hatte er stets Furunkel, so daß er zeitweise 2—3 Tage die Arbeit aussetzen mußte. Nach einem Jahre wurde ihm die Arbeit im Schachte selbst zugeteilt

und seit dieser Zeit verschlimmerte sich sein Leiden in erhöhtem Maße. Es bildeten sich besonders am Nacken neue und neue Pusteln, wobei sich ein intensives Jucken in der behaarten Partie des Kopfes einstellte. Zugleich begannen die Pusteln an anderen Stellen aufzutreten, so namentlich am Naseneingange, die sich bald mit einer Kruste bedeckten. In diesem Stadium wurde der Kranke vom Arzt in das Krankenhaus in Schlan geschickt. Hier wurde der Patient mit Ölumschlägen und indiff. Salben behandelt, aber trotzdem nahm die Pustelbildung in der behaarten Partie des Kopfes immer größere Dimensionen an, und erst jetzt machte der Kranke die Wahrnehmung, daß sich die Pusteln mit einer Kruste überzogen, unter welcher sich langsam Wärzchen bildeten, die in bedeutendem Maße näßten. Die sezernierte Flüssigkeit verbreitete einen penetranten Geruch, so daß er bei den übrigen Patienten Ekel erregte. Lange Zeit hindurch wurden dem Kranken lokal verschiedene Salben appliziert und da sich das Leiden verschlimmerte, wurde die Diagnose auf Syphilis gestellt und ihm Jodkali verordnet. Auch diese Therapie blieb erfolglos. Die Effloreszenzen in der behaarten Partie des Kopfes nahmen zu und auch in der rechten Nasenöffnung kamen derartige Auswüchse zum Vorschein. Die Ärzte touchierten die einzelnen Effloreszenzen mit Lapis, wodurch viele von ihnen verschwanden, das Gesamtbild der Krankheit jedoch änderte sich nicht im geringsten. Dabei war der Patient immer bei gutem Appetit und litt niemals an Kopfschmerzen. Da das Leiden immer schlimmer wurde, begab sich der Kranke auf unsere Klinik.

Eine venerische Infektion negiert der Patient entschieden und auch anamnestisch ist es nicht möglich, eine vorausgegangene, auch nur einigermaßen wahrscheinliche, extragenitale Infektion zu konstatieren. Die Bildung von ähnlichen Auswüchsen wurde bei niemandem aus der nächsten Umgebung des Kranken beobachtet.

Status praesens.

Patient mittelgroß, von schwachem Knochenbau und mäßig entwickelter Muskulatur, minder gut genährt. An den inneren Organen sind keine pathologischen Veränderungen wahrnehmbar.

Im Urin lassen sich keine pathologischen Bestandteile nachweisen. Der Befund des Genitales ist vollständig negativ; nirgends läßt sich auch die kleinste Narbe konstatieren. Die Inguinaldrüsen sind unbedeutend vergrößert, die Nackendrüsen bedeutend induriert.

Die ganze behaarte Partie des Kopfes war bei Ankunft des Patienten gleichsam mit einer einzigen, ziemlich mächtigen Kruste bedeckt, nach deren Entfernung man bemerkt, daß auf dem behaarten Teile des Kopfes sich zahlreiche, größtenteils vereinzelte, aber auch konfluierende, erbsen- bis zweihellergroße Effloreszenzen befinden, welche merklich die Oberfläche überragten und beim ersten Anblick kondylomatösen Wucherungen nicht unähnlich waren. Die Oberfläche dieser einzelnen Auswüchse ist uneben, papillomatös, hellrot; zwischen den einzelnen Papillen nehmen wir ein reichliches, übel riechendes Sekret wahr. Die Mehrzahl der Efflo-

reszenzen erhebt sich aus einer normalen Umgebung, bei einigen sehen wir nur, daß sie von einem blaßgelb oder rosafarbenem, 2 *mm* breitem, stark nässendem Rande begrenzt werden, der an der Peripherie vom gesunden Gewebe sich scharf abgrenzt. Die die einzelnen Auswüchse durchtretenden Haare sind mit dem Sekret in größere und kleinere Klumpen verfilzt.

Am Helix des linken Ohrläppchens finden wir einige von der Hornschichte entblößte, nässende Stellen, die aber vollständig im Niveau der Umgebung eingebettet sind.

Die rechte Nasenöffnung, sowie das ganze Septum und ein Teil der unter der rechten Nasenöffnung liegenden Oberlippe ist von einer Geschwulst mit papillomatöser Oberfläche eingenommen, welche den Naseneingang vollständig ausfüllt und den Nasenflügel deutlich verdrängt.

Das rhinoskopische Bild zeigt, daß die Geschwulst aus einer oberen Hälfte besteht, welche sich wie ein ungefähr $^1/_2$ *cm* breiter Saum um das obere Gebiet des Naseneinganges zieht, und aus einer unteren mächtigeren Hälfte, welche aus der äußeren und unteren Wand der Nasenöffnung herauswächst.

Aus der Spalte zwischen beiden Hälften entleert sich ein gelbliches, dünnflüssiges Sekret. Soweit man sich weiter orientieren konnte, wurde die Nasenschleimhaut intakt vorgefunden.

Die Konjunktiven beider Augen sind deutlich hyperämisch (conjunctiva palpebrarum); am freien Rande der oberen Augenlider beim inneren Augenwinkel und am rechten Augenlide auch ungefähr in der Mitte finden wir papillomatöse, stecknadelkopfgroße Exkreszenzen.

Die ganze der Gingiva zugewendete Unterlippe zeigt eine unebene Oberfläche, welche mäßig papillomatös, mit einem gelblichen Belag und mit zahlreichen, zumeist blutenden Rhagaden bedeckt ist. Ähnliche Veränderungen finden wir auch auf der mit Schleimhaut bedeckten Partie der Oberlippe. Die Gingiva und die Mundhöhle sind vollständig intakt.

In der rechten Achselhöhle sehen wir einen hellergroßen, dem am behaarten Teile des Kopfes befindlichen ähnlichen Herd.

Im Hypogastrium und zwar zumeist in beiden Inguinalfalten finden sich papillomatöse, stecknadelkopf- bis linsengroße Exkreszenzen von hellrotbrauner Farbe ohne Schuppen. An der rechten Brustwarze in der Mitte der äußeren Peripherie finden wir eine Pustel von der Größe einer kleinen Linse mit einer zentralen punktförmigen Kruste. Die mikroskopische Untersuchung des Sekretes der einzelnen Effloreszenzen und der epiliierten Haare mit Rücksicht auf eine eventuelle Anwesenheit von Hyphomyceten ergab ein vollständig negatives Resultat.

Blutbefund: rote Blutkörperchen 6,744.000, weiße 36.000, das Verhältnis also 1 : 180. Unter den weißen Blutkörperchen sind 24% eosinophile Zellen. Hämoglobingehalt nach Fleischel 80°.

Wir finden es für notwendig aus dem Dekursus folgendes anzuführen: Dem Kranken wurde sogleich eine Schmierkur verordnet und nach Beseitigung der Krusten auf die Exkreszenzen eine 1% Resorzinlösung

appliziert. Doch nach 2 Touren (zu 3 *g*) war es notwendig die Schmierkuren einzustellen.

Im Laufe dieses therapeutischen Verfahrens verschlimmerte sich beim Patienten nicht nur der lokale Zustand — aus den Effloreszenzen floß in wahrem Sinne des Wortes eine seröse Flüssigkeit — sondern auch das Gesamtbefinden. Der Kranke nahm zusehends ab, vielleicht auch infolge der Stomatitis, die sich inzwischen eingestellt hatte und dem Kranken die Aufnahme der Nahrung erschwerte. Die Merkurialbehandlung wurde daher eingestellt und Jodkali ordiniert: jedoch auch mit dieser Therapie mußten wir aufhören, da sich hartnäckige Diarrhoen einstellten. Hierauf wurde der Kranke durch längere Zeit nur lokal behandelt, wobei ihm auf die einzelnen Exkreszenzen graues Beiersdorfsches Pflaster appliziert wurde. Doch das Ergebnis dieser Therapie war gleichfalls nichtsagend.

Unter dem grauen Pflaster entstand ein profuses Nässen der Effloreszenzen und eine deutliche Reizung der Umgebung. Diese Erfolglosigkeit unserer Therapie brachte uns dennoch von der Diagnose Lues nicht ab und es wurde wiederum, nachdem sich der Ernährungszustand des Kranken gehoben hatte, nach kurzer lokaler indifferenter Behandlung eine Einreibungskur vorgenommen. Doch auch dieser zweite Versuch endete mit einem ähnlichen Mißerfolge wie der erste. Man setzte also die lokale Behandlung mit 1% Resorzinumschlägen fort und ließ den Kranken Decoctum Zittmanni einnehmen, das zeitweise gegen Syrupus Giberti vertauscht wurde.

Endlich verließen wir auch dieses Verfahren und begannen mit der Verabreichung von inneren, tonisierenden Mitteln, wobei wir im Laufe der Zeit zu der Erkenntnis kamen, daß jene spezifischen Mittel (Decoctum Zittmanni, Syrupus Giberti) auf den Verlauf der Krankheit nicht den geringsten Einfluß hatten, denn der Krankheitsverlauf war und ist bei beiden Behandlungsmethoden vollständig der gleiche; ja man kann sogar sagen, daß bei letzterem Heilverfahren sich derselbe gebessert hat, weil der Kranke in letzter Zeit an Gewicht merklich zugenommen hat und eine dauernde subjektive Euforie zeigt. Die energische Quecksilberbehandlung führte, wie oben erwähnt, nicht nur eine lokale, sondern eine Verschlimmerung des Gesamtzustandes herbei.

Wir erwähnten schon, daß die Krankheit sowohl bei spezifischer als auch bei indifferenter Behandlung unverändert gleich verlief und wenn der Leser die beigefügte Abbildung mit der Beschreibung vergleicht, welche wir in der Krankheitsgeschichte anführten, so ersieht er, daß im Laufe des Aufenthaltes des Kranken auf der Klinik sich große Veränderungen in dem Krankheitsbilde ergaben.

Die ursprünglichen Effloreszenzen auf dem behaarten Teile des Kopfes begannen allmählich kleiner zu werden, bis sie vollends verschwanden; an ihrer Stelle blieben schwach pigmentierte Flecke zurück. Nirgends war eine Narbe, noch der Verlust an Haaren zu verzeichnen.

Neben regressiven manifestierten sich aber auch progressive Veränderungen. So bildete sich vor allem an Stelle der ursprünglichen merkuriellen Stomatitis, die sich anfangs nur als deutliche Hyperämie und Schwellung des Zahnfleisches präsentierte, eine weitausgedehnte epithelfreie, reichlich sezernierende, mäßig papillomatöse Fläche, welche sich vom Zahnfleisch bis ungefähr in die Mittte des harten Gaumens hinzieht und hier ziemlich scharf endet. Daneben zeigten sich zahlreiche papillomatöse Auswüchse in den Falten zwischen dem Ohrläppchen und dem Schädel. Kurz darauf waren auch beide Ohrläppchen mit ähnlichen Auswüchsen im wahren Sinne des Wortes besäet. Im weiteren Verlaufe schritt dann die Affektion von den Ohrmuscheln auf die benachbarten Partien der Wangen über und von hier breitete sich dieselbe immer breiter und breiter an den Wangen aus. Gleichzeitig erschienen einige Effloreszenzen an der Grenze des behaarten Kopfes und der Stirne und auch an den Augenlidern, besonders auf den oberen, im weiteren auf dem Kinn und auf der oberen und unteren Lippe. Die ursprüngliche papillomatöse Exkreszenz in der rechten Nasenöffnung vergrößerte sich bedeutend, auch in der anderen Nasenöffnung entwickelte sich ein ähnliches Krankheitsbild, so daß durch diese Veränderungen das Gesicht des Kranken zum Verkennen deformiert wurde.

Die beiden Lidspalten verschwanden fast gänzlich infolge der mächtigen Vegetationen, beide Lippen waren stark am Umfange vergrößert, Kinn und Wangen besäet mit zahlreichen papillomatösen Vegetationen. Aus dieser Entwicklungsphase, dem Höhepunkt des ganzen Verlaufes, stammt unser beigelegtes Bild, auf welchem bloß die oben erwähnten Ohrmuschelveränderungen fehlen; die Effloreszenzen an den Ohrmuscheln sind nämlich ähnlich denjenigen, welche auf dem behaarten Kopfe saßen, verschwunden.

Rückwärts am Halse hörte die Affektion an der Grenze des behaarten Kopfteiles auf und nur hie und da im Nacken saß eine vereinzelte, papillomatöse Wucherung. Ein Stückchen derselben wurde zur mikroskopischen Untersuchung excidiert. — Es erscheint jetzt noch notwendig von den primären Hautveränderungen, auf deren Grunde es zur Bildung der papillomatösen Effloreszenzen kam, Erwähnung zu tun. Hier ließ sich folgendes konstatieren:

An einer mehr weniger begrenzten Stelle bildete sich eine mäßige Hyperämie und Schwellung aus, und im weiteren Verlaufe erschienen dann teils kleine stecknadelkopfgroße hellrote Papeln, welche an der Spitze ein kleines Pustelchen trugen, dessen Inhalt hie und da zu einer gelblichen Kruste vertrocknete. An anderen Stellen schien die Haut auf jenen erythematösen und geschwollenen Herden geborsten zu sein; es bildeten sich von der Hornschichte entblößte, nässende Stellen aus, und nach und nach, so wie auf der Basis der nässenden Stellen, als auch auf jener der Pusteln erhoben sich hellrote, papillomatöse Effloreszenzen, welche eine bedeutende Menge einer Flüssigkeit sezernierten. Nirgends im ganzen Verlaufe konnten wir irgend eine Blase oder einen Substanzverlust wahrnehmen, deren Unter-

grund dann Ursprung der nachträglichen papillomatösen Bildungen gewesen sein könnte.

Seit jener Entwicklungsphase aber, welche in beigeschlossener Abbildung wiedergegeben ist, trat wieder im Verlaufe der Zeit eine bedeutende Veränderung ein. Die Effloreszenzen an beiden Augenlidern sind beinahe gänzlich verschwunden, so daß der Kranke, welcher beinahe gar nichts sah, jetzt schon wieder fast normale Lidspalten besitzt; an den Wangen sind gleichfalls die meisten Effloreszenzen verschwunden, so daß wir jetzt nur auf dem der Mittellinie zugewendeten Rande eine Reihe dicht nebeneinander liegender, serpiginös angereihter Geschwülstchen finden, wogegen die Umgebung vor den Ohrmuscheln beinahe effloreszenzenlos ist und nur pigmentierte Flecke, keine Narben, verraten den bereits abgelaufenen Prozeß. Auch die mächtigen papillomatösen Auswüchse auf dem Kinne sind bedeutend kleiner geworden, verflachten. Unverändert blieb bloß der Befund an der Nase und beiden Lippen. Während der ganzen Zeit blieb der übrige Teil des Körpers von den oben erwähnten Veränderungen gänzlich verschont. Jene bei dem ursprünglichen Bilde nach der Ankunft des Kranken oben beschriebenen Effloreszenzen in der Achselhöhle und an dem Unterleibe sind völlig verschwunden, es blieb bis jetzt nur ein nußgroßer Auswuchs in der Gegend des inneren Epicondylus der rechten oberen Extremität zurück, dessen Oberfläche jedoch trocken und epidermisiert erscheint.

Hie und da am Körper sind zwar kleine Pustelchen zum Vorschein gekommen, dieselben sind jedoch bald vertrocknet und gänzlich verschwunden, ohne weitere Veränderungen nach sich gelassen zu haben. Der subjektive Juckreiz minimal.

Der mikroskopische Befund. Das excidierte Hautstück mit einer frisch papillomatösen Exkreszenz wurde in Alkohol fixiert und gehärtet, in Celloidin eingebettet. Die Schnitte wurden vertikal zur Hautoberfläche geführt. Einzelne Präparate wurden dann nach den verschiedensten Tinktionsmethoden (Delafield sches Hämatoxylin, polychromes Methylenblau mit nachfolgender Differenzierung mittelst Glyzerinäther nach Unna, nach van Gieson, Triacidfärbung nach Ehrlich) gefärbt.

An den mit Hämatoxylin gefärbten Übersichtspräparaten finden wir bei kleiner Vergrößerung, daß die hauptsächlichen krankhaften Veränderungen sich in der subpapillären Schichte befinden, welche ein reichliches, kleinzelliges, in Streifen in die Papillen sich ziehendes Infiltrat aufweist. Gegen das Corium zu ist das Infiltrat ziemlich scharf begrenzt, gleichfalls auch gegen das gesunde Gewebe.

Dasselbe ist keineswegs an den Verlauf der Blutgefäße gebunden, und setzt sich auch keineswegs aus einzelnen Herden zusammen, sondern bildet einen zusammenhängenden, gleichförmigen Streifen unter den Papillen. In dem gesunden Nachbar-

gewebe finden wir kein Infiltrat. Die Papillarschichte ist verbreitert, die Papillen sind bedeutend verlängert und zwischen dieselben dringt in mächtigen Zapfen die hypertrophierte Epidermis ein.

Bei der detaillierten Durchsicht des Übersichtspräparates sehen wir an der Oberfläche ein dünnes, weißliches Plättchen der Hornschichte, in welchem an zahlreichen Stellen noch einzelne, flache, diese Schichte zusammensetzende Zellen wahrzunehmen sind.

Unterhalb denselben tritt deutlich die scharf begrenzte, stellenweise ziemlich starke Körnerschichte auf. Die Zellen des Rete sind vermehrt, die interpapillare Stachelzellenschichte herrscht in Bezug auf die Mächtigkeit gegenüber jener, welche sich oberhalb der Papillen befindet, vor. Jede einzelne dieser Zellen nimmt die Färbung gut an, gleichfalls ihr Kern.

In den Zellen der Basalschicht viel Pigment. Nirgends Vacuolisation. Die Interzellularräume der einzelnen Stachelzellen sind ganz gut erkennbar, ja sogar erweitert, die Stacheln scharf markiert. Zwischen einzelnen Stachelzellen finden wir eine ziemlich bedeutende Menge von Lymphocyten, welche jedoch nirgends in einem begrenzten Herd angehäuft, sondern diffus hie und da zerstreut erscheinen. Die Kerne dieser Zellen färben sich gut und nehmen die verschiedensten Formen an.

In einigen epithelialen Zapfen finden wir zwiebelartig geformte Bildungen, welche an Cancroidperlen erinnern.

Die Papillen in dem subepithelialen Teile sind hell, aus einem sehr dünnen Gewebe zusammengesetzt und enthalten dilatierte Blut- und Lymphkapillaren. Das Endothel sowohl der Blut- als auch der Lymphkapillaren wird durch sehr deutliche Zellen mit gut tingierbarem Kern und Körper gebildet. Etwas weiter gegen die Pars reticularis corii hin erscheint schon in den Papillen das kleinzellige Infiltrat, welches dann unterhalb der Papillen, wie schon oben erwähnt, einen gleichförmigen Herd bildet. Nirgends in diesem Herd läßt sich eine noch so geringe Degenerationstendenz konstatieren (Riesenzellen usw.). Das Gros der Zellen des Infiltrates wird durch mononucleäre Leukocyten gebildet. Neben derselben finden wir aber auch Zellen mit zwei, ja mehr Kernen und deutlichem Protoplasmakörper. Unter diesen Zellen finden wir auch zahlreiche Mastzellen und dann auch Zellen mit einem eliptisch ausgezogenem Kern, also Zellen, die den fixen Bindegewebszellen entsprechen. Wie schon oben erwähnt, bindet sich dieses Infiltrat keineswegs an den Verlauf der Kapillaren, welche dilatiert und mit zahlreichen lymph. Zellen gefüllt erscheinen, unter welchen ein bedeutender Teil nach Triacid eosinophile Körnchen zeigt.

Die Blutgefäße im strat. retic. corii, hauptsächlich das venöse Netz sind auffällig dilatiert. Die großen Arterien beim Übergange in das Unterhautzellgewebe zeigen eine auffallende Verdickung der Media und gewissermaßen eine Verengerung des Lumens.

Das Stratum reticulare corii und das Unterhautzellgewebe bis auf die oben angeführte Verdickung der Gefäßwände zeigt keine besondere Veränderungen.

Was die Hautadnexe also Haare, Haarbalg und Talgdrüsen betrifft, so zeigen dieselben keine besondere Alteration. Dafür finden wir aber an den Schweißdrüsen folgenden Befund: Die Knäuel dieser Drüsen sind eingelagert in einem sehr dünnen Gewebe, welches den Charakter eines myxomatösen Gewebes besitzt. Die einzelnen Gewebsfasern sind weit auseinander gezerrt, die fixen Bindegewebszellen gut gefärbt, hie und da verzweigt. — Der Zellenkörper dreikantig mit ausstrahlenden protoplasmatischen Ausläufen, der Kern klein, dunkel gefärbt. Die eigenen, das Knäulchen zusammensetzenden Kanälchen, zeigen keine Veränderungen, ihr Lumen ist normal breit. In der Umgebung der Knäuel keine pathol. Veränderungen, speziell kein kleinzelliges Infiltrat.

Jenes oben beschriebene Gewebe, in welchem die Kanälchen eingebettet sind, ist gegen das übrige Gewebe scharf begrenzt und läßt sich bis zu der Stelle verfolgen, wo aus dem Knäuel ein einfacher Ausführungsgang hervortritt. Die Ausführungsgänge des Knäuels vom Beginne bis zu der Oberfläche sind mäßig dilatiert. An dem mit polychrom. Methylenblau gefärbten Präparat finden wir sehr schön entwickelte, kernhaltige, verzweigte, mit braunem bis schwarzem Pigment gefüllte Bildungen. Diese Bildungen sind unter der Basalschicht eingebettet und dringen mit ihren Ausläufern tief zwischen die Epithelien ein. Außer diesen von der Basis auslaufenden Pigmentoforen finden wir ähnliche auch in der Stachelzellenschichte, wo sich dieselben mit ihren feinen Ausläufen zwischen den einzelnen Zellen durchflechten. Diese Bildungen entsprechen vollkommen denjenigen, welche unlängst Ehrmann gemeinschaftlich mit Oppenheim in den breiten luetischen Kondylomen beschrieb.

Ob diese Bildungen besondere mit Pigment gefüllte Zellen sind oder ob das Pigmentströme sind, welche dadurch, daß sie einzelne Epithelzellen umfließen, Bildungen besonderer, verzweigter Zellen darzustellen scheinen, wie Unna behauptet, wollen wir nicht entscheiden.

Wie aus dem oben angeführten Dekursus ersichtlich, dachten wir vor allem bei der Aufnahme des Kranken an Lues und zwar an Syphilis cutanea vegetans. Denn es war unser Fall sehr ähnlich jenem,

welchen Browne im J. 1878 beschrieb. Manche Momente sprachen zwar gegen diese Diagnose — so z. B. die vollständig negative Anamnese, völlig negativer Befund ad genitalia, absoluter Mangel an subjektiven Beschwerden, die die Lues gewöhnlich begleiten (Kopf-, Halsschmerzen etc.). Trotzdem aber waren wir uns völlig bewußt, daß wir nicht im stande sind, trotz allen diesen Einwendungen, bei der ersten Untersuchung des Kranken mit apodiktischer Sicherheit die Lues auszuschließen und deshalb leiteten wir eine antiluetische Schmierkur ein. Bald aber mußten wir diese Behandlung aufgeben. Das allgemeine Befinden des Kranken verschlimmerte sich auffallend, es stellte sich Appetitlosigkeit ein und das Körpergewicht nahm ab. Aber auch die lokalen Veränderungen an den Effloreszenzen selbst gestalteten sich derart, daß wir die Schmierkur einstellen und dem Kranken Zittmannsches Decoctum abwechselnd mit Syrupus Giberti ordinierten. Aber auch diese Behandlung führte zu keiner nennenswerten Verbesserung. Es trat nicht nur keine Sistierung der krankhaften Symptome ein, sondern wir beobachteten, daß trotz dieser Behandlung die Krankheit im Fortschreiten begriffen ist. Selbst die lokale Applikation des grauen Pflasters hatte eher eine Verschlimmerung als Besserung zur Folge. Dies alles konnte dennoch kein genügender Grund sein gegen eine Diagnose auf Lues. Wir können aus der Literatur solche Fälle von Lues, wo Syphilis vegetans lange Monate, ja Jahre (Kaposi 20 Mon., Unna 20 Jahre) jeder spezifischen Behandlung trotzte. Aber heute, wo wir schon ein ganzes Jahr die Gelegenheit hatten, den Kranken gründlich zu beobachten, sind es noch andere Momente, die gegen unsere ursprüngliche Annahme, es handle sich um eine Syphilis vegetans, sprechen. Kaposi macht die Diagnose von Lues vegetans abhängig von dem Beweis eines basalen Infiltrates und eines spezifischen Geschwürs rings um solche Vegetation herum, und wenn diese beiden im Verlaufe der Zeit verschwunden sind, betont er bei der differenz. Diagnose hauptsächlich die besondere Lokalisation und das Aussehen der Narben, oder etwaige entferntere Momente. Und wenn wir die Arbeiten, welche sich mit den Fällen der Syphilis vegetans befassen, durchlesen, finden wir, daß bei allen den Fällen immer neben diesen papillomatösen Exkreszenzen andere Manifestationen der Lues noch am Körper des Kranken nachgewiesen wurden, oder es bestanden noch Geschwüre, auf deren Grund die vegetierenden Formen dann entstanden. In unserem Fall aber waren wir nicht im stande, weder bei Aufnahme des Kranken, noch im ganzen Verlaufe etwas ähnliches zu konstatieren. Es kam weder ein Infiltrat noch ein Geschwür zum Vorschein, auf dessen Grunde sich dann die papillomatösen Exkreszenzen entwickeln würden, nirgends endete der Prozeß mit einer Narbe, sondern nur mit einem pigmentierten Fleck. Obzwar der behaarte Kopf, wie aus der Krankengeschichte ersichtlich, bei der Aufnahme des Kranken mit zahlreichen Vegetationen fast besäet war, so entstand dennoch nach deren Verschwinden keine Alopecie. Und was am wichtigsten erscheint, wir konnten während der ganzen Beobachtungsdauer nicht das geringste

Symptom am Körper der Kranken beobachten, das man als Lues deuten könnte, während die beiden oben angeführten Autoren (Kaposi, Unna) bemerken, daß bei ihren Fällen im Verlaufe der Zeit am Körper der Kranken Symptome auftraten, die über die Natur der Krankheit keinen Zweifel ließen. So macht Kaposi bei seinem Falle eine Erwähnung von tief zerfallenen, großen Geschwüren, die am Körper des Kranken hie und da entstanden, im Falle Unnas zeigte der Kranke außer den hartnäckigen Vegetationen auf dem behaarten Teile des Kopfes ein am Stamme zerstreut auftretendes tubero-krustöses Exanthem. Etwas ähnliches konnten wir bei unserem Kranken während der ganzen Beobachtungszeit nicht konstatieren, obzwar sich die Krankheit keineswegs schon im regressiven Stadium befand, sondern im Gegenteil von der Stelle der ursprünglichen Lokalisation aus sich auf die benachbarten Partien verbreitete. Einige weitere differenzial-diagnostische Momente werden wir noch später besprechen, hier möchten wir nur noch anführen, daß unser Fall durch die reichliche seröse Sekretion der Effloreszenzen sich auch von ähnlichen Fällen vor Lues, welche, wie Zobisch bemerkt, nie allzusehr sezernieren, unterschied.

Neben diesen klinischen Momenten ist es auch der histologische Befund, der die Annahme von Lues widerlegt. Vergleichen wir die Beschreibung der Syphilis vegetans, wie sie Unna in seiner Histopathologie mitteilt, mit dem was wir in unseren Präparaten fanden, so sehen wir, daß unser Fall sich hauptsächlich durch den Mangel an krankhaften Veränderungen der Hautadnexe, Haare, Talg- und Schweißdrüsen, durch den Mangel an typischen Veränderungen der Gefäßwände von dem Falle Unnas unterscheidet.

Nachdem die Diagnose: Syphilis nach Erwägung aller dieser Motive verlassen werden mußte, wurde darnach geforscht, ob wir es mit einer anderen von den Krankheiten, in deren Verlaufe manchmal Vegetationen beobachtet zu werden pflegen, zu tun haben. Wie aus der Krankengeschichte ersichtlich, wurde unser Fall einer genauen bakteriologischen Untersuchung unterzogen. Es wurden nach verschiedenen Methoden gefärbte mikroskopische Präparate verfertigt, das Sekret aus der Oberfläche und aus der Tiefe wurde auf verschiedene Nährböden verimpft. Die Untersuchung in dieser Richtung ließ uns jedoch vollkommen im Stich. In den Präparaten und in den Kulturen auf verschiedenen Nährböden (gewöhnl. und glyz. Agar, menschl. Blutserum, gewöhnl. Bouillon und Bouillon mit Glyz.) wurden bloß übiquitäre Mikroben konstatiert, welche die Entstehung der papillomatösen Exkreszenzen keineswegs erklären können. (Staphylococcus pyog. aureus, Streptococcus pyog., Mikrococcus albus). Durch diesen negativen Befund konnten wir jedoch mit Sicherheit einige Krankheiten, namentlich Trichophytie ausschließen, bei welcher es oft zur Bildung papillomat. Vegetationen zu kommen pflegt. Außer dem Sekret wurden auch die epilierten Haare, welche durch die papill. Auswüchse hindurchgingen, wiederholt und zwar immer mit negativem Erfolg untersucht.

Es kam weiter in Betracht der Pemphigus vegetans, eine Abart des Pemphigus, welche zuerst Neumann beschrieb. Wir hatten in der letzten Zeit kurz vor der Aufnahme dieses Kranken Gelegenheit, zwei Fälle von Pemphigus vegetans zu beobachten, von welchen einer in der Wien. med. Wochenschrift 1902, Nr. 10, 11, und der andere in Neissers stereosk. Atlas, Taf. 562—563, publiziert wurden. Infolgedessen schwebte uns das klinische Bild dieser Krankheit stets vor den Augen. Wir wiesen gleich von Anfang her die Annahme ab, daß es sich in diesem Falle um Pemphig. veget. handeln könnte, denn wir sahen nirgends am Körper des Kranken eine Blase oder einen Rest von Blasen, welche beim Pemphigus vegetans neben den kondylomatösen Effloreszenzen sich vorfinden. Der weitere Verlauf dieser Erkrankung rechtfertigte vollkommen unsere anfängliche Skepsis, denn niemals konnten wir bei dem Kranken irgendeine Blase konstatieren, auf deren Grund dann jene Vegetation sich entwickelt hätte. Folglich war auch Pemph. vegetans auszuschließen.

Die Annahme eines ev. Lupus exulcerans entkräftigte außer dem klinischen Verlaufe der Krankheit die Heilung ohne Narben, der Mangel an Knötchen etc., sowie auch der mikroskopische Befund, welcher bei weitem eine derartige Diagnose nicht zuläßt. Auf dieselbe Art konnten wir auch eine eventuelle Hautgeschwulst (Sarkom), welche manchmal in der Form von vegetierenden Geschwülsten vorzukommen pflegt, ausschließen. In weiterer diff. diagnostischer Betrachtung sind noch die toxischen Granulome zu erwähnen. Diese können, wie Bosselini in einer unlängst publizierten Arbeit behauptet, entweder durch Toxine eines etwaigen Mikroben oder durch etwaige eventuell als Arzneimittel dem Organismus einverleibte Stoffe hervorgerufen werden. Beide diese Möglichkeiten sind jedoch bei unserem Kranken abzuweisen. Schon der histologische Befund widerspricht dieser Annahme. Die toxischen Granulome lokalisieren sich mit Vorliebe rings um die Hautdrüsen herum, welche wahrscheinlich bei der Elimination dieser Schädlichkeit aus dem Organismus eine wichtige Rolle spielen. Bei unserem Fall sehen wir aber, daß bis auf jene oben beschriebenen Veränderungen der Schweißdrüsenknäuel, welche keineswegs den durch Reizung hervorgerufenen Veränderungen entsprechen, jene Organe vollkommen von etwaigen Veränderungen frei sind. Außerdem ist zu erwägen, daß bei unserem Kranken außer der nur kurze Zeit andauernden Verabreichung des Jodkali, kein derartiger Stoff, welcher die Entstehung der toxischen Granulome zur Folge haben könnte, dem Körper zugeführt wurde. Was dann die mikrobiellen Toxine betrifft, so wurde eine eventuelle derartige Annahme vollkommen durch einen Versuch widerlegt. Doz. Honl spritzte nämlich einem Kaninchen eine durch Zerreibung eines derartigen Geschwulstes gewonnene Emulsion ein. Das Tier ging zwar zu Grunde, aber erst nach einer Reihe von Tagen, und das Bild bei der Sektion entsprach bloß einer kokkogenen Sepsis. Unmittelbar nach der Einspritzung zeigte das Tier keine abnormen Erscheinungen. Hätte es sich um eine derartige toxische Dermatitis gehandelt, hätte das Tier notwendig gleich nach der Einspritzung einige

Intoxikationssymptome — denn das Toxin hat kein Inkubationsstadium — zeigen müssen. Dies war jedoch keineswegs der Fall.

Was die Hallopeausche „Pyodermite végétante" betrifft, glaube ich der Exaktheit entsprochen zu haben, wenn ich auf dieser Stelle ein Zitat aus der Hallopeauschen Arbeit anführe, welche derselbe im 45. Bd. des Arch. für Dermat. und Syph. publiziert hat. Er sagt nämlich u. a.: „Wir fühlen uns also bestimmt als erwiesen anzunehmen, daß die Krankheit, welche wir unter dem Namen „Dermatitis pustulosa chronica in Herden mit peripherer Ausbreitung" und letzthin als „Pyodermite végétante" beschrieben haben, nichts anderes ist als eine eitrige Form des Pemphigus vegetans Neumann." Dieses Zitat, glaube ich, berechtigt uns, im weiteren darauf, was wir früher bei der Analysis der diff. Diagnose zwischen dem Pemphigus vegetans und der Krankheit unseres Falles angeführt haben, hinweisen zu können.

Unlängst beschrieben Hartzell und Jamieson eine besondere Erkrankung, welche auf den ersten Blick mit unserem Fall manche Ähnlichkeit aufweist. Jene Erkrankung wurde unter dem Namen Dermatitis vegetans beschrieben und charakterisiert sich dadurch, daß am Körper der Kranken Pusteln zum Vorschein kommen, welche mit einem schmalen, erythematösen Hof umsäumt sind und auf deren Grunde dann kondylomatöse Effloreszenzen auswachsen. Die Effloreszenzen verschwinden ohne Narben und lassen bloß pigmentierte Flecke zurück. In dem Blute der betreffenden Individuen ließ sich eine bedeutende Eosinophilie nachweisen, das Gesamtbefinden wird durch diese Krankheit keineswegs alteriert. Die Erkrankung heilte durch lokale Behandlung. Gewiß also eine auffallende Ähnlichkeit. Bei einem detaillierten Vergleich unseres Falles mit jenen von Hartzell und Jamieson frappiert jedoch folgender Umstand. Wie schon oben erwähnt, ist die primäre Effloreszenz der Dermatitis vegetans eine Pustel, auf deren Grund dann kondylomatöse Bildungen sich erheben. Am Rande dieser Auswüchse, wie Jamieson angibt, lassen sich hie und da Reste von Epidermis nachweisen, welche die ursprünglichen Pusteln bedeckte; deswegen sah sich Jamieson veranlaßt, bei seinem Falle die diff. Diagnose dieser Krankheit gegenüber dem Pemphigus vegetans näher auszuführen. Und gerade dieser Umstand gebietet uns eine gewisse Reserve beim Vergleich der beiden erwähnten Krankheiten.

Es bleibt noch eine Krankheit übrig, welche hier in Erwähnung zu ziehen ist und zwar die sogenannte Framboesie (oder Yaws oder Pian. etc.). Nachdem aber, wie es noch später deutlicher hervorgehen wird, die Krankheit unseres Kranken in gar manchem dieser tropischen Affektion ähnelt, erlaube ich mir, mich mit dieser Erkrankung ausführlicher zu befassen. Die Framboesie wurde zuerst als eine Erkrankung sui generis von Sauvages beschrieben und durch folgende Beschreibung charakterisiert: „Fongi coloris rosei rel pallide rubri, granulosi sen papillis exasperati, muco refuscente continuo madidi, nulli ulceri sed cuti adhaerentes." Wenn wir einige Zeilen weiter lesen, so erfahren wir, daß diese

Affektion durch Quecksilber heilt. Dieser Umstand ist sehr verdächtig, und zwingt zur Annahme, daß Sauvages in jenen Fällen, welche durch Quecksilber heilten, keine besondere Erkrankung vor sich hatte, sondern Syphilis. Wir kennen aber andererseits nicht behaupten, daß seine sämtlichen Fälle Syphilis wären, denn sonst hätte er als charakteristisches Moment seiner Krankheit nicht die Worte schreiben können, „fungi nulli ulceri sed cuti adhaerentes". Dieser Beobachtungsfehler hatte jedoch bedeutende Mißverständnisse zur Folge. Es versteht sich von selbst wenn wir bei der differenziellen Diagnose zwischen der Syphilis und einer derselben ähnlichen Krankheit die Möglichkeit, beide durch Quecksilber zu heilen, zulassen, daß wir dadurch das wichtigste differenzialdiagnostische Hilfsmittel aufgeben und daß eine genaue Diagnose in einigen Fällen zur Zeit, wo die Impfung von Syphilis auf Tiere fast erfolglos bleibt, keineswegs so leicht möglich ist. Das Resultat in solchen Fällen kann dann ein zweifaches sein. Entweder werden die Ärzte Fälle von Syphilis unter dem Namen jener anderen Krankheit beschreiben, oder werden sie alle der Syphilis ähnliche Erkrankungen dieser Art zur Syphilis zählen und die Existenz einer etwaigen Erkrankung sui generis verneinen. So mußte es zwingend auch hier geschehen. Auch hier gibt es Autoren, welche Fälle einer besonderen Framboesie genannten Erkrankung beschrieben, wo auf den ersten Blick aus ihrer Beschreibung ersichtlich ist, daß es sich um Syphilis und keine besondere Erkrankung sui generis handelte. Hieher gehört Plenck, welcher die Framboesie folgendermaßen beschreibt: „Morbus hicce Americanis est endemicus et licet mercurio curetur, et per coitum inficiat, tamen venereus non censetur" und einige Zeilen weiter „genitalia maxime afficit". Das Prototyp des zweiten Extrems ist Alibert. Wenn wir jetzt erwägen, daß auch andererseits eine ganze Reihe von speziellen, für gewisse Gegenden endemischen Erkrankungen, wie Skarljewo in Istrien, Sivvens in Schottland, Radesyge in Norwegen beschrieben wurde, welche von erfahrenen Beobachtern als endemische Syphilis diagnostiziert wurden, werden wir uns keineswegs wundern, daß Männer wie Virchow, Hebra, Kaposi gleichfalls den Pian (Framboesie) für eine Erkrankung sui generis nicht anerkannten, sondern daß sie die unter diesem Namen beschriebenen Fälle für eine besondere Art der Syphilis hielten. Speziell Kaposi verbleibt bei diesem Standpunkte noch in der letzten Auflage seines Lehrbuches. Er registriert zwar bei der Schilderung der Syphilis cut. das von Charlouis bewiesene Faktum, daß es möglich ist, einem Menschen, der an Framboesie leidet, die Syphilis einzuimpfen, als ein sehr beachtenswertes Faktum, aber verbleibt dennoch bei seinem Skeptizismus in dieser Frage. Andererseits aber beschreibt eine ganze Reihe von französischen und englischen Autoren die Framboesie als eine Erkrankung sui generis, welche in den Tropen endemisch auftritt und der Syphilis zwar ähnlich, jedoch keineswegs mit ihr identisch ist. Nach einer ausgezeichneten Beschreibung in der amerikanischen Enzyklopädie Morrows beginnt die Krankheit mit einem Inkubationsstadium, in welchem Anorexie,

Insomnie, Schmerzen in den Gelenken und Extremitäten, Fieber und Abgeschlagenheit und eine Hyperidrose mehr weniger in die Erscheinung treten. Nach diesem 8—12 Tage dauernden Stadium tritt das Stadium eruptionis ein. Einige Autoren beschreiben in diesem Stadium erythematöse, leicht erhabene Flecke auf der Haut und behaupten, daß es durch direkte Umwandlung dieser Flecke zu einer Bildung papullöser Effloreszenzen kommt, andere, hauptsächlich Charlouis, verneinen dies und behaupten, daß die primäre Effloreszenz dieser Krankheit in einer stecknadelkopfgroßen Papel besteht, an deren Spitze es bald zur Bildung eines kleinen Pustelchens kommt. Diese Papeln nehmen sowohl in der Breite wie in der Höhe am Umfange zu und bedecken sich mit gelblichen Krusten. Diese mit Krusten bedeckte Papeln können die Größe eines Knotens erreichen. Die Krusten fallen ab und es entstehen so wahre papillomatöse Auswüchse, deren Oberfläche eine reichliche, widrig riechende Flüssigkeit sezerniert. Die Gestalt dieser Gebilde ist himbeer- oder maulbeerförmig. Die entwickelten Papillome können mit anderen in breite Gebilde zusammenfließen. Nachdem der Auswuchs seinen Höhepunkt erreicht hat, fängt er an, sich zu inolvieren, seine Farbe nimmt ein dunkleres Kolorit an, seine Oberfläche fängt an einzutrocknen. Endlich nach Wochen oder Monaten verschwindet dic Wucherung vollständig und an der Stelle, wo er saß, verbleibt nur noch ein dunkel pigmentierter Fleck, der mit der Zeit auch einer normalen Haut Platz macht. Andere Erscheinungen, Geschwüre etc. sind immer sekundär und sind bloß als Folgen der Vernachlässigung der Krankheit zu betrachten. Die Übergänge der Haut in die Schleimhaut bilden Prädilektionsstellen der Krankheit: Die Umgebung der Augenlider, der Mund, die Nase, Ohrmuschel, Kinn, die regio circumgenitalis und circumanalis etc. Die Prognose ist gut sowohl quoad vitam als auch quad valetudinem. Es ist zwar möglich, daß durch die Rezidive die Dauer der Krankheit sich durch mehrere Monate ja Jahre hinziehen kann, aber wenn keine Komplikation sich zugesellt, wird dadurch der endgültige, benigne Verlauf nicht geändert. Einzelne Tumoren können 2—3 Monate lang persistieren.

Wir wollen jetzt die Motive durchgehen, die von den einzelnen Autoren für die Selbständigkeit dieser Krankheit angeführt werden, anders gesagt betrachten wir näher wie diese Autoren differenzial-diagnostisch die Framboesie von Syphilis unterscheiden. In dieser Beziehung verfährt am ausführlichsten, wenn auch nicht vollkommen erschöpfend Jeanselme in „La pratique Dermatologique". Nachdem wir gewillt sind, am Ende dieser Abhandlung uns auf diese Arbeit auch in Betreff unseres Falles zu berufen, halten wir für notwendig jene Übersicht hier zu wiedergeben, welche der genannte Autor in differenzial-diagnostischer Beziehung zwischen Syphilis und Framboesie in der oben zitierten Arbeit mitteilt.

| Syphilis. | Framboesie. |
|---|---|
| 1. Pandemische Krankheit. | Tropische Krankheit. |
| 2. Krankheit durch Heredität und Kontakt übertragbar. | Übertragbar nur durch Kontakt. |

| | |
|---|---|
| 3. Beginn mit pathognom. prim. Affektion. | Die prim. Affektion ist nicht konstant und unterscheidet sich nicht von späteren Effloreszenzen. |
| 4. Die erworbene Immunität bei Syphilis ist fast komplett. | Die Reinfektion möglich. |
| 5. Alle Versuche der Autoinokulation negativ (.s Verfasser). | Die Autoinokulation möglich in einer ziemlich langwährenden Zeit. |
| 6. Die syphilitischen Erscheinungen können am Körper eines an Framboesie leidenden zum Vorschein kommen. | Framboesie kann sich bei einem Syphilitischen entwickeln. |
| 7. Die Manifestationen der Syphilis sindpolymorph. | Die Eruption der Framb. ist monomorph. Papillom. |
| 8. Die syph. Effloreszenzen hauptsächlich des III. Stadiums heilen mit Narben. | Die Papillome der Framb. verschwinden, ohne eine Narbe zurückzulassen. |
| 9. Die syph. Manifestationen verlaufen gewöhnlich unter dem Typus des I., II. et III. Stadiums. | Alle Manifestationen der Framb. sind identisch, mögen sie noch so alt sein. |
| 10. Die Syph. lokalisiert sich an den Schleimhäuten. | Framb. verschont die Schleimhäute. |
| 11. Syph. greift auch die Innenorgane des Körpers an. | Framb. ist bloß eine Hauterkrankung. |
| 12. Syph. juckt nicht. | Framb. ja. |
| 13. Die Syph. ist von Alopecie begleitet. | Framb. heilt ohne eine Alopecie zurückzulassen. |

Dieses Schema ist nach unserer Meinung noch zu ergänzen durch den Satz, daß Syphilis mehr weniger prompt mit Quecksilber ausgeheilt werden kann, während die Kranken mit Framboesie diese Behandlung nicht vertragen. Auf diesen Umstand macht hauptsächlich Scheube aufmerksam. Im weiteren glauben wir, ist auch erwähnenswert, daß Framboesie bei total indifferenter Behandlung eine günstige Prognose gibt, wogegen die Syphilis vegetans, welche hier nur in Betracht kommen kann, gewöhnlich eine maligne Abart der Lues darstellt, die nicht spezifisch behandelt eine Prognose hat, die man als günstig keineswegs bezeichnen kann.

Es erscheint notwendig, einige oben zitierte differenzial-diagnostische Momente näher zu besprechen.

Über die Autoinokulation bei Syphilis können wir uns kurz fassen; es ist bekannt, daß von derselben häufig Anwendung gemacht wurde, schon bei der primären Affektion, zur Entscheidung, ob es sich im gegebenen Falle um eine Sklerose oder ein Ulcus molle handelt. Was die Framboesie betrifft, so ist die Autoinokulation nach verschiedenen Autoren noch nach Wochen, ja Monaten nach eingetretener Infektion möglich. Hat sich aber die Krankheit vollständig verbreitet, dann hört auch hier die Möglichkeit der Autoinokulation auf, wie zweifellos die Versuche Gewands beweisen. Interessant ist die Mitteilung von Daniels, daß auf den Fidjiinseln fast alle Kinder von dieser Krankheit befallen werden und daß Kinder, welche spontan diese Krankheit nicht akquirieren, von den eigenen Eltern selbst mit diesem Leiden geimpft

werden, damit sie es noch im Kindesalter durchmachen. Bei neugeborenen Kindern kommt Framboesie nicht vor; niemals erscheint sie vor 20—30 Tage nach der Geburt.

Ein sehr wichtiges Moment ist das, was sub 6 angeführt wurde, nämlich die Beobachtung, daß die Framboesie bei Syphilitischen vorkommen kann und umgekehrt, daß eine Person, die mit Syphilis behaftet ist, die Framboesie noch dazu akquirieren kann. In dieser Beziehung ist entscheidend der Versuch, welchen Charlouis gemacht hat. Er impfte nämlich einem Framboesiekranken das Gift der Syphilis ein. Der Patient wurde selbstverständlich vor dem Versuche über die möglichen Folgen dieses Verfahrens belehrt und ließ sich dennoch dazu herbei. Bei diesem Versuche konnte sich Charlouis von der Entwicklung der primären sowie der sekundären Manifestationen der Lues überzeugen. Die Impfung geschah an der rechten Seite des Thorax mit dem Sekrete eines harten Geschwürs. Nach einem Monate entwickelte sich an der Impfstelle eine typische Sklerose und nach $3^1/_2$ Monaten entwickelte sich eine charakteristische Makulose, die sich bald in Papulose umwandelte. Zu derselben Zeit fanden sich am Körper des Kranken Tumoren der Framboesie, die in keiner Weise durch die Syphilis alteriert waren.

Es ist weiter notwendig, etwas näher das sub 9 angeführte Moment zu besprechen. Kaposi schildert die Syphilis vegetans folgendermaßen: „Pfennig- bis talergroße, plaquesartige, drusige, rote oder graubelegte, eine viscöse, übelriechende Flüssigkeit absondernde oder mit schmierigen, gelbbraunen Knoten bedeckte, auf infiltrierter Basis sitzende Knoten und Geschwülste, welche durch einen ihre Basis umsäumenden, harten Infiltrationsrand von der gesunden Umgebung abgegrenzt erscheinen. Öfters auch ist zwischen Infiltrationsraum und Vegetationen ein ringsum oder um einen Teil der Peripherie laufendes, furchenartiges Geschwür von scharf abgesetzten, steilen und zackigen Rändern und graubelegtem Grunde eingegraben. Die Diagnose der Syphilis cut. veget. ist demnach mit dem Nachweise jenes basalen Infiltrates und des spezifisch aussehenden Randgeschwüres gesichert. Sobald jedoch diese letzteren geschwunden sind und nur noch die Vegetationen bestehen, bleiben für die Beurteilung des betreffenden Affektes nur jene Behelfe übrig, die wie besondere Lokalisation, Gruppierung, Form und Aussehen der Narben oder entferntere Momente eine Wahrscheinlichkeitsdiagnose zu machen gestatten.“ Aus diesem Zitate und aus der oben gegebenen Besprechung der Framboesie geht hervor, daß die Verwechslung dieser beiden Krankheiten möglich wäre nur bei einer oberflächlichen und einzigen Untersuchung des Kranken, denn die Framboesie heilt, ohne Narben zurückzulassen, ihre Effloreszenzen sitzen an einer in der Umgebung ganz normalen Haut. Bleibt der Kranke längere Zeit in Beobachtung, dann ist eine Verwechslung nicht so leicht möglich. Die Framboesie wird nur durch papillomatöse Effloreszenzen allein charakterisiert, bei Syphilis vegetans können wir aber gewöhnlich am Körper des Kranken außer Vegetationen noch andere Manifestationen der Lues bemerken. Einige andere Momente aus dem oben angeführten Schema werden wir später noch besprechen.

Wenn wir nun den eben beschriebenen Verlauf der Framboesie mit dem Verlaufe der Krankheit unseres Kranken vergleichen, werden wir uns des Eindruckes nicht erwehren, daß diese beiden Krankheiten gewissermaßen ähnlich sind. Während der ganzen Jahresfrist, in welcher sich der Kranke auf unserer Klinik befindet, sahen wir, daß wir eine in Betreff ihrer Manifestationen sehr monotone Erkrankung vor uns haben. Immer und immer zeigten sich papillomatöse Auswüchse und keine anderen Veränderungen, keine Blasen, keine Geschwüre, auf deren Basis die Effloreszenzen sich erheben würden. Die Entstehung dieser Auswüchse, wie wir Gelegenheit hatten es zu beobachten, ging auf zweierlei Art vor sich. Es entstand entweder auf einem gewissen Hautterritorium ein mäßiger, gewöhnlich nicht scharf begrenzter Erythem, auf dessen Oberfläche die Haut scheinbar barst und auf so entstandenen, oberflächlichen Substanzverlusten der Epidermis entwickelten sich jene papillomatöse Geschwülstchen, oder es entstand zuerst eine kleine Papel, an deren Spitze sich bald ein Pustelchen entwickelte, deren Inhalt zu einer Kruste vertrocknete. Die Papel nahm langsam am Umfange zu, die Kruste löste sich ab und es kam so ein himbeerartiger Auswuchs zum Vorschein, welcher eine Menge seröser Flüssigkeit sezernierte. Diese Auswüchse verbleiben dann ohne eine weitere Veränderung eine zeitlang auf der Haut, darnach fangen sie an kleiner zu werden, bis sie vollständig verschwinden und auf der Stelle, wo sie saßen, verbleibt bloß ein braun-violetter Fleck, keine Narbe. Auch in dem behaarten Kopf hinterließen die Papillome außer den angeführten Flecken keine Veränderungen, obzwar sich da eine sehr große Zahl von ihnen vorfand. Speziell das Haar blieb vollkommen intakt. Endlich ist es notwendig, noch einmal mit Nachdruck zu betonen, daß der Kranke trotz der langen Dauer der Krankheit sich immer einer vollständigen subjektiven Euforie erfreute und daß die antiluetische Behandlung, so oft sie eingeleitet wurde, immer scheiterte: also durchwegs Symptome, welche für die Annahme einer großen Ähnlichkeit mit der, in den Tropen unter dem Namen Framboesie bekannten Krankheit, sprechen. Außer diesen klinischen Momenten ist es aber auch der histologische Befund, welcher die Verwandtschaft beider Affektionen bekräftigt. Vergleichen wir unseren Befund mit der Arbeit über die Framboesie, welche unlängst aus Virchows Institut von Glogner publiziert wurde, sehen wir, daß wir in den Hauptumrissen bei unserem Kranken dasselbe gefunden haben, was Glogner bei der tropischen Framboesie. Wir sehen, daß die hauptsächlichsten Veränderungen bei der trop. Framboesie ähnlich wie in unserem Falle in dem subpapillären Teile des Coriums liegen und zwar in

diesem Infiltrat, welches gegen den Scheitel der Papillen immer schmächtiger wird und in dessem Bereiche die Papillen stets länger und breiter sind als de norma. Zwischen diese hypertrophierten Papillen greifen die interpapillären Zapfen der üppig gewucherten Epidermis ein, welche hie und da Bildungen von Cancroidperlen enthalten. Weder das Bindegewebe noch das elastische Gewebe ist nach Glogner vermehrt, sondern es zieht sich in verschieden starken Streifen durch das Infiltrat, in seinen Maschen die Infiltratzellen umschließend. Die Blutgefäße in den Papillen fand Glogner dilatiert, hie und da eine spindelförmige Pigmentzelle. Bei kleineren Tumoren, und um Untersuchung derartiger handelte es sich auch in unserem Falle, konnten weder Glogner noch wir konstatieren, daß die Blutgefäße oder Schweißdrüsen der Sitz wären, woher der Proliferationsprozeß seinen Ursprung nehmen würde. Nur in einem Momente weicht der Befund Glogners von unserem ab, und zwar darin, daß G. in seinen Präparaten Riesenzellen fand, nach welchen wir in unseren Präparaten fruchtlos suchten. Mit diesem negativen Befunde stehen wir jedoch keineswegs vereinzelt da, sondern wir wissen, daß auch andere Autoren, namentlich Unna in den Präparaten der tropischen Framboesie gleichfalls keine ähnlichen Bildungen fanden. Interessant ist in unserem Falle der Befund sehr charakteristischer Pigmentzellen, von welchen wir bei der Besprechung des histologischen Bildes bereits Erwähnung getan haben.

Hier ist nur beizufügen, daß dieselben Bildungen auch Unna in seinem Falle der tropischen Framboesie fand und deren häufiges Auftreten durch den Umstand erklärt, daß sein Präparat von einem Individium mit schwarzer Haut stammt. Wie aus unserem Befunde ersichtlich, finden wir auch bei Individuen mit weißer Haut dasselbe. Daß diese Zellen für die Framboesie nicht vielleicht etwas typisches sind, ersehen wir am besten aus der Studie, welche über diese Zellen in breiten luetischen Kondylomen Ehrmann vornahm.

Es ist selbstverständlich, daß wir auf dieser Grundlage weiter suchten und namentlich daß wir alles, was in der Literatur über die Framboesie angeführt ist, auch im unseren Falle näher studierten. Wir machten daher zuerst einen Autoinokulationsversuch. Es wurde wiederholt auf einen gesunden Teil der Haut des Kranken etwas Sekret aus den papillomatösen Auswüchsen eingeimpft. Der Erfolg blieb negativ. Dieser Umstand würde daher gegen die Annahme der Identität beider Krankheiten sprechen; es ist aber folgendes zu erwägen. Die Autoinokulation bei der Framboesie ist zwar ein positives, aber keineswegs ständiges Merkmal: sie gelingt nach Jeanselme bloß einige Wochen oder höchstens einige Monate nach dem Ein-

tritte des spez. Virus in den Organismus, später gelingt sie nicht. Das Nachforschen nach einem spezifischen Agens war schon a priori sehr problematisch, nachdem auch bei der Framboesie bis jetzt mit Bestimmtheit ein Mikrobe nicht bekannt ist, welcher diese Krankheit verursacht. Es fand eine ganze Reihe von Autoren die verschiedensten Bazillen oder spezifische Mikrokokken (wie Eikmann, Breda, Pierez, Nicholls, Watts, Hirsch), aber diese Befunde sind nicht im stande, die Behauptung Jeanselmes zu widerlegen, daß der spezifische Mikrobe der Framboesie erst zu finden ist. Und selbst, wenn wir auch die letzten Mitteilungen, welche Breda gemeinschaftlich mit Fiocco in Betreff des Bubasbazillus machten, in Betracht zogen, blieb unsere Untersuchung sowohl im mikroskop. Präparate, als auch auf den Nährböden vollkommen negativ. Das, was vorgefunden wurde, waren ganz gewöhnliche, ubiquitäre Mikroorganismen. Das Versuchskaninchen, welchem die im destill. Wasser zerriebenen papulösen Effloreszenzen eingespritzt wurden (Doz. Honl), ging zwar einige Tage nach dem Versuche zu Grunde, aber der Sektionsbefund bei demselben entsprach einer gewöhnlichen Sepsis. Scheube erwähnt in seinem Lehrbuche „Krankheiten der warmen Länder", daß auch bei den Hennen eine Art Framboesie vorkommt, bei welcher Pierez einen ähnlichen Mikroben fand, welchen zu kultivieren auch bei der menschlichen Framboesie gelang. Wir versuchten daher die Krankheit auf junge Hennen zu überimpfen (Doz. Honl). Das aus der Tiefe der Effloreszenz frisch gewonnene Sekret wurde einem Hahn in den Kamm eingeimpft. Auch dieser Versuch war negativ. Das Tier lebt noch jetzt etwa 3 Monate nach dem Versuche und ist von allen Symptomen frei. In der letzten Zeit erschien über diesen Gegenstand eine Arbeit von Calder, in welcher neuerdings die bedeutende Ähnlichkeit der Framboesie bei den Menschen und bei der Henne betont wird, nur mit dem Unterschiede, daß bei den Hennen die Affektion, wenn sie nicht behandelt wird, letal endet; gleichzeitig aber wird bemerkt, daß die Versuche, die menschliche Framboesie auf die Hennen zu überimpfen, resultatlos blieben. Dadurch wäre auch unser negative Erfolg zu erklären.

Alle unsere Versuche — die Autoinokulation, das Auffinden eines spezifischen Mikroben, das Überimpfen auf das Tier — fielen in unserem Falle vollkommen negativ aus. Daraus, was wir bei den einzelnen Fällen angeführt haben, ist jedoch ersichtlich, daß dieser negative Erfolg unsere Ansicht über die Ähnlichkeit der tropischen Framboesie mit der Erkrankung unseres Patienten keineswegs zu erschüttern vermag. — Daraus, was wir bis jetzt angeführt haben, geht hervor, daß bei der Vergleichung beider Krankheiten jener Umstand befremdet,

daß die Framboesie eine tropische Erkrankung ist, während unsere Erkrankung ein Individuum betraf, welches aus seiner Heimat so zu sagen keinen Schritt sich entfernte. Wenn wir aber die Literatur durchlesen so finden wir Momente, die auch diese scheinbar nicht überschreitbare Grenze keineswegs unverrückbar erscheinen lassen. So erfahren wir aus dem Werke von Hirsch von einer Krankheit, die dadurch charakterisiert ist, daß auf der Haut der Kranken kleine, rote Flecke zum Vorschein kommen, die nach und nach über das Niveau der Haut sich erheben und zu erbsen- bis nußgroßen Geschwülstchen heranwachsen. Die Farbe dieser Auswüchse wird immer blässer, zugleich wird die Epidermis, die sie bedeckt, dünner, bis sie am Ende vollständig verschwindet und der so entblößte papilläre Auswuchs sezerniert eine Menge seröser Flüssigkeit, die zu dicken Krusten einzutrocknen pflegt. Die Haut in der Umgebung der Papillome ist völlig normal. Nach längerer Zeit verkleinern sich die Geschwülstchen, die Krusten fallen ab, und auf den betreffenden Stellen bleiben dann nur rötliche Flecke zurück, die mit der Zeit ebenfalls verschwinden. Die Krankheit dauert gewöhnlich viele Monate, alteriert jedoch in keiner Weise das Gesamtbefinden des Kranken. Es wird gewiß einem jeden sofort die auffallende Ähnlichkeit der Yaws mit dieser Krankheit ersichtlich. Die Krankheit wurde in Irland beobachtet und unter dem Namen „Button scurwy" von Autenrieth, Wallace, Corrigan u. a. beschrieben. Hirsch begleitet die Historie dieser Krankheit mit folgenden Worten: „Über die Geschichte dieser Krankheit herrscht ein nicht zu lichtendes Dunkel. Wann und wo sie sich zuerst in Irland gezeigt hat, ist nicht bekannt, nur soviel steht fest, daß sie in neuerer Zeit seltener als früher beobachtet worden und soweit aus dem vollkommenen Schweigen über dieselbe seitens irischer Ärzte aus der neuesten Zeit geschlossen werden darf, jetzt ganz erloschen ist. Alle oben genannten Berichterstatter stimmen überein, daß die Krankheit entschieden nicht, wie früher behauptet worden, syphilitischer Natur ist, in ihrer Gestaltung aber eine frappante Ähnlichkeit mit Yaws erkennen läßt. Ich halte mich den oben genannten Berichterstattern und namentlich Ärzten wie Wallace, Fayl, Corrigan gegenüber nicht für berechtigt, die Geschichte dieser Krankheit als ein Phantasiestück bzw. das ganze als auf diagnostischen Irrtümern beruhend anzusehen."

Es wird uns also hier eine dem tropischen Yaws ganz ähnliche Krankheit beschrieben, welche von Autoren geschildert wird, deren Beobachtungstalent keinen Zweifel zuläßt. Wir haben hier eine der tropischen Framboesie ähnliche Krankheit, die sich von dieser nur dadurch unterscheidet, daß dieselbe nicht in den Tropen auftrat. Es ist also klar, daß diese Einwendung,

die einzig in unserem Falle im Wege stand, um unsere Krankheit mit der tropischen vergleichen zu können, dadurch bedeutend an Stichhältigkeit verliert. Aber nicht genug daran. Im Jahre 1882 demonstrierte Lewin in der Berliner Gesellschaft der Ärzte einen Fall, der unserem sowohl klinisch wie histologisch ganz ähnlich ist. Wie wir so wies auch Lewin in der Differentialdiagnose darauf hin, daß sein Fall keinem Typus der bei uns vorkommenden Krankheiten ähnlich ist und daß es daher notwendig ist, einen solchen Fall als sporadisch auftretende Framboesie zu bezeichnen. Es ist also, soweit ich mich in der diesbezüglichen Literatur orientieren kann, unser Fall der zweite der beweisen möchte, daß nach Lewin eine tropische, endemisch in gewissen südlichen Ländern vorkommende und eine sporadische Framboesie zu unterscheiden ist, welche letztere auch in unseren Gegenden vorkommen kann, und in keiner Weise sich von der tropischen unterscheidet, nur dadurch, daß sie nicht in den Tropen vorkommt.

Trotz aller dieser Momente teilen wir dennoch den Standpunkt Lewins in dieser Frage nicht und akzeptieren für unseren Fall den von Herrn Prof. Pick für denselben vorgeschlagenen Namen: **Dermatitis framboesiformis,** weil wir uns dessen völlig bewußt sind, daß verschiedene Ursachen ein und dasselbe Bild der Krankheit auf der Haut hervorrufen können und daß also, so lange uns der Erreger der tropischen Framboesie nicht bekannt ist, wir nicht im stande sind, mit apodiktischer Sicherheit über die Identität einer Krankheit mit Framboesie, möge auch die Ähnlichkeit beider noch so groß sein, ein endgültiges Urteil zu fällen.

Wir fühlen uns zum Schluß der Arbeit verpflichtet, unserem Chef Herrn Prof. Dr. Janovský herzlich zu danken für die vielen Anregungen, welche uns derselbe in der vorliegenden Arbeit gab.

---

## Literatur.

Auspitz. Herpes vegetans. Arch. f. Derm. u. Syph. 1869.

Barone. Ein Fall von Syphiloderma papillare des behaarten Kopfes. Ref. Arch. f. Derm. u. Syph. Bd. XX.

Bosellini. Granuloma herpetiforme exoticum. Monatsh. f. prakt. Dermat. 1903.

Breda und Fiocco. Der Bazillus des Boubas. Ref. Monatsh. f. prakt. Derm. 1903.

Calder und Fox. Framboesie beim Geflügel. The Brit. medic. Journal 1903.

Dyer. Framboesia. (Morrow: A system of genito urinary Diseases, syphilology and Dermat. Vol. III. 1894.)

Ehrmann. Über Melanoblasten etc. Archiv f. Dermatologie und Syph. 1903.
Glogner. Über Framboesie und ähnliche Erkrankungen in den Tropen. Virchows Archiv 1902.
Grünfeld. K.-V. in der Wiener dermat. Ges. Arch. f. Derm. u. Syph. Bd. XXIV.
Hallopeau. Zweite Mitteilung über Pyodermite végét. Arch. für Dermat. u. Syph. 1894.
Hartzel. Dermatitis vegetans. Journal of cut. and genito-urin. diseases 1901.
Hirsch. Handbuch der historisch-geografischen Path. 1883.
Mirivino. Klin. u. histol. Beitrag zum Studium einiger neoplastischer Formen der Haut zweifelhafter Natur. (Giorn. intern. delle scienz. med. 1902.) Ref. Monatsh. f. prakt. Derm. 1903.
Jamieson. Dermatitis vegetans. The Brit. Journ. of Derm. 1902.
Jeanselme. Pian. La pratique dermatol. III. I. 1902.
— Cours de Dermatologie exotique 1904.
Jarisch. Die Hautkrankheiten. 1900.
Kaposi. Syphilis. 1891.
— Pathol. u. Therap. d. Hautkrankh. 1899.
Kohn. (Kaposi.) Über die sog. Framboesia. Arch. f. Dermatol. u. Syph. 1869.
Kundrat. Über Vegetationsstörungen. Wien. klin. Woch. 1893.
Lewin. Fall von sporadischer Framboesie. Berl. klin. Woch. 1882.
Lobisch. Über papillom. Vegetationen im Verlaufe der Syphilis. Inaug. Dissert. München 1895.
Manasse. Über syph. Granulationsgeschwülste der Nasenschleimhaut. Virch. Archiv. 1897. Bd. 147.
Morrow. siehe Dyer.
Neumann. K. V. in der Wien. dermat. Gesellsch. Ref. Arch. für Dermat. u. Syph. 1901.
Pontopidan. Yaws u. Framboesie. Vierteljahresschrift für Dermat. u. Syph. 1882.
Ripault. Syphilides nasales végétantes à la periode secondaire de la syph. Rev. de Laryng. etc. 1895.
Secchi. Osservazioni istol. sui granulomi infettivi Riforma med. 1902. Ref. Annales de dermatol. et de syph. 1903.
Scheube. Die Krankheiten der warmen Länder. 1896.
Tenneson, Leredde, Martinet. Sur un granulome innominé. Annales de dermatol. et de syph. 1896.
Unna. Die Histopathologie der Hautkrankheiten. 1894.

## Erklärung der Abbildungen auf Taf. I u. II.

Taf. I. Photogramme des Kranken zur Zeit der Akme des krankhaften Prozesses.

Taf. II. Fig. 1. Photogramm des Übersichtspräparates Oc. 4, Obj. 2. Fig. 2. „Pigmentophoren" in der Stachelschichte Oc. 8, Obj. 8. Fig. 3. Verschiedene Typen von Zellen des Infiltrates Oc. 3, Obj. 8. Fig. 4. Das Cancroidkörperchen Oc. 3, Obj. 4. Fig. 5. Das Knäulchen der Schweißdrüse in einem dem myxomatösen ähnlichen Gewebe eingelagert. Oc. 3, Obj. 4.

Šamberger: Dermatitis framboësiformis.

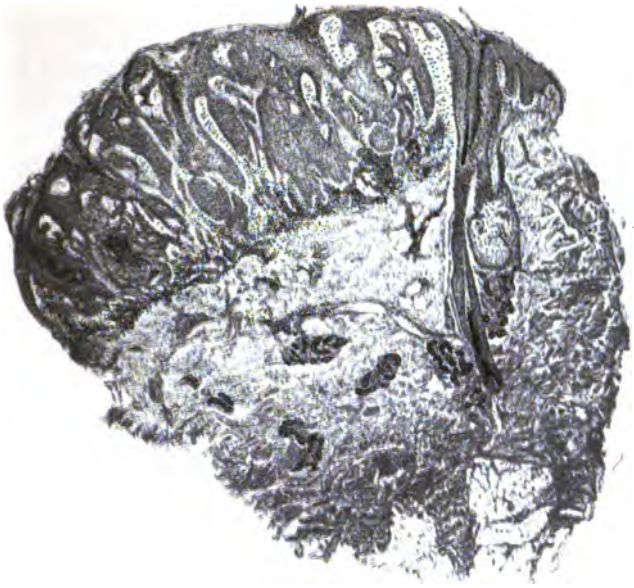

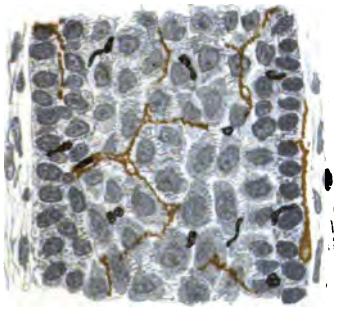

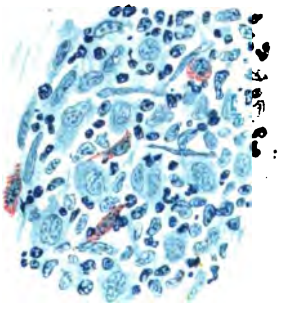

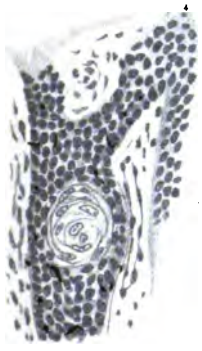

**Šamberger**: Dermatitis framboësiformis.

Aus der dermatologischen Universitätsklinik von Professor Jadassohn in Bern.

# Über senile (und präsenile) rein hyperplastische Talgdrüsentumoren, speziell des Gesichts,

## mit einer Bemerkung über die Färbung der Acari folliculorum in Schnitten.

Von

Dr. **B. Hirschfeld,**

Spezialarzt für Hautkrankheiten in Berlin, ehem. Volontärassistent der Klinik.

Trotz der großen Aufmerksamkeit, welche man besonders im letzten Jahrzehnt auch den klinisch unscheinbaren benignen Tumoren der Haut geschenkt hat, gibt es noch immer Formen, welche in der Literatur nicht oder nicht genügend beachtet worden sind. Eine dieser Formen, die auch ein gewisses allgemein-pathologisches Interesse hat, möchte ich in der folgenden kurzen Mitteilung beschreiben.

Man findet — worauf Professor Jadassohn schon seit Jahren aufmerksam gemacht hat — nicht selten an der Haut des Gesichtes älterer Personen, wie es scheint häufiger bei Männern als bei Frauen, gut charakterisierte Knötchen, selten in der Einzahl, meist in mehreren, nicht aber nach unseren bisherigen Beobachtungen in sehr vielen Exemplaren. Sie lokalisieren sich am häufigsten unregelmäßig disseminiert an der Stirnfläche, seltener an den Wangen und der Nase, sind weder symmetrisch noch linear angeordnet noch gruppiert, sind stecknadelkopf- bis fast linsengroß, leicht erhaben, flach, scharf umrandet, unregelmäßig rundlich oder etwas polygonal;

sie haben einen weißlichen bis weißgelblichen oder leicht bräunlichen Farbenton, oft ziehen feine Gefäßreiserchen über sie fort; ihre Oberfläche ist glatt; meist sieht man auf ihr eine etwas erweiterte Öffnung, aus der sich Talg exprimieren läßt, manchmal deren 2 oder 3 und mehr.

Die Knötchen liegen anscheinend oberflächlich in der Cutis, sind mäßig derb, weder auf Druck noch spontan empfindlich und jucken nicht.

Die Haut der Menschen, bei denen man diese Gebilde — fast immer nur als gelegentlichen Nebenbefund — konstatiert, weist außer den gewöhnlichen senilen Veränderungen Abnormitäten nicht auf; speziell sind weder Seborrhoe noch Rosacea noch die Symptome der sogenannten Seemannshaut bei ihnen in irgend einem auffallenden Grade zu konstatieren.

Einige Male waren neben diesen Gebilden mehr oder weniger reichlich Comedonen in der Stirnhaut zu finden.

Die Patienten, die ich untersuchen konnte, gehören der klinischen Praxis an; aber auch bei Privatkranken sind von Prof. Jadassohn diese Gebilde nicht selten beobachtet worden. In Bezug auf die Intelligenz, den psychischen Zustand, das Nervensystem sind uns, wie ich wegen des später zu besprechenden Vergleichs mit den bekannten sogenannten multiplen Talgdrüsen-Adenomen des Gesichts betonen muß, Besonderheiten nicht aufgefallen.

Die Träger dieser Gebilde wissen meist über den Zeitpunkt ihres Entstehens und über Art und Schnelligkeit ihrer Entwicklung Angaben nicht zu machen. Was wir — in maximo einige Monate — beobachten konnten, machte einen ganz stationären Eindruck.

Das Aussehen der einzelnen Knötchen erinnerte am ehesten an die multiplen Talgdrüsen-Nævi des Gesichts, die sogenannten Adenomata sebacea.

Doch fehlte die charakteristische Lokalisation dieser und das Vorkommen im höheren Alter (bei Individuen unter 40 Jahren — meist waren die Affizierten wesentlich älter — haben wir diese Gebilde bisher nicht gesehen) bedingte ebenfalls einen wesentlichen Unterschied; denn die erwähnte Talg-

drüsen-Affektion entwickelt sich bekanntlich meist schon in früher Jugend.

Es war also notwendig, die beschriebenen Gebilde auf ihre histologische Struktur zu untersuchen.

Ich habe im vergangenen Jahre Gelegenheit gehabt, 6 Stücke von 4 Patienten zu schneiden.

Eine Wiedergabe von Krankengeschichten und detaillierten Beschreibungen dieser Fälle erübrigt sich, denn das Bild entsprach immer dem, was ich eben im Zusammenhang geschildert habe.

Auch die Präparate brauchen nicht im einzelnen besprochen zu werden; denn die Ergebnisse der histologischen Untersuchung waren in den verschiedenen Fällen in allem wesentlichen identisch und können sehr kurz abgemacht werden. Es handelte sich in der Tat um dasselbe Bild, welches bei den reinen Talgdrüsen-Naevis zu konstatieren ist, d h. um eine circumscripte massenhafte Ansammlung von großen Talgdrüsen, welche sich wesentlich weiter in die Tiefe erstrecken als die der Umgebung. Die Drüsen waren in ihrer Struktur normal, nur in den Ausführungsgängen waren an verschiedenen Stellen Erweiterungen und Ansammlungen von Hornmassen zu konstatieren; einzelne Drüsen standen in Zusammenhang mit einem Lanugohaar, andere mündeten in einen Ausführungsgang ohne Haar. Bald bildeten diese Drüsenmassen mehr einen circumscripten, sich aus kleineren und größeren Läppchen zusammensetzenden Knoten, bald waren sie über eine etwas größere Fläche ausgesprengt. Bald waren sie mehr regelmäßig rosettenartig um einen zentralen Ausführungsgang angeordnet, bald war Form und Anordnung der einzelnen Drüsenläppchen eine ganz unregelmäßige.

Das Epithel der Drüsen war normal, am Rande der Drüse war bald nur eine, bald mehrere Lagen der Zellen unverfettet. Im Innern fanden sich auch noch Streifen von unverfetteten Zellen, welche sich bei v. Gieson-Färbung meist als Randpartien — von feinen Bindegewebssepten durchsetzt — erwiesen. An den äußeren Wurzelscheiden der Haarbälge waren hie und da unregelmäßige Epithelverdickungen zu konstatieren.

Arrectores pilorum habe ich nicht, Schweißdrüsen in der Umgebung der Talgdrüsenpackete in geringer Zahl und in normaler Form gefunden.

Die Epidermis war normal, der Papillarkörper hie und da ausgeglichen; in ihm an einzelnen Stellen ein erweitertes Kapillargefäß.

Im Bindegewebe fanden sich wenige unbeträchtliche rundliche Ansammlungen von Rundzellen, in denen sich im Verlauf der Serie ein Haarbalg nachweisen ließ. Naevuszellnester fehlten immer. Das elastische Gewebe weist an den Stellen der Talgdrüsenansammlung und auch in der weiteren Umgebung Degenerationszeichen auf, welche durch das Alter der Patienten und die Lokalisation der Knötchen im Gesicht zur Genüge erklärt sind. Speziell fiel die Blaufärbung der elastischen Fasern bei meinen Hämalaunpräparaten auf.[1]) Bei den Orceïnpräparaten war oft die bekannte Verklumpung des elastischen Gewebes deutlich zu konstatieren.[2])

In den Orceïnpräparaten haben wir bei 3 Stücken noch einen Befund erhoben, der uns bei anderen Färbungen nicht aufgefallen war: nämlich die Anwesenheit zahlreicher Acari folliculorum in den verschiedensten Durchschnitten in den erweiterten Ausführungsgängen der Talgdrüsen. Die Acari färben sich mit dem sauern Orceïn recht gut; sie nehmen auch die Weigertsche Farbe für elastische Fasern an. Das ist von einem gewissen Interesse, weil es Kraus[3]) nicht gelungen ist, in Schnitten die Acari mit dem von ihm in Trockenpräparaten verwendeten Karbolfuchsin deutlich zu machen; bei Vergleichen konnte ich feststellen, daß in der Tat bei Schnittpräparaten die Orceïnfärbung bei weitem den Vorzug verdient.

---

[1]) cf. Himmel. Dieses Archiv Bd. 64. pag. 50.

[2]) Diese Beteiligung des elastischen Gewebes braucht hier nicht zur Erklärung des gelblichen Farbentons herangezogen zu werden, wie das Kothe (cf. dessen noch weiterhin zu erwähnende Arbeit, p. 19 des Separatabdruckes) für die gelbe bis braunrote Farbe der „Adenomata sebacea" tun will in Anlehnung an Juliusbergs Bemerkung über die Bedeutung der Degeneration des Elastins für die Hervorbringung gelber Farbentöne. Denn bei Talgdrüsengeschwülsten mit erhaltener Funktion erklärt das Fett der Talgdrüsen den gelben Ton ganz zur Genüge.

[3]) Dieses Archiv 58, p. 35.

Leider hatte ich kein Material mehr, um diese Frage weiter zu verfolgen, möchte aber hier noch ganz kurz folgende Punkte betonen: einmal, daß im Gegensatz zu der von Kraus erhaltenen Totalfärbung der Acari in meinen Präparaten nur die „Chitinhülle" gefärbt war; dann, daß in meinen Schnitten die elastischen Fasern in ungefähr dem gleichen Ton aber etwas dunkler erschienen als die Acaruskonturen, was aber die Erkennung der letzteren, die doch immer in den Talgdrüsenausführungsgängen respektive im Lumen der Acini liegen, nicht beeinträchtigt. Ferner daß in dem Körper der Acari durch Hämalaun und Methylenblau dunkel gefärbte Körnchen, welche auf den ersten Blick Kokken außerordentlich ähnelten, mehrfach sehr zahlreich zu sehen waren. Ob diese Gebilde mit den zahlreichen gelben Körnchen identisch sind, die L. Landois[1]) im Abdomen des Acarus beobachtet und die nach ihm vielleicht den Fettkörnchen der Arthropoden analog sind, ob mit den Eiern im Ovarium oder mit den braunroten kugeligen Bildungen, welche angeblich der Leber entsprechen sollen,[2]) kann ich nicht entscheiden.

Endlich wurde durch die Orceïnfärbung der Nachweis ermöglicht, daß die Acari in meinen Präparaten erstaunlich tief in die Talgdrüsen eindringen und in der Mitte der Drüsenläppchen unmittelbar an dem verfetteten Epithel in Quer- und Schrägschnitten zu erkennen waren, deren Diagnose ohne die Kenntnis der Orceïnfärbbarkeit dieser Gebilde recht schwierig gewesen wäre.[3])

Diese tiefe Lage wäre nach Rählmann (l. c.) sehr außergewöhnlich, da die Milbe nach ihm „ausschließlich in den Haarbälgen meistens im Fundus desselben lebt; und nur, wenn sie in größeren Mengen den Haarbalg ausfüllt (was in meinen Präparaten nicht der Fall war), kann sie in den Ausführungsgang der Talgdrüsen, der in den Haarbalg mündet, hineingeraten."

Nach dieser kurzen klinischen und histologischen Beschreibung fragt es sich, als was wir diese Tumoren auffassen und wie wir sie bezeichnen sollen.

[1]) Realencyklopädie III. Aufl. 1894, p. 153.

[2]) cf. Rählmann. Deutsche med. Wochenschr. 1898. 50. 51.

[3]) Anm. bei der Korrektur. Ein ganz analoger Befund ist seither an einem Fall von Rhinophyma von Herrn Arndt erhoben worden. Jadassohn.

Zwei Möglichkeiten liegen, soweit ich sehe, vor: es könnte sich um circumscripte Hyperplasien auf Grund irgend einer bestimmten Ursache oder um Tumoren handeln, welche in diejenige Gruppe gehören, die von den einen jetzt als Adenomata sebacea, von den anderen als Naevi sebacei bezeichnet werden, und in letzterem Falle müßte man ihnen das Attribut „tardive" oder „senile" erteilen.

Die Frage, ob für Tumorbildungen ohne nachweisbare Ursache, welche in ihrer Struktur vollständig oder fast vollständig die normale Struktur der Drüsen aufweisen, die Bezeichnung „Adenom" geeignet ist, ist in letzter Zeit so eingehend erörtert worden, daß ich auf sie nicht von neuem in extenso eingehen möchte.

Seitdem sie Winkler in diesem Archiv in dem Sinne besprochen hat, daß aus allgemein pathologischen wie aus Nomenklaturgründen der Name Adenom für die sogenannten multiplen Talgdrüsen-Adenome wie für die strichförmigen aus Talgdrüsen zusammengesetzten Tumoren besser nicht zu gebrauchen sei, sind wieder zwei Arbeiten erschienen, welche sich im entgegengesetzten Sinne aussprechen. Audry hat in seiner Mitteilung (Annal. de Derm. 1903, Nr. 7, pag. 363) den Standpunkt vertreten, daß man von Naevus nicht sprechen könne, „wenn die histologischen Elemente fehlen, welche, wie wir wissen, charakteristisch für die Naevi sind". Mit diesen Elementen meint er, wie aus einer anderen Stelle hervorgeht, die „Naevuszellen". Dadurch würde der Begriff Naevus eingeschränkt werden auf die „weichen" Naevi; die Gefäß-, die reinen Pigment- und andere Naevi würden dann aus diesem Begriff herausfallen; Naevus würde statt eines ätiologischen Begriffs ein anatomischer werden. Es ist oft genug dargelegt worden, daß dann alle die zahlreichen Mischfälle sehr schwer zu rubrizieren sind. Wenn Audry unter Talgdrüsen-Adenom einen Tumor versteht, welcher von einer „Neubildung mehr oder weniger modifizierter aber immer erkennbarer Talgdrüsen" besteht, so kann er natürlich auch die Naevi hineinrechnen, falls er Vergrößerung und Vermehrung sonst in allem wesentlichen normal sich verhaltender Talgdrüsen schon als eine genügende Modifikation ansieht. Wer aber eine atypische Entwicklung für die Definition des Adenoms für notwendig hält, wird auch Audrys Fall von „Adénome sébacé circonscrit" nicht zu den Adenomen rechnen — denn die Cystenbildung in den Ausführungsgängen und die Vacuolen in den Acini kann man nicht zu den Atypien der Drüsenentwicklung rechnen, da sie sehr wohl in rein mechanischer Weise zu erklären sind.

Der Fall Audrys würde also — wie meine Beobachtungen — entweder bei den Hyperplasien auf Grund einer bestimmten Ursache oder bei den tardiven Naevis unterzubringen sein. Die Tatsache, daß sich die Talgdrüsenneubildung an einer Stelle entwickelt hat, an welcher

zwei Jahre vorher eine Verletzung stattgefunden hatte, läßt eher an die ersterwähnte Möglichkeit denken. Es könnte ja das Trauma in einer uns allerdings noch völlig unverständlichen Weise als Wachstumsreiz speziell für die Talgdrüsen gewirkt haben; der Fall würde dann an die bekannte Beobachtung Casparys erinnern, bei welcher die Entwicklung sogenannter multipler Talgdrüsen-Adenome sich an Variola anschloß.

Die zweite Arbeit, welche in dieser Frage gegen die Ansicht Stellung nimmt, daß die multiplen Talgdrüsen-Adenome zu den Naevis gerechnet werden, ist die von Kothe (dieses Archiv B. LXVIII). Manches von dem, was Kothe für seine Anschauung vorbringt, scheint uns schon in der Arbeit Winklers, die vorher erschienen ist, Kothe aber bei der Drucklegung seiner Arbeit noch nicht bekannt sein konnte, widerlegt — soweit man auf einem Gebiete von Widerlegen sprechen kann, auf dem begriffliche Bestimmungen den Ausgangs- und Mittelpunkt der Diskussion bilden.

Eine ausführliche Antikritik der vielfachen kritischen Bemerkungen Kothes und eine Besprechung einer Reihe von Mißverständnissen, die sich eingeschlichen haben, würde hier viel zu weit führen.

Ich möchte daher nur in aller Kürze folgende Punkte den Ansichten Kothes gegenüberstellen:

1. Kothe sagt (pag. 19 des Sep.-Abdr.), man sollte, solange eine Möglichkeit, eine Krankheit pathologisch-anatomisch zu rubrizieren, vorhanden ist, dieselbe, auch wenn sie kongenitaler Natur ist, grundsätzlich nicht unter die Naevi einreihen; man „dürfe nicht die Existenz eines pathologisch-anatomischen Namens einfach hinwegleugnen". Mit diesen kategorisch ausgesprochenen Sätzen aber kämpft Kothe doch wohl gegen eine Meinung, die gar nicht verteidigt worden ist. Der Name Naevus sebaceus enthält unserer Auffassung nach die pathologisch-anatomische Beschreibung, indem er mit dem Beiwort sebaceus für jeden des Gebietes kundigen die Angabe bringt, daß es sich um einen aus normalen, resp. in allem wesentlichen normalen Talgdrüsen zusammengesetzten Tumor handelt. Es ist in Winklers Arbeit erörtert worden, daß die pathologische Anatomie für solche aus an sich normalen Gewebsbestandteilen zusammengesetzte Tumoren noch keinen Namen hat, und daß Albrecht in dem Gefühl dieses Mangels einen neuen Namen „Hamartom" einzuführen für nötig hielt. Wenn alle Naevi Geschwulstformen entsprächen, für die wir schon pathologisch-anatomische Bezeichnungen besitzen, so würde sich ein prinzipieller Widerspruch gegen die rein pathologisch-anatomische Bezeichnung nicht erheben lassen. Wir könnten dann von Angioma oder Cavernoma oder von Hyperpigmentatio circumscripta congenita sprechen, könnten die weichen Naevi je nach unserer Auffassung Epithelioma metaplasticum oder Lymphangioma oder Fibroblastoma congenitale etc., könnten die hyperkeratotischen systematisierten Naevi Hyperkeratoma circumscriptum congenitale lineare etc. nennen. Und in diesem Sinne könnten wir auch, wenn wir den Begriff des

Adenoms in dem Sinne von W. Pick, Audry, Kothe definieren, von Adenoma sebaceum sprechen.

Aber selbst dieser Standpunkt hat enorme praktische Schwierigkeiten, wie gerade der Fall Kothes beweist; denn hier waren eben auch an verschiedenen Stellen des Körpers histologisch ganz verschiedene Tumoren vorhanden, von denen wohl auch Kothe zugeben wird, daß sie ätiologisch im letzten Grunde identisch sind. Wenn also Kothe seinen Fall pathologisch-anatomisch bezeichnen will, so muß er sagen Adenomata sebacea faciei, Fibromata reg. femoral. etc. Selbst in den Knötchen an den Augenlidern waren „die Veränderungen an den Talgdrüsen zu gering, als daß man hier von Adenoma reden könnte".

Der Fall Kothes ist ein sehr eklatantes und wertvolles Beispiel für die seit Jadassohns Fall verschiedentlich bestätigte Erfahrung, daß auch am selben Menschen an verschiedenen Körperstellen augenscheinlich pathogenetisch zusammengehörige Tumoren einen verschiedenen Bau haben können und macht die auch von Winkler vertretene Annahme Hallopeaus noch wahrscheinlicher, daß die multiplen Gesichtsnaevi (Type Darier) mit den sog. multiplen Adenomata in ihrer Ätiologie identisch sind.

2. Kothe legt großen Wert auf die wenn auch „geringen Abweichungen vom normalen Typus der Talgdrüsen" bei den sog. Adenomata im Gegensatz zu den Naevis. Von diesen Abweichungen aber ist die erste auch bei den Naevis zu finden, nämlich die Lagerung in allen Schichten des Coriums (cf. hierzu die Mikrophotographie bei Jadassohn). Die zweite ist das „eigentümliche Verhalten der peripheren epithelialen undifferenzierten Zellen der Drüsenläppchen, welche normaler Weise nur eine einzige Lage bilden", nach der Beschreibung Kothes in seinem Falle aber in mehreren Lagen übereinander lagen. Das aber ist nach Unna (Histopathologie pag. 818) ein Symptom, das allen Hypertrophien mit regelmäßiger Exkretion des Sekretes eigen ist. Mag diese Anschauung richtig sein oder nicht, die größere oder geringere Zahl dieser Lagen läßt doch bloß auf verschiedene Sekretionszustände schließen. Jedenfalls ist dieser Befund kein regelmäßiger, wie aus den Abbildungen Pezzolis und W. Picks hervorzugehen scheint und ganz analoges konnten wir auch an strichförmigen kongenitalen, also „eigentlichen" Talgdrüsennaevis finden. Auch die Differenzen, die Pezzoli bezüglich der Zahl und Größe der Fettröpfchen angibt, können wohl als unwesentlich angesehen werden.

Wenn Kothe aus seinen Befunden den Schluß zieht, daß sich die Talgdrüsen bei den „Adenomen" im Zustande vermehrter Proliferation befinden, während ihre sekretorische Tätigkeit vermindert ist, so muß man dem gegenüber fragen, wohin denn diese vermehrte Proliferation führt? Wären in der Tat solche aktive Prozesse in diesen Tumoren vorhanden, so könnten diese doch nicht die relativ so große Stabilität haben, die sie in allen bisher beobachteten Fällen gehabt haben. Es ist weder für die Talgdrüsen — trotz ihrer unregelmäßigen Form, ihrer kleinen An-

hänge etc. — noch für die „Ausstülpungen" des Epithels der Wurzelscheiden erweisbar, daß es sich hier um wirklich progressive Bildungen handelt. (Vermehrung der Mitosen?) Es liegt vielmehr näher anzunehmen, daß auf Grund einer immanenten Anlage zu einer bestimmten Zeit eine Wucherung stattgefunden hat, und daß nach Erreichung der Wachstumsgrenze — welche bedingt ist durch das Verhältnis der immanenten Wucherungs-Anlage einerseits und des Gewebswiderstandes andererseits — auch diese Teile dauernd in dem einmal erreichten Zustande mit all den morphologischen Wucherungserscheinungen erhalten bleiben.

3. Unverständlich ist mir die Anschauung Kothes, daß man nur an solchen Stellen die Naevusnatur der Talgdrüsentumoren anerkennen könnte (ihre kongenitale Anlage als bewiesen vorausgesetzt), an denen normaler Weise wenig Drüsen vorhanden sind. In der Gesichtshaut sind zwar auch normaler Weise sehr viele und große Talgdrüsen; aber wenn sie bei einzelnen Menschen an bestimmten circumscripten Stellen ganz besonders groß und zahlreich sind, so ist das eben ganz so pathologisch und ganz so im Sinne der Naevi zu deuten, als wenn an einer Körperstelle mit normaler Weise wenig und kleinen Drüsen so große und zahlreiche vorhanden sind, wie de norma im Gesicht. Es wäre die Behauptung Kothes etwa in Analogie zu setzen mit der Behauptung: Ein Weißer kann Pigmentnaevi haben, ein Mulatte aber nicht. Wie schon wiederholt betont worden ist, handelt es sich bei der Erklärung der extrauterin auftretenden Naevi gar nicht um die Notwendigkeit der Annahme embryonaler Keime, sondern es genügt die immanente Anlage bestimmter Gewebselemente zur Wucherung über die ihnen de norma gesteckten Grenzen hinaus.

4. Die bereits erwähnte Kombination verschiedener Neubildungsprozesse an demselben Individuum, so zwar daß ihre Gleichartigkeit klinisch angenommen wurde, während das mikroskopische Bild ihre Ungleichartigkeit verrät, spricht für ihre ätiologische Einheitlichkeit — auf diesen wichtigen, für die Naevusnatur seines Falles sprechenden Punkt geht Kothe gar nicht ein. Aber auch die Kombination verschiedener, den anerkannten Naevis zugehöriger Neubildungsformen in loco spricht in dem gleichen Sinne; so wenn Talgdrüsentumoren und Angiomatose oder Fibromatose (cf. pag. 25 des Sep.-Abdr. bei Kothe) sich kombinieren und bald mehr das eine bald mehr das andere überwiegt, ja das eine das andere geradezu ersetzen kann und dabei doch Lokalisation und klinisches Aussehen bestehen bleiben.

Wir halten es also nach wie vor für berechtigt, die Tumoren, welche aus in allen wesentlichen Punkten normalen Talgdrüsen bestehen, dann als Naevi zu bezeichnen, wenn ihr gesamtes klinisches Verhalten (strichförmige oder sonstige typische Lokalisation z. B. in der Form der multiplen symmetrischen

Gesichtsnaevi, frühzeitiges Auftreten, familiäre Disposition) auf einen kongenitalen Ursprung hinweist.

Bei den von uns beschriebenen kleinen Neubildungen aber müssen wir — gerade mit Rücksicht auf ihre späte Entwicklung — in allererster Linie die Frage erörtern, ob sie nicht als Hyperplasien auf Grund irgend einer erkennbaren Ursache aufzufassen sind. Eine Infektion, Acne, Traumen könnten einen solchen Einfluß gehabt haben — aber nachweisen konnten wir das nicht.

Wir dachten sogar daran, daß die Acari als die Ursache für eine solche Hyperplasie angenommen werden könnten. Inzwischen aber hat eine Anzahl von Untersuchungen, welche nach meiner Abreise von Bern Herr Dr. Max Winkler freundlichst vorgenommen hat, ergeben, daß Acari aus den Talgdrüsen an der Stirn zu häufig zu exprimieren sind, als daß wir ihnen eine pathogene Bedeutung für die in Frage stehenden Bildungen zuschreiben könnten. Wenn wir also auch auf diese spezielle Erklärung verzichten müssen, so ist damit doch keineswegs gesagt, daß nicht eine anders bedingte Hyperplasie vorliegen könnte. Ein naheliegendes Analogon dazu böte das Rhinophyma, bei welchem allerdings auch andere pathologisch-anatomische Störungen in viel größerem Umfange nachweisbar sind, bei welchem aber doch die Talgdrüsen-Hyperplasie eine sehr wichtige Rolle spielt. Wir müssen nach dem ganzen klinischen Bild des Rhinophyma diese Talgdrüsen-Hyperplasie auf eine Ursache zurückführen, die kaum kongenitaler Natur sein kann, wenngleich die Disposition auch dabei eine große Rolle spielt. Aber beim Rhinophyma können Zirkulationsverhältnisse eine wichtige pathogenetische Bedeutung haben, was bei den von mir beschriebenen kleinen disseminierten Geschwülstchen viel unwahrscheinlicher ist.

Die andere Erklärungsmöglichkeit wäre die, daß es sich um Naevi tardivi oder seniles handelt. Diese Auffassung wird vielen zunächst sehr fremdartig erscheinen. Aber mannigfache Analogien machen sie doch annehmbar. Ich will gar nicht davon sprechen, daß die bekannten Angiomata senilia von manchen Seiten ebenfalls als kongenital angelegte Neoplasmen angesprochen werden, weil bei diesen Gebilden die Möglichkeit,

daß es sich nur um Teleangiektasien, nicht aber um Neoplasmen im eigentlichen Sinne handelt, vorliegt. Ich will auch die Anschauung Unnas, welcher die Verrucae seniles als senile weiche Naevi ansieht, hier nicht anführen, weil andere Untersuchungen wie auch die nicht veröffentlichten von Taege an der Berner Klinik ergeben haben, daß bei diesen Gebilden die Naevuszellennester fehlen, — und diese bildeten das wesentlichste Argument, welches für ihre Naevusnatur angeführt werden konnte. Dagegen ist die Tatsache, daß die meisten Gebilde, welche wir ohne weiteres als Naevi bezeichnen, erst im extrauterinen Leben, und manche relativ spät, entstehen, jetzt wohl fast allgemein anerkannt.[1]) Die Tumoren der ebenfalls auf eine fötale Anlage zurückzuführenden Recklinghausenschen Krankheit wachsen oft noch sehr spät hervor. Wir können aber noch einen Schritt weiter gehen. Es ist bekannt, daß erst im höheren Alter bei manchen Individuen an einzelnen Prädilektionsstellen starke Haare sprossen, so auf der Nase, an den Ohrläppchen etc. Diese senile Hypertrichosis ist eigentlich nichts anderes als die Wucherung einzelner Talgdrüsen oder Talgdrüsengruppen im höheren Alter, welche die von mir beschriebene Affektion ausmachen. Bei diesen Talgdrüsen können wir ganz ebenso wie bei jenen Haaren annehmen, daß sie die „immanente Potenz" (Cohnheim) besitzen, zu einer bestimmten und zwar späten Lebenszeit zu — für die betreffende Hautstelle — abnorm stark entwickelten Gebilden heranzuwachsen.

In diesem Sinne könnte man jene Haarhyperplasien auch als reine senile Haarnaevi bezeichnen — nur sind sie nicht genügend circumscripte Neubildungen, um dem üblichen Begriff des Naevus zu entsprechen. Eine ganz analoge Deduktion ist auch bezüglich der bekannten Talgdrüsen in der Mundhöhle gemacht worden.

Eine Entscheidung der Frage, ob die circumscripten Anhäufungen von abnorm großen Talgdrüsen als Hyperplasien auf Grund bestimmter, uns unbekannter Läsionen oder ob sie als senile Naevi aufzufassen sind, kann ich nicht geben. Die Gründe,

[1]) cf. hierzu die Dissertation von Michel: Beiträge zur Kenntnis der Naevi. Bern 1898.

welche für die eine und die andere Anschauung sprechen, sind im vorhergehenden zum Teil schon enthalten; für die Naevusnatur ist außer der normalen Struktur der Drüsen vor allem anzuführen: Die, soweit wir wissen, beschränkte Entwicklung dieser Gebilde bis zu einer bestimmten Größe und ihre Analogie mit den jetzt schon ziemlich allgemein anerkannten Typen von Talgdrüsennaevis. Diese sind bekanntlich entweder multipel und symmetrisch (Naevi sebacei multiplices symmetrici faciei) oder sie sind strichförmig (systematisiert) oder auch isoliert oder multipel ohne bestimmte Anordnung. Sie sind ferner entweder wirklich reine Talgdrüsen- oder sie sind kombinierte Naevi. Zu diesen klinisch und histologisch gut charakterisierten Typen würde dann also noch ein weiterer, nach unseren Erfahrungen keineswegs seltener hinzu kommen: der der senilen Talgdrüsennaevi.

In der Literatur finde ich nur ein einziges genauer berichtetes Beispiel, das diesem Typus entsprechen könnte. Das ist der Fall von W. Pick,[1]) in welchem ein 43jähriger Mann Träger von linsengroßen und kleineren, leicht gelblichen Knötchen an der Stirn und an den Jochbeinen war. Diese erwiesen sich (mit Ausnahme eines in ein Epithelioma adenoides cysticum umgewandelten) als reine Talgdrüsenhyperplasien und werden von W. Pick als Adenome bezeichnet, dabei aber ihre Naevusnatur vollständig anerkannt.[2]) Die Lokalisation und die Struktur war also ganz dieselbe wie bei meinen Fällen; auch hatten einzelne Knötchen an der Stirn erweiterte Follikelöffnungen. Das Alter des betreffenden Patienten war ein relativ jugendliches.

Analoge Dinge hat möglicherweise Unna gesehen. Er beschreibt[3]) „als eine selbständige Geschwulstart“ „indolente pfefferkorn- bis erbsengroße oder noch größere, indolente, sehr langsam wachsende, gelblichweiße, nicht transparente, die Haut halbkugelig überragende (in meinen Fällen waren die Knötchen flacher), zuweilen aber nicht immer mit klaffenden Follikelmündungen versehene Geschwülstchen“. Unna bezeichnet

[1]) Dieses Archiv, Bd. LVIII.

[2]) cf. die Diskussion über diesen Fall bei Winkler l. c.

[3]) Histopathologie pag. 816 ff.

diese als selten und meint, daß sie „häufig, wo sie vereinzelt vorkommen, mit Milien, Xanthomen oder seborrhoischen Warzen verwechselt, dann meist erst bei der anatomischen Untersuchung erkannt werden". Er stellt sie neben die sogenannten multiplen Adenome. Histologisch beschreibt er sie als starke Vermehrung und kugelige Auftreibung der Drüsenacini; auf den meisten Schnitten findet man gar keine Ausführungsgänge, sondern nur kreisrunde oder gegen einander abgeplattete Querschnitte und seitliche Querschnitte kleinerer und größerer Acini, welche von dichten, meist zellenarmen bindegewebigen, zum Teil gefäßhaltigen Septen getrennt werden. Fehlen der Haare und Knäueldrüsen, Atrophie der Hautmuskeln, Druckschwund des elastischen Gewebes vervollständigen das histologische Bild, das in den wichtigsten Punkten mit meinen Befunden übereinstimmt. Aber Unna betont nicht das Vorkommen besonders an der Stirn älterer Individuen. Über die Ursache dieser umschriebenen Talgdrüsenhypertrophien spricht er sich nicht aus.

Was die klinische Diagnose der von mir beschriebenen Gebilde angeht, so ist dieselbe für denjenigen, der sie einmal genauer untersucht hat, nicht schwer.

Die vier Fälle, die ich untersucht habe, waren von Prof. Jadassohn als die gleiche, ihm klinisch schon lange bekannte Affektion bezeichnet worden und hatten alle den gleichen histologischen Bau. Von den von Unna angeführten Gebilden (Milien, Xanthome, seborrhoische Warzen) sind sie sehr leicht unterscheidbar; sie haben Follikelöffnungen und nicht den weißen Ton wie die Milien; die Xanthomfarbe und die warzige Oberfläche fehlt ihnen. Eher kann einmal die Verwechslung mit weichen Naevis, mit Trichoepitheliomen oder mit kleinen Mollusca contagiosa in Frage kommen.

Uns scheint bei einer Abwägung der verschiedenen Momente die Auffassung, daß die beschriebenen Gebilde senile Naevi sind, vorerst die größere Wahrscheinlichkeit für sich zu haben. Aber es wäre doch sehr wohl möglich, daß eine genauere Beobachtung speziell der ersten Entwicklung solcher Knötchen weitere Anhaltspunkte für die Annahme einer durch externe Reize bedingten Pathogenese liefern könnte. Wenn man also in der Namengebung möglichst wenig präjudizieren will, kann

man die hier geschilderte Form zur gegenseitigen Verständigung zunächst als senile (resp. präsenile) rein hyperplastische Talgdrüsentumoren (speziell des Gesichts) bezeichnen.

---

Herrn Professor Jadassohn, meinem hochverehrten Lehrer und Chef, spreche ich an dieser Stelle für die Anregung zu dieser Arbeit und die liebenswürdige Unterstützung bei Anfertigung derselben meinen verbindlichsten Dank aus.

---

Aus der Kgl. Universitäts-Poliklinik für Haut- und Geschlechtskrankheiten in Berlin. (Direktor: Prof. E. Lesser.)

# Über eine eigenartige Form rezidivierender, wandernder Phlebitis an den unteren Extremitäten.

Von

Privatdozent Dr. **A. Buschke,**

bisher I. Assistent der Poliklinik, jetzt dirigierender Arzt der städtischen Abteilung für Geschlechtskrankheiten am Urban in Berlin.

(Hiezu Taf. III.)

Die Erkrankungen der Venen im Verlaufe von Infektionskrankheiten und Stoffwechselanomalien haben in den letzten Jahren eine größere Bedeutung gewonnen, indem sich herausstellte, daß die Venen häufiger, als man früher annahm, selbständig erkranken, und auch gar nicht so selten Venenaffektionen den Ausgangspunkt besonders auch bestimmter Hautaffektionen darstellen. Ich erinnere an die Phlebitiden im Verlaufe der Syphilis, auf welche Proksch in einer ausführlichen Literatur-Übersicht hingewiesen und auf welche neuerdings Hoffmann durch Mitteilung zweier interessanter auch durch die histologische Untersuchung wertvoller Fälle und Max Markuse die Aufmerksamkeit gelenkt haben; ferner die Bedeutung, welche die Venen für die Genese des Erythema nodosum vulgare und syphiliticum, für die Entstehung mancher Formen von Tuberkuliden haben. (cf. Philippson, Barthélemy, Pinkus u. a.) Ich weise ferner auf die Venenerkrankung im Verlaufe der Influenza, Scarlatina, Pneumonie, Polyarthritis, Malaria hin, von denen doch bereits eine nicht so sehr spärliche Kasuistik vorliegt, und ich erwähne noch die von Rieder besonders hervorgehobene Beteiligung der Venen bei der Ent-

wickelung des Primäraffekts und ihre Bedeutung für die Propagation des syphilitischen Kranhheitsprozesses. Gegenüber der alten Lehre von der Phlebitis, die ja einstmals eine so große Rolle in der Pathologie überhaupt spielte, fußen unsere heutigen Kenntnisse allerdings auf klaren und besonders auch anatomisch und ätiologisch besser fundierten Beobachtungen. Immerhin scheint es doch noch Formen von Venenerkrankungen zu geben, die in ihrer Genese nicht völlig aufgeklärt sind; und hier kann ja nur eine objektive Beobachtung jedes einzelnen wenn auch nicht völlig geklärten Falles allmählich dazu führen, unsere Gesamtkenntnis auf diesem klinisch, anatomisch und ätiologisch wichtigen Gebiet zu vertiefen. Von diesem Gesichtspunkt aus möchte ich kurz über einen Fall berichten, welcher in der Kgl. Universitätspoliklinik für Hautkrankheiten im Sommer vorigen Jahres zur Beobachtung gelangt ist und in seinen klinischen Erscheinungsformen so eigenartig beschaffen war, daß er unter die bisher bekannten Formen von Venenerkrankungen sich nicht ohne weiteres rubrizieren ließ, zumal auch seine Ätiologie absolut nicht aufgeklärt werden konnte.[1])

Der 30jährige Arbeiter C. R. konsultierte die Poliklinik am 19. Juni wegen einer mit starken Schmerzen besonders an den Füßen einhergehenden Affektion der unteren Extremitäten beiderseits und zwar besonders der Unterschenkel. Die Anamnese ergibt: Die Eltern des Patienten leben nicht mehr, der Vater starb 1887 an Delirium tremens, die Mutter 1897 an Leber- und Magenkrebs; eine Schwester und vier Stiefgeschwister leben und sind gesund. Patient weiß nicht, daß er sonst in seinem Leben ernstlich krank gewesen sei, besonders gibt er an, sich an Kinderkrankheiten nicht erinnern zu können und stellt jedenfalls mit ganzer Sicherheit in Abrede, daß er irgend eine ernstere Infektionskrankheit durchgemacht hat, besonders auch in Hinsicht auf die Zeit, in der sein jetziges Leiden sich entwickelte. Im Sommer 1898 akquirierte er eine Gonorrhoe, die in einigen Wochen geheilt sein soll. Gleich darauf entwickelte sich ein Schanker, der vom behandelnden Arzt für weichen Schanker erklärt wurde, und nach 14 Tagen auf Lokaltherapie mit Jodoform und Umschlägen heilte. Irgendwelche weiteren auf Syphilis hinweisenden Symptome hat Patient niemals gehabt und ist auch niemals antisyphilitisch behandelt worden. In Bezug auf die uns beschäftigende Affektion sei hier gleich hervorgehoben, daß dieselbe schon deswegen

[1]) Eine histologische Untersuchung konnte nicht ausgeführt werden, da P. nur ambulant behandelt wurde; aus letzterem Grunde ist auch die Beobachtung keine lückenlose.

wahrscheinlich nicht mit den zuletzt besprochenen Affektionen in Zusammenhang gebracht werden kann, weil nach den Angaben des Patienten dieses Leiden bereits im Sommer 1894 begonnen hat, also 4 Jahre vor der Gonorrhoe und dem Ulcus molle. Patient ist seit 1897 verheiratet. 1898 hatte die Frau zweimal eine Fehlgeburt das erste Mal im 5. Monat, dann im 2. Monat und im Laufe der folgenden Jahre noch 3 Fehlgeburten; sie befand sich niemals in ärztlicher Behandlung. Die gynäkologische Untersuchung in der Frauenklinik ergab, daß die Frau gesund ist; und es wurde ihr nur anempfohlen zur Zeit der Gravidität sich zu schonen. Das jetzige Leiden des Patienten begann ohne besondere Ursache im Sommer 1894 ziemlich plötzlich, indem unter starken Schmerzen rote Knoten an den Füßen und an den Unterschenkeln sich bildeten. Die Attacke dauerte einige Wochen, dann bildete sich das Leiden ganz zurück und Patient fühlte sich gesund. Im Laufe der nächsten Jahre nun bis zum heutigen Tage traten ganz gleiche Beschwerden und Symptome in unregelmäßigen Zwischenräumen von Wochen und Monaten auf, welche auch dieselbe Lokalisation an den Unterschenkeln, weniger an den Oberschenkeln und an den Füßen aufwiesen und den Patienten während dieser Zeit entweder ganz oder fast völlig arbeitsunfähig machten besonders wegen der hochgradigen Schmerzen an den Füßen. Er war vielfach in ärztlicher Behandlung, wurde mit Umschlägen, Salben, Hochlagerung der unteren Extremitäten und Ruhe traktiert. Das Leiden bildete sich auch immer von Zeit zu Zeit zurück, um dann ohne besondere Ursache von neuem wieder aufzutreten. Durch eine Verletzung ist ihm die kleine Zehe des linken Fußes vor ca. einem Jahr zerquetscht worden. Die Zehe fehlt, die Haut darüber ist intakt und zeigt eine glatte Narbe. Im übrigen sind die anamnestischen Angaben in Bezug auf den Verlauf des Leidens, was durch die lange Dauer desselben und anscheinend den Wechsel der Symptome bedingt ist, nicht ganz zuverlässig, da im Verlaufe häufigerer Kontrolle der Anamnese sich Verschiedenheiten ergaben. Aber so viel scheint in der Tat sicher zu sein, daß die Affektion seit 1894 besteht und in Intervallen unregelmäßiger Art auftrat, Wochen bis Monate dauerte, und allem Anscheine nach in letzter Zeit die Attacken häufiger wurden und länger — bis über viele Monate — sich hinzogen.

Status: Die objektive Untersuchung ergibt folgendes: Patient ist ein mittelgroßer, kräftiger, gut genährter Mann. Die allgemeine Untersuchung des übrigen Körpers, der inneren Organe ergibt normale Verhältnisse. Es bestehen keine nennenswerten Drüsenschwellungen, an der Haut keine Residuen, die auf event. frühere Lues hindeuten. Die Besichtigung der unteren Extremitäten ergibt an der Haut des linken Oberschenkels und zwar im Bereiche des unteren Drittels der Innenfläche bis herab zum Kniegelenk, dann dicht oberhalb der rechten Patella, ferner in größerer Zahl an der Hinterfläche, weniger an der Vorderfläche, also an den Ober- und Unterschenkeln und an beiden Fußrücken eine Anzahl von Knoten, welche flach prominieren, ziemlich scharf begrenzt sind, meistens eine längliche Form haben von ca. $^1/_2$ — 1 *cm* Breite und

1—4 *cm* Länge. An einzelnen Stellen gabeln dieselben sich deutlich, so daß man sofort den Eindruck hat, daß sie zu dem unter der Haut gelegenen Venensystem in Beziehung stehen müssen. An der Wadengegend beiderseits tritt ganz besonders schon bei der Inspektion die Beziehung dieser Knotenbildung zum oberflächlichen Venennetz hervor, indem diese Knoten, wie es deutlich aus der Abbildung hervorgeht, direkt netzartig angeordnet sind, im übrigen aber dieselbe Beschaffenheit haben wie die anderen geschilderten Knoten. Die Farbe dieser Knoten ist teils mehr rot, teils mehr livide. Bei der Palpation ergibt sich, daß sie ziemlich scharf begrenzt sind, von mäßig fester Konsistenz, auf Druck und auch spontan ziemlich schmerzhaft; sie liegen teils kutan teils subkutan, so daß man die Haut über ihnen entweder nur leicht fälteln oder richtig zusammenschieben kann. Bei der Palpation tritt der netzartige Charakter ebenfalls sehr deutlich hervor, indem sich das ganze Netz deutlich abtasten läßt. Zwischen diesen Knoten sieht man nun ebenfalls vielfach länglich gestaltete bräunliche Pigmentierungen, die teils unregelmäßig hie und da gelegen sind und nach Angabe des Patienten Stellen entsprechen, an denen früher Knoten vorhanden gewesen sind. Teils bilden diese bräunlichen Pigmentierungen die Fortsetzung resp. liegen in der Fortsetzung der Linien, welche die Knoten darstellen, sodaß man deutlich den Eindruck gewinnt, daß auch diese bräunlichen Pigmentierungen dem Verlauf der Venen folgen. Besonders deutlich tritt dies auch im Bereich der oben geschilderten netzartigen Anordnung hervor, wo vielfach diese Pigmentierungen die Fortsetzung der Knoten darstellen, in welche sie allmählich übergehen. Dazwischen sieht man dann die oberflächlichen Venen in ihrer normalen Form und Farbe hindurchschimmern, teils unabhängig von den oben geschilderten Effloreszenzen, teils aber auch als direkte Fortsetzung derselben, so daß hierdurch die Beziehung der Effloreszenzen zu den Venen noch deutlicher wird. Eine nennenswerte Varicenbildung besteht weder an den Unterschenkeln noch an den Oberschenkeln. Ganz besonders auffällig ist nun außerdem die ganz dunkle Cyanose der Füße, besonders in ihren distalen Zweidritteln. Die Haut ist hier in ganz diffuser, nicht fleckförmiger Form dunkelblaurot sowohl am Rücken des Fußes wie an der Fußsohle und den Seitenrändern. Diese Färbung geht nach der Fußgelenksregion allmählich in die normale Hautfarbe über. An den Unter- und Oberschenkeln ist die Hautfarbe normal. Während nun an den Unterschenkeln und Oberschenkeln die Knoten, wie oben geschildert, spontan und auf Druck schmerzhaft sind, ist diese Schmerzhaftigkeit doch nicht so groß, daß der Patient davon sehr intensiv gequält wird. Dagegen sind die Füße besonders im Bereich der Cyanose besonders spontan, weniger auf Druck intensiv schmerzhaft; es bestehen bohrende, ziehende und stechende Schmerzen, so daß dem Patienten das Stehen und Gehen außerordentlich erschwert wird, und er beim Liegen und besonders bei der Hochlagerung der Füße erst eine sehr wesentliche Erleichterung empfindet, die Schmerzen hiebei allerdings nicht völlig geschwunden sind. Dabei sind die oben geschil-

derten Knoten am Fußrücken beiderseits nur spärlich vertreten, an der Fußsohle fehlen sie ganz. Bei der Palpation der ganzen erkrankten Region fühlt man außer den geschilderten schon durch die Inspektion wahrnehmbaren Infiltraten nun sowohl oberflächlich in der Haut und auch vielfach in reihenförmiger Anordnung, teils allem Anschein nach auch in der Tiefe (letzteres ist allerdings zweifelhaft) erbsen- bis ca. haselnußgroße Knoten in größerer Zahl. Durch die geschilderte Anordnung und auch durch ihre Beziehung zu den sichtbaren oberflächlichen Effloreszenzen erscheint es hier ebenfalls wahrscheinlich, daß sich diese Knoten an Venen anschließen; sie verhalten sich palpatorisch und in Bezug auf die Schmerzhaftigkeit analog den vorhergeschilderten Knoten. Die übrige Untersuchung der Haut, besonders auch in Bezug auf die Sensibilität ergibt einen vollkommen normalen Befund.

Von Interesse ist nun der weitere Verlauf. Wir haben den Patienten bis etwa Mitte September beobachtet, dann blieb er weg. Während dieses Vierteljahres ist das Leiden nie völlig verschwunden, sondern wir konnten beobachten, wie die Affektion sich an einer Stelle zurückbildete, und an anderen immer in demselben Erkrankungsgebiet neue Knoten auftraten, die alten mit Hinterlassung von Pigmentierungen ebenfalls wieder in länglichen Streifen und Netzform abheilten, so daß an dieser Stelle kaum noch etwas zu fühlen war, und an anderen Stellen wieder neue Knoten zum Vorschein kamen. Dabei bildete sich die Cyanose an den Füßen zeitweise etwas zurück, ohne im übrigen ganz zu verschwinden. Ebenso ließ die Schmerzhaftigkeit nach, um dann wieder stärker zu werden. In den Intervallen, in denen eine Besserung des Leidens eintrat, konnte Patient leichte Arbeit verrichten, dann mußte er aber wieder aussetzen, so dass er fortwährend zwischen Arbeit und Ruhe wechselte.

Ich möchte nun nicht die verschiedenen an den einzelnen Daten erhobenen Befunde hier mitteilen, weil sie mit Modifikation der äußeren Form und Lokalisation sich immer ziemlich gleichförmig darstellten, und möchte nur einen genauen Status, wie ich ihn am 11. Juli erhoben habe, noch mitteilen: Man sieht und fühlt an einzelnen Venen der rechten inneren Wadenregion schmerzhafte Knoten mit geringer livider Verfärbung der Haut, die sich im Verlaufe der letzten 2 Tage nach Angabe des Patienten entwickelt haben; dazu gehörige Venen sieht man als Fortsetzung dieser Knoten bläulich durchschimmern. Man fühlt auch an den bei der Inspektion normal erscheinenden Venen diesen Beginn an einzelnen Stellen, ein geringes, längliches Infiltrat, welches allmählich verschwindet. An der Hinter- und Außenfläche der Waden sieht man besonders rechts, weniger links das früher als erkrankt geschilderte Venennetz nun in Form eines blaßbräunlichen Pigmentnetzes hervortreten; aber an diesen Stellen fühlt man kaum noch hie und da eine Spur Infiltration, und die Schmerzhaftigkeit ist vollständig geschwunden. Dagegen ist ein bläuli-

cher erythemähnlicher Knoten mehr nach der Innenfläche der rechten Wade vorhanden von rundlicher Gestalt, etwa Pfennigstückgröße, unregelmäßig begrenzt, spontan und bei der Palpation schmerzhaft, zu konstatieren. Dicht darüber sieht und fühlt man zwei ähnliche etwas größere Knoten; alle drei sind hinter einander in Längsrichtung, also anscheinend wieder im Verlaufe einer Vene, angeordnet. Auf dem rechten Fußrücken und zwar nach dem Außenrande zu, etwa 2 Finger breit von demselben entfernt, zieht sich ein etwa $1^1/_2$ *cm* langer und ungefähr $^1/_2$*cm* breiter bläulich infiltrierter schmerzhafter Streifen entlang.[1]) Neu hinzugetreten in den letzten Tagen sind nach der Angabe des Patienten und auch nach unseren Notizen nahe dem inneren Fußrande auf dem Fuß und auf der Fußsohle je ein ähnlich verlaufender und gestalteter schmerzhafter Knoten. Im übrigen ist der rechte Fuß ungefähr in seiner distalen Hälfte dunkel cyanotisch, die Fußgelenksregion im ganzen ein wenig ödematös. Am linken Fuß, der in analoger Weise in seiner vorderen Hälfte cyanotisch verfärbt ist, zeigen sich einige längliche streifenförmig angeordnete Knoten teils von mehr roter, teils von livider Färbung an der Innenfläche und auf dem Fußrücken ebenfalls bei der Berührung und spontan sehr schmerzhaft. An der linken hinteren Wadenregion sieht man, wie oben bereits erwähnt, wenn auch in geringerer Ausdehnung das früher erkrankte Venennetz in Form bräunlicher netzartiger Pigmentierungen sich abzeichnen. Hier fühlt man an manchen Stellen noch deutlich Längsknoten entsprechend der bräunlichen Verfärbung der Haut, während frischere Knoten hier zur Zeit nicht vorhanden sind. Dagegen sind die eben geschilderten Infiltrate bei der Palpation noch schmerzhaft. Die früher beobachteten und auch auf der Zeichnung sichtbaren streifenförmigen Knoten am linken Oberschenkel sind bis auf geringe Infiltrate und bräunliche Verfärbung entsprechend den früheren Knoten verschwunden. Das Stehen fällt dem Patienten heute außerordentlich schwer, er hat anscheinend ganz furchtbare Schmerzen dabei. Er schildert dieselben so, daß er die Empfindung hat, als wenn die Füße voll Kugeln wären, die sich überall durch die Haut hervordrängen wollten. Besonders sind die Schmerzen an den Fußrücken und den Fußgelenksgegenden besonders rechts lokalisiert, aber auch an einigen der frischeren Knoten hat er besonders beim Stehen dasselbe drängende Schmerzgefühl. Im Verlaufe der weiteren Beobachtung schien die Affektion in den nächsten Wochen allmählich zurückzugehen,

[1]) An diesem Tage wurde noch einmal eine genaue Untersuchung des Nervensystems, der Milz, des Herzens und des Urins ausgeführt, ohne daß sich irgend etwas Pathologisches ergab.

aber es kamen immer wieder neue Attaquen von Cyanose, Schmerzen und Knotenbildung im Verlaufe von Venen. Wir haben versucht durch Ruhe, feuchte Umschläge mit Liquor aluminii acetici, Borsäure, durch interne Verabreichung von Arsen, Jodkali, Chinin auf die Affektion einzuwirken. Der Patient selbst hat sich von Zeit zu Zeit kalte oder sehr warme Umschläge mit Wasser gemacht, indem er glaubte, die Beobachtung gemacht zu haben, daß gelegentlich heiße und gelegentlich eiskalte Umschläge günstig wirkten. Vielleicht war auch gelegentlich ein symptomatischer Erfolg zu verzeichnen, eine dauernde und intensivere Einwirkung der Behandlung ist sicher nicht zu konstatieren gewesen. Wir haben den Patienten dann aus den Augen verloren, und ich habe ihn auch trotz großer Mühe nicht wieder erreichen können. Aber nach dem ganzen Verlauf erscheint es wohl wahrscheinlich, daß er nicht geheilt ist, vermutlich nun wieder andere Hilfe aufgesucht hat, wie er im Verlauf seines ganzen Leidens naturgemäß von Arzt zu Arzt ging, um Heilung von diesem so unangenehmen und ihn in seiner ganzen Erwerbsfähigkeit so störenden Leiden zu finden.

Wenn ich also rekapituliere, so handelt es sich bei dem im Übrigen anscheinend völlig gesunden Mann um eine ohne sicher nachweisbare Ursache ziemlich plötzlich auftretende Affektion, dessen einzelne Effloreszenzen ziemlich akut entstehen und sich in Tagen und Wochen unter Hinterlassung bräunlichen Pigments, das schließlich anscheinend auch verschwindet, zurückbilden, während an anderen Stellen neue gleichartige Knoten sich entwickeln. Die Effloreszenzen stellen meist längliche rote und livide Knoten dar, welche teils kutan, teils subkutan liegen, und wohl nach ihrer Anordnung und Beziehung deutlich nachweisbaren Venen wenigstens zum allergrößten Teile, vielleicht immer dem Verlauf der Venen entsprechen und deswegen wohl mit großer Wahrscheinlichkeit in der Wand derselben liegen, wobei dann bald in geringerer bald in größerer Ausdehnung das benachbarte Gebiet, besonders der anliegenden Haut entzündliche Infiltrationen und Schwellungen aufweist. Die Knoten sind spontan und auf Berührung schmerzhaft. Nach ihrer Rückbildung bleibt anscheinend noch längere Zeit ein Infiltrat in der Venenwandung sitzen, daß schließlich völlig verschwindet. Gleichzeitig entsteht in wechselnder Stärke Cyanose und hoch-

gradige Schmerzhaftigkeit besonders in den distalen Zweidritteln der Füße und in den Fußgelenksregionen gelegentlich mit geringer ödematöser Schwellung an letzteren Regionen, während sonst kein Ödem und keine elephantiastische Verdickung der Haut zu konstatieren ist, wie sie im Anschluß an chronische Phlebitiden sonst doch leicht entsteht. Diese Attacken dauern Wochen und Monate und sind von völlig oder fast völlig freien Intervallen unterbrochen. Bemerkenswert ist nun, daß allem Anscheine nach die Venen zwar vorübergehend (daher die Cyanose) verlegt sind, aber im wesentlichen schließlich ihre Durchgängigkeit trotz dieser häufigen Wandentzündung wiedererlangen, wie der Umschnürungsversuch beweist, indem hierbei eine Füllung der erkrankten Venen zu konstatieren war. Dieser Umstand wie auch die gesamten klinischen Erscheinungen scheinen dafür zu sprechen, daß es sich hier wohl um eine Entzündung handelt, die vielleicht die äußere Schicht der Venenwand, die Adventitia und Media im wesentlichen ergreift und die Intima vielleicht gar nicht oder nur in geringem Umfange betrifft. Für die Pathogenese der ganzen Affektion erscheint dies insofern nicht unwesentlich, als wir hieraus vielleicht den Schluß ziehen dürfen, daß die Affektion sich möglicherweise nicht vom Lumen der Venen aus, sondern vielleicht auf dem Wege der Vasa vasorum entwickelt. Im ganzen haben wir es mit einem eminent chronischen über viele Jahre sich hinziehenden Leiden zu tun, das sich aus einzelnen akuten unter dem Bilde eigenartig angeordneter entzündlicher Knoten verlaufenden Attacken und nach dem ganzen Aspekt wohl sicher als Phlebitis zu deutenden, mit hochgradigen zeitweisen venösen Stasen, starker Schmerzhaftigkeit an den Füßen einhergehenden Leiden zu tun. Als wir den Patienten zuerst sahen, die Anamnese noch nicht kannten und über den Verlauf und die Entstehung der einzelnen Effloreszenzen noch nicht orientiert waren, dachten wir einen Augenblick an eine Affektion, etwa sich anlehnend an das Erythema induratum Bazin. Allein hierbei handelt es sich ja um ein stationäres chronisches, gelegentlich zu Ulzerationen führendes Leiden, das ja wohl auf tuberkulöser Basis beruht und das eben einen ganz anderen stabileren Charakter trägt. Da es sich, wie oben

auseinandergesetzt, ja offenbar um einen phlebitischen Prozeß handelt, so habe ich die Literatur besonders auf Phlebitiden, wie sie sich an die Gicht und Infektionskrankheiten anschließen, studiert. Was speziell die syphilitischen und besonders die im Frühstadium vorkommenden Phlebitiden betrifft, so können diese sich ja auch in Form von Knoten ähnlich dem Erythema nodosum evtl. in Kombination mit richtigen längs verlaufenden Phlebitiden entwickeln, aber sie haben keineswegs, wie besonders aus der Arbeit von Hoffmann hervorgeht, auf welche ich verweise, diesen transitorischen wechselnden und wandelnden Charakter; auch fehlt die sehr große Schmerzhaftigkeit in der Weise, wie sie hier zu beobachten war, und es bleiben doch meistens, wenn auch hierbei die Durchgängigkeit der Venen erhalten bleiben kann, ganz starke Verdickungen der Wandungen zurück, so daß die Vene sich wie ein starrer Strang anfühlt, während in unseren Fällen schließlich anscheinend eine restitutio ad integrum stattfindet. Wegen des ganzen Charakters der Phlebitis und auch wegen des Mangels einer sicheren Anamnese und der Abwesenheit jeglichen Residuums von Lues, ohne daß eine Behandlung stattgefunden hat, scheint es nicht sehr wahrscheinlich, daß diese Krankheitsursache vorliegt. Die Aborte der Frau müssen anderseits immerhin wiederum den Verdacht einer syphilitischen Affektion wachrufen, wenngleich dieselben auch durch andere Ursachen bedingt gewesen sein können. Minkowski schildert in seiner Abhandlung über die Gicht im Notnagelschen Handbuch Phlebitisanfälle in Anschluß an Gicht besonders im Gebiet der Vena saphena. Auch hier handelt es sich um schwere stationäre Phlebitiden evtl. mit Thrombose. Im Anschluß an den akuten Gelenkrheumatismus sind von Schmidt 17 Fälle von Phlebitis geschildert worden und Přibram hat selbst häufiger besonders Endophlebitis mit Venenthrombose im Anschluß an diese Krankheit gesehen. Hauptsächlich sind es die Venen der unteren Extremitäten, besonders die Vena saphena, in einem Falle auch die Vena cruralis; seltener sind es Venen an den oberen Extremitäten, die in Form einer Endophlebitis mit Thrombose hierbei erkranken. Auch bei diesen Fällen handelt es sich um eine mehr lokalisierte und auch, wie aus den konsekutiven

Veränderungen hervorzugehen scheint, wahrscheinlich von der Intima aus entstehende Affektion.

Leichtenstern beschreibt Phlebitis und Venenthrombose besonders in der Vena femoralis und in den Wadenvenen häufig symmetrisch im Anschlusse an Influenza. Nicht so selten sind es sogar ganz leichte Influenzafälle, bei denen diese Komplikation sich entwickelt. Auch hierbei sind besonders die unteren Extremitäten, aber auch die oberen befallen, und es kann zu hochgradiger Cyanose im befallenen Gebiet, sogar zu Gangrän kommen. Analoge Phlebitiden mit Thrombose besonders an den unteren Extremitäten sind im Verlaufe der Malaria beobachtet worden. Alle diese Krankheitsbilder unterscheiden sich durch ihre klare Ätiologie und die Beziehung zum ursächlichen Leiden und ihren ganz andersartigen klinischen Charakter vollkommen von der oben geschilderten Affektion. Dagegen geht aus dem Literaturstudium der Venenerkrankungen hervor, daß bei allen diesen Affektionen ganz vorwiegend die Venen der unteren Extremitäten befallen werden, und die Autoren nehmen an, daß wohl wegen der schlechteren Zirkulationsverhältnisse hier eine gewisse Prädisposition für die Lokalisation von Krankheitsursachen geschaffen wird, wie das ja selbst bei einer so chronisch verlaufenden Infektionskrankheit wie der Syphilis, wenn auch nicht ausschließlich, so doch häufig der Fall ist. Auch die Symmetrie, wie sie in unserem Falle im gewissen Umfange sich findet, ist bei sonstigen Venenaffektionen gar nicht so selten. Irgend eine der geschilderten Ursachen, auch beispielsweise Influenzaattacken haben wir in unserem Falle überhaupt nicht nachweisen können, ebensowenig Malaria oder rheumatische Affektionen. Auch spricht gegen eine infektiöse Natur des Leidens, daß niemals, so oft wir daraufhin untersucht haben, eine Temperatursteigerung, Milzschwellung zu konstatieren war, und auch sonst das Allgemeinbefinden des Patienten, abgesehen von der Schmerzhaftigkeit durch die Affektion nicht gestört wurde. Ob vielleicht irgend eine Stoffwechselanomalie vorliegt, womit wir eine gewisse Analogie zu der gichtischen Phlebitis haben würden, ist nicht ganz auszuschließen, wenngleich ein objektiver Anhaltspunkt hiefür nicht vorlag; damit würde der chronische

Charakter der ganzen Affektion ja event. auch eine befriedigende Erklärung finden. Erinnern möchte ich ganz kurz an eine Affektion, die ja im übrigen klinisch und auch anatomisch sich ganz anders verhält: nämlich an die Endarteriitis obliterans von Winiwarter, bei der es sich um kräftige und sonst ganz gesunde Männer handelt, bei denen diese meistens zu Gangrän führende Affektion in den Arterien der unteren Extremitäten sich entwickelt, ohne daß wir bis jetzt für die Ätiologie des Leidens irgend einen Anhaltspunkt haben.

Während wir hiernach in allen diesen Beobachtungen keine befriedigende Analogie mit unserem Fall finden, so möchte ich zum Schluß auf einen im Jahre 1903 von Ernst Neisser in der Deutschen medizinischen Wochenschrift unter der Bezeichnung „Wandernde Phlebitis" geschilderten Krankheitsfall genauer eingehen, der mit unserer Affektion große Ähnlichkeit hat, wenngleich auch wesentliche Differenzen zu bestehen scheinen:

Ein 46jähriger Arbeiter erkrankt Juli 1901 mit Schmerzanfällen im Genick, die anfangs mehrere Stunden anhielten. Meist traten die Beschwerden nachts auf, so daß er nicht schlafen konnte und ließen gegen Morgen nach. Er konnte zur Zeit der Anfälle den Kopf vor Schmerzen nicht beugen. Es trat unter örtlicher Behandlung Ende Februar 1902 Besserung ein, aber erst Juni 1902 wurde er schmerzfrei. Einige Wochen darauf entstand zwischen Genick und rechtem Ohr eine Anschwellung, die schmerzhaft war und unter Schmerzen am Halse herab bis zum Schlüsselbein wanderte. Als sie in Höhe des Kieferwinkels war, konnte P. vor Schmerzen den Kieferwinkel nicht öffnen. Nach 14 Tagen besserte sich dieses Leiden und die Geschwulst wanderte weiter herab und war Oktober 1904 an der Innenseite des r. Oberarms angelangt. Sie war entzündet und schmerzhaft. Dann wanderte sie nach der Ellenbeuge, teilte sich dort und wanderte teilweise nach außen teilweise nach innen bis zur Mitte des Vorderarms. Im November entwickelte sich ein ähnlicher Knoten in der l. Achselhöhle und wanderte an der Innenfläche des Vorderarmes herab, wo N. ihn beobachtete.

Bei der Untersuchung Ende November 1902 sah und fühlte man in der Mitte des r. Vorderarms an der Außen- und Innenseite je eine subkutan gelegene, unter der Haut verschiebliche, längliche, ca. $2^1/_2$—3 *cm* lange, $^1/_2$ *cm* dicke, spindelförmige Anschwellung, die spontan, bei Bewegung und auf Druck schmerzhaft war. Die Haut darüber ist nicht gerötet und zeigt keine Ödeme. Eine ganz ähnliche, kleine Geschwulst befindet sich an der Innenseite des l. Musculus biceps. Keine sonstigen Störungen. Die 3 Knoten wurden zur Untersuchung exstirpiert.

Die histologische Untersuchung ergab bei den der V. basilica, cephalica und brachialis angehörende Tumoren entzündliche Infiltrate um die vasa vasorum, mit reichlicher Vaskularisation in der Media und Adventitia, die Intima wesentlich intakt. In den Herden, wie auch dicht unter dem Endothel freiliegende rote Blutkörperchen. Die elastischen Fasern sind durch die Infiltrate weit auseinandergedrängt. Es handelt sich also allem Anscheine nach um einen von den vasa vasorum ausgehenden, im übrigen nicht spezifischen Entzündungsprozeß.

Im weiteren Verlauf entwickelten sich nun neue Knoten im sulcus bicipitalis internus rechts, 2 neue an der l. Ellenbeuge; 2 von diesen hatten dieselbe Beschaffenheit wie die beiden zuerst geschilderten, während einer mit einem flächenhaften, festen, geröteten Infiltrat der anliegenden Haut kombiniert sich zeigte. Unter Behandlung mit Jodkali und Injektionen von Hydrargyrum salicylicum und Schmierkur ging — nachdem in der 6. Woche noch ein neuer entzündlicher Knoten im linken sulcus bicipitalis aufgetreten war — die Affektion zurück. P. ist anscheinend jetzt gesund. (P. hatte vor 20 Jahren Gonorrhoe und Ulcus?, in den 80er Jahren Geschwüre in der Haut, sonst Anamnese auf Lues negativ.)

Unter der Beobachtung ließ sich ein Wandern einzelner Knoten an den Venen entlang deutlich konstatieren.

N. drückt sich in der Beurteilung des Falles sehr vorsichtig aus, hält es aber doch für sehr wahrscheinlich, daß eine spätsyphilitische Venenaffektion vorlag.

Dieser Fall nun zeigt in Bezug auf die Chronizität, die zeitweisen großen Schmerzen und das Wandern an den Venen in der Tat eine gewisse Analogie mit unserer Beobachtung. Aber auf der anderen Seite sind die mehr akuten Entzündungssymptome in unserem Falle gegenüber dem Fehlen der Entzündung in der Haut in mehreren der von Neisser beobachteten Knoten zu verzeichnen. Der Vergleich Neissers in Bezug auf die Mitbeteiligung der Haut bei dem einen Knoten mit Hutchinsonscher gummöser Phlebitis scheint auch darauf hinzudeuten, daß ein doch anscheinend viel torpiderer Krankheitsprozeß vorlag; denn bei meinem Falle erscheint ein Vergleich mit gummöser Phlebitis wenigstens auf Grund der von uns beobachteten klinischen Erscheinungen kaum zulässig. Ja das ganze Leiden machte in seinen einzelnen Effloreszenzen einen so akuten Eindruck, daß wir an eine spezifische Quecksilberbehandlung nicht dachten.

So ergibt also eine Vergleichung beider Fälle in manchen Punkten eine gewisse Ähnlichkeit, in anderen aber wieder Differenzen. Ob also beide zusammengehören oder aber verschiedene Krankheitsbilder darstellen, wird auf Grund dieser 2 Einzelbeobachtungen nicht zu entscheiden sein.

Nach alledem wollte ich eben nur ganz objektiv diese merkwürdige und doch für den Patienten sehr schwere Affektion der Venen hier geschildert haben, in der Hoffnung, daß vielleicht dann weitere Beobachtungen zur Klärung dieses Krankheitsbildes beitragen.

---

## Literatur.


L. v. Schrötter. Die Erkrankungen der Gefäße. 1899. Nothnagels spezielle Pathologie und Therapie.

A. Přibram. Der akute Gelenkrheumatismus. Ebenda.

O. Minkowski. Die Gicht. Ebenda.

Leichtenstern. Influenza. Ebenda.

— Malaria. Ebenda.

J. K. Proksch. Über Venensyphilis. Bonn 1898.

Erich Hoffmann. Über strangförmige Phlebitis im Frühstadium der Syphilis. Dermat. Zeitschr. Bd. X. H. 5.

— Über Erythema nodosum und multiforme syphilitischen Ursprungs. Charité-Annalen. 27. Jahrgang.

Max Markuse. Über nodöse Syphilide („Erythema nodosum syphiliticum") und syphilitische Phlebitis. Arch. f. D. u. S. Bd. LXIII. p. 3.

Stanislaus Schmidt. Phlébite rhumatismale. Gazette des hôp. 1884. Nr. 88.

M. Lannois. Sur un cas de phlébite rhumatismale. Rev. de méd. 1881. Juni. p. 493.

Widal. Phlébite rhumatismale avec autopsie. Rev. méd. de l'est. Nancy 1897.

Rieder. Histologische Untersuchungen im Primärstadium der Syphilis. Deutsche med. Wochenschr. 1898. Nr. 9.

Ernst Neisser. Über wandernde Phlebitis. Deutsche med. Wschr. 1903. Nr. 37.


---

## Erklärung der Abbildungen auf Taf. III.

1. Rechte untere Extremität: An der Patella ein kleiner Knoten. An der Wadenregion netzartig angeordnete Knoten, zwischen denen Pigmentlinien verlaufen entsprechend zurückgegangenen Infiltraten. Kleinere Knoten an der Malleolargegend und dem Fußrücken.

2. Linke Knieregion: Vereinzelte streifenförmige und ein sich gabelnder Knoten.

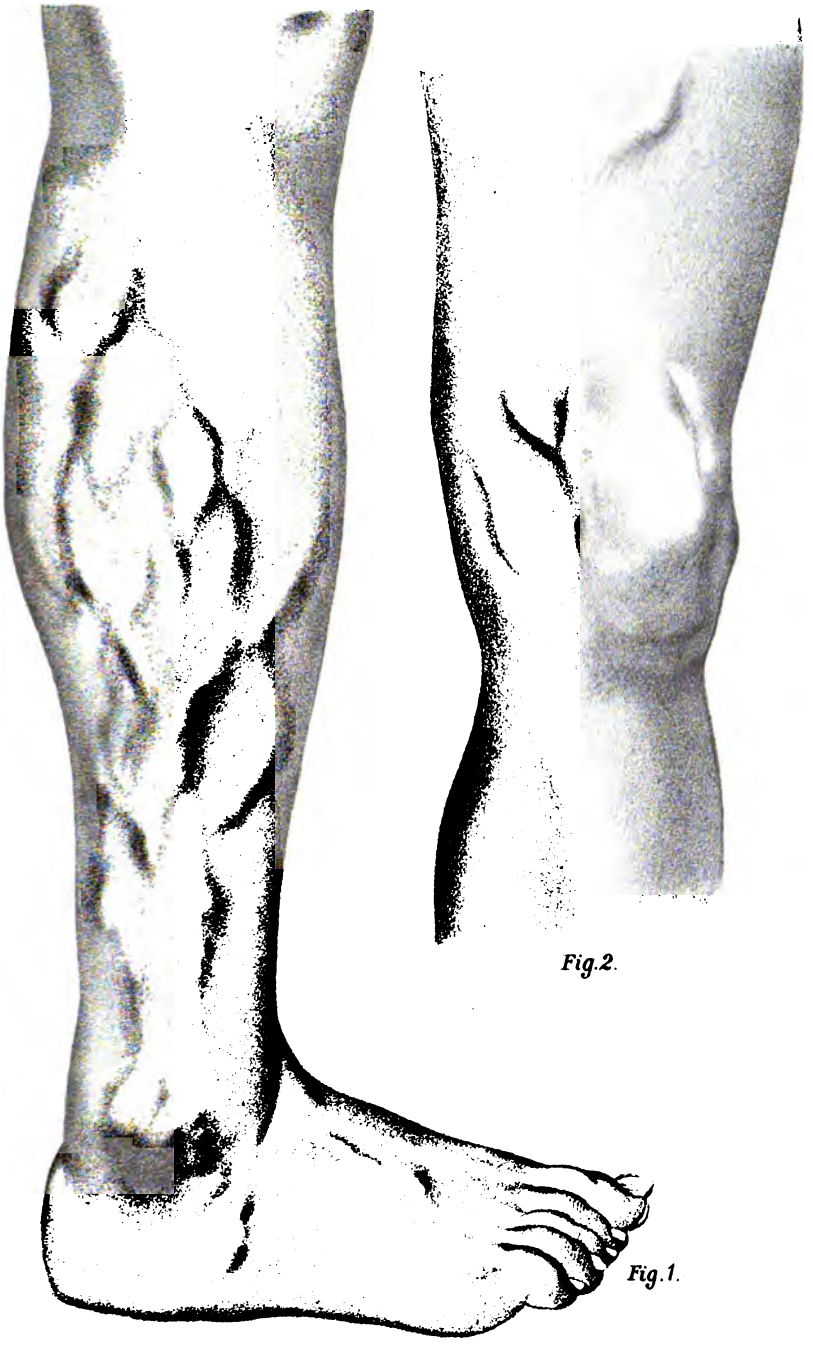

*Fig. 2.*

*Fig. 1.*

Aus der dermatologischen Universitätsklinik von Professor Jadassohn in Bern.

# Zur Histologie der Skabies.

Von

Dr. **Richard Volk** aus Wien.

Es ist eine, seit man Pyodermien und Ekzeme zu sondern bemüht ist, wohl ziemlich allgemein anerkannte Anschauung, daß die bei der Skabies so oft auftretenden pustulösen und krustösen Effloreszenzen als nicht zum Ekzem gehörig von diesem abzutrennen und als Sekundärinfektionen, als Pyodermien aufzufassen sind. Daß für ihre Entstehung das Kratzen, d. h. die Entstehung kleiner Nekrosen und die Einimpfung von Staphylokokken in diese oder in die Follikel an sich schon eine genügende Erklärung abgeben kann, erscheint mir zweifellos.

Anders verhält sich die Frage bezüglich des komplizierenden und eigentlichen Ekzems. Von klinischer Seite bis in die letzte Zeit fast überall angenommen, fand diese Ansicht Eingang selbst in die neuesten Lehrbücher, so von Lang, Neisser-Jadassohn etc. Ich zitiere beispielsweise Jarisch: „Morphologisch lassen sich die sekundären Krankheitserscheinungen charakterisieren als verschieden gestaltete Excoriationen, als papulöse, vesikulöse und selbst nässende Ekzeme etc.“ (p. 602), und Dubreuilh: „L'eczéma est en effet la plus fréquente des éruptions scabiéiques. Il s'agit tantôt d'un eczéma sec et squameux, tantôt d'un eczéma humide, suintant ou croûteux, compliqué souvent de suppuration . . . . Du reste, plus que toute autre éruption scabiéique l'eczéma est capable de se généraliser et de s'éterniser.“

Als Ursache dieser Ekzemeruption wurde gemeinhin das Kratzen angenommen, eine Ansicht, die auch in den eben zitierten Lehrbüchern vertreten ist. Nachdem aber Untersuchungen von Török und Róna ergeben hatten, daß man durch Scheuern und Kratzen der Haut selbst prädisponierter Individuen Ekzem nicht erzeugen konnte, waren auch die sogenannten „Kratzekzeme" einer erneuten Prüfung bedürftig. Róna, welcher sich dieser Aufgabe unterzog, fand auffallenderweise unter 152 Skabiesfällen 118, bei denen nur „hyperämisch-ödematöse Knötchen", die sich nie in Vesikeln verwandelten, zu konstatieren waren; bei den übrigen 34 waren nur sekundäre Infektionen, die sich natürlich auch bei den andern Fällen neben den Knötchen fanden, vorhanden.

Von den erwähnten hyperämisch-ödematösen Knötchen hat Róna nur eines histologisch untersucht; Effloreszenzen, welche er klinisch und histologisch als Ekzem diagnostizieren konnte, fand er bloß in einem Falle und bei diesem glaubt er, daß nicht Skabies, sondern Schweiß die Ursache des Ekzems war.

Er kommt zu dem Schlusse, daß „bei den 152 Skabieskranken unmittelbar durch die mechanischen Insulte keine solche Läsionen entstanden sind, welche wir mit Recht als „Ekzem" betrachten könnten".

Nach Róna gäbe es also bei der Skabies — von seltenen durch koinzidierende Momente zu erklärenden Komplikationen abgesehen — außer den Gängen und außer den papulös-ödematösen Knötchen nur die als Pyodermien zu deutenden Effloreszenzen.

Zwei Erecheinungen aber bei der Skabies sind geeignet, gerade in Rücksicht auf die Ekzemfrage unser Interesse wachzurufen: das sind einmal diejenigen Gänge, welche zu einem Teile über einem wasserhellen Bläschen verlaufen und dann kleine Papulo-Vesikeln und Vesikeln ohne makroskopisch nachweisbaren Gang, wie sie sich speziell an den Händen nach meiner Erfahrung in nicht seltenen Fällen neben blaß- bis ziemlich intensivroten Knötchen und neben Pusteln (aber auch ohne solche) vorfinden.

Der Milbengang selbst ist bekanntlich genau studiert und beschrieben, zuletzt von Török, Unna und Schischa. Aus diesen Untersuchungen

ergibt sich, daß er, wie dies schon Riehl angenommen hatte, innerhalb der Hornschicht liegt; dort, wo letztere zu dünn ist, z. B. am Penis dringt zwar das Weibchen bis in die Körnerschicht vor, diese wird jedoch bald keratinisiert. So schafft sich die Milbe also selbst das ihr zusagende Milieu, eine Erscheinung, die in ihren feineren Details allerdings noch des näheren Studiums bedarf.

Dagegen ist jene Form, bei welcher der Gang über einem klaren Bläschen verläuft, histologisch wenig beachtet. Schischa konnte bei einem Gange unterhalb der Milbenhöhle ein im Rete gelegenes Bläschen auffinden; bei allen Milbengängen war, wie dies auch schon Unna beschreibt, eine Erweiterung der Saftspalten zwischen den Retezellen und eine Einwanderung von Leukocyten zu bemerken.

Ich excidierte, um dieser Frage näher zu treten, einen Milbengang aus der Haut des kleinen Fingers, der über einer ziemlich großen, vollkommen klaren Blase verlief. Er wurde in Alkohol gehärtet, in einer Serie geschnitten, und teils mit polychromem Methylenblau, teils mit Haemalaun-Eosin gefärbt. Es bot sich folgender Befund:

Die große Blase erweist sich als ein Hohlraum, der innerhalb des Epithels liegt und dessen Decke durch die Hornschicht und eventuell noch durch 1—2 Lagen Epithel gebildet wird; über ihr ist der Milbengang samt Milbe und Eiern innerhalb der Hornschicht aufzufinden, eine Kommunikation mit dem Bläschen besteht nicht; soweit stimmt mein Befund mit dem Unnas überein. In meinem Falle gewahrt man jedoch ferner neben dieser Blase, andere z. T. kleinere ebenfalls intraepithelial liegende Bläschen in den mittleren und tieferen Schichten der Epidermis, deren Wand aus etwas gequollenen, auseinandergedrängten Epithelien besteht und die mit der ersten nicht in Zusammenhang sind. Einzelne Bläschen werden durch Epithelstränge septiert. Bei den größeren Blasen werden die wandständigen Epithelzellen offenbar durch den Druck wieder zusammengepreßt, so daß sie etwas in die Länge gezogen erscheinen. In den Epithelschichten des Blasenbodens kann man an einzelnen Stellen wieder eine typische spongioide Umwandlung und damit die Vorbereitung zu neuen Bläschen entdecken. Der Inhalt sämtlicher Blasen, auch der größten, besteht aus verhältnismäßig wenigen, meist mononucleären Leukocyten, einzelnen aus dem Zusammenhang gelösten Epithelien und einem feinen Netzwerk von geronnener Lymphe. Von Bakterien konnte ich nichts entdecken.

Unna beschreibt im Bereiche der Körner- und obersten Stachelschicht interepitheliale Bläschen, die sich rasch nach abwärts und nach der Seite vergrößern; auch das Auftreten kleinster Hornschichtbläschen erwähnt er und gerade diese Befunde veranlassen ihn, die Skabies zu den „feuchten Hautkatarrhen“ zu

rechnen. Ich möchte, um Wiederholungen zu ersparen, später im Zusammenhange mit anderen Befunden, zu deren Schilderung ich jetzt übergehe, auf diesen Punkt zurückkommen.

Wie schon erwähnt, sind die sogenannten sekundären Erscheinungen bei der Skabies histologisch wenig untersucht. Wieder ist es Unna, der sich ihrer, allerdings wohl nur mehr gelegentlich angenommen hat: er excidierte 2 Bläschen in der Nähe von Milbengängen, von denen das eine durchscheinend, das andere undurchsichtig gelb war und ein weiteres Stadium des ersteren zu sein schien. Indes ergab die histologische Untersuchung, daß das gelbliche Bläschen eine Impetigo staphylogenes, das andere ein nach Unnas Meinung typisches Ekzembläschen war. Es handelte sich also bei beiden um eine Infektion, das einemal mit Staphylokokken, das anderemal jedoch mit Morokokken; die postskabiösen Bläschen wären daher verschiedener Natur.

Wenngleich Unna die Morokokken im ursprünglichen Sinne nicht mehr aufrecht erhält, so ist er doch von der parasitären Natur des Ekzems noch überzeugt. Alle diejenigen, welche das Ekzem für eine ursprünglich bakterienfreie Erkrankung halten, werden dem zitierten Befunde Unnas gegenüber annehmen müssen, daß es sich auch bei seinem Ekzembläschen um eine bereits infizierte Effloreszenz — vielleicht ursprünglich ekzematöser Natur — gehandelt habe, wofür auch die zahlreichen Leukocytengruppen sprechen.

Von den bei der Skabies auftretenden Knötchen, Papulo-Vesikeln und reinen Vesikeln möchte ich die ersten wenigstens zum Teil mit den von Róna beschriebenen hyperämisch-ödematösen Knötchen identifizieren. Bei dem einen von ihm untersuchten solchen Gebilde fand Róna nur „eine kleine Erosion mit minimalem papillaren und subpapillaren Ödem und geringfügiger perivaskulärer Infiltration", also nichts, was für eine Ekzemeffloreszenz spräche.

Ich machte mir daher zur Aufgabe, gerade solche einzeln stehende Papelchen, resp. seröse Bläschen, die man, wie ich nochmals hervorheben möchte, sicher und nicht zu selten finden kann (wie im Gegensatz zu Rónas Befunden aus der Literatur und aus meinen Erfahrungen hervorgeht), auf ihren histologischen Bau zu untersuchen, um womöglich daraus Schlüsse auf den Prozeß ziehen zu können. — Solche Effloreszenzen findet man, wie bereits erwähnt, am besten und am reichlichsten am Dorsum manus, wo sie sich offenbar infolge der dicken Hornschicht verhältnismäßig lange halten und vor sekundären Infektionen bewahrt bleiben. Durch 11 Excisionen gewann ich Material zur Untersuchung aller Effloreszenzen vom Knötchen bis zur Pustel, wovon die Mehrzahl allerdings makroskopisch reine Papelchen

waren. Es wurden stets Serien geschnitten, mit Hämalaun-Eosin, Methylenblau, nach Gram, van Gieson, nach der Weigertschen Fibrinmethode gefärbt.

Um mich nicht in Wiederholungen zu ergehen, möchte ich das Gesamtresultat der histologischen Untersuchung geben und nur einzelne, mir bemerkenswert erscheinende Details anführen.

Was zunächst die makroskopisch als Knötchen erscheinenden Effloreszenzen anlangt — ich möchte hervorheben, daß Herr Prof. Jadassohn die Güte hatte, die meisten mitzubeobachten — so ließ sich selbst in den kleinsten mikroskopisch ein Bläschen nachweisen. Die Epithelien waren am Rande etwas gequollen und auseinandergedrängt durch ein intra- und interepitheliales Ödem; solche Epithelien bildeten auch die Umgrenzung des Bläschens. — Der Inhalt desselben bestand vorzugsweise aus geronnener Lymphe, mit sehr geringer Beimischung von mononucleären Leukocyten und losgelösten, sich etwas schlechter färbenden Epithelien, sehr selten kleinen Epithelkomplexen.

Die rein serösen Bläschen waren von verschiedenster Größe, lagen teils vollständig intraepithelial, oder auch so hoch, daß die Blasendecke nur durch die Hornschicht gebildet wurde, deren unterste Lamellen mitunter zerstört waren. — Die Begrenzung bildeten gelockerte und etwas geblähte Epithelien, den Inhalt bald mehr, bald weniger, doch nie wirklich reichliche Leukocyten, abgestoßene Epithelien und Lymphe, während Fibrin kaum nachzuweisen war. Bildete sich ein solches Bläschen in der Gegend eines Follikels, so war dessen Wand vollkommen gut erhalten, auch das Epithel des Follikelhalses nicht zerstört. Veränderungen in der Hornschicht in Form von Parakeratose waren zuweilen vorhanden.

Trotz sorgfältigster Durchmusterung vieler Schnitte konnte ich weder in der epithelialen Wand, noch auch im Inhalt Bakterien nachweisen. In der darunterliegenden Cutis bestand nur leichte entzündliche Reaktion.

Einen Fall möchte ich hervorheben. Es handelte sich um ein ganz kleines, hellrotes, nicht sehr scharf begrenztes Knötchen, das aus der Gegend des Handgelenkes eines Mannes excidiert wurde. Mikroskopisch entpuppte sich dieses Knötchen als seröses Bläschen, über dem die Hornschicht in ihren obersten Lagen zerwühlt war; bald zeigten sich auch ovale, gelbbraune Körperchen, die weiters in einen kurzen, bis in die Mittellagen der Hornschicht reichenden Gang zu liegen kamen, so daß deren Identifizierung mit Milbeneiern nicht schwer war. — Es handelte sich also um einen Milbengang über einem Bläschen der oben beschriebenen Art, das sich als abakteriell

erwies. Eine Kommunikation zwischen beiden ließ sich nicht nachweisen. Makroskopisch hatte man von dem kleinen Gange nichts bemerkt.

Einen ganz anderen Anblick bot ein kleines Pustelchen; in diesem fanden sich sehr zahlreiche, und zwar hauptsächlich polynucleäre Leukocyten, viel weniger Epithelien; die kutane Infiltration und Gefäßerweiterung war viel bedeutender. Dennoch ließ die ganze Anordnung und ein zweites in der Nähe sitzendes, intraepitheliales Bläschen vom Charakter der früher beschriebenen den Gedanken auftauchen, daß es sich um ein sekundär infiziertes seröses Bläschen handle; Bakterien konnte ich darin nicht sicher nachweisen.

Ein an der Kuppe durchscheinendes, ziemlich großes, blaßrotes Knötchen bot die deutlichen Charakteristika einer Follikulitis, wie sie von Sabouraud präzisiert wurden: der Follikel in seinem oberen Teile, besonders am Follikelhals, konsumiert, zu beiden Seiten eitrige Bläschen, in denen sich, wenn auch spärlich, Kokken nachweisen lassen.

Zur Kontrolle wurde auch eine Probeexcision von der Hand bei einer „Dysidrosis" gemacht. Es standen auf einer sehr wenig geröteten Basis dichte, blasse, leicht durchscheinende Knötchen, bei deren Anstechen eine winzige, etwa stecknadelspitzgroße Menge vollkommen klarer Flüssigkeit zum Vorschein kam.

Im Mikroskop zeigt sich ein Bläschen, das nach oben von der dicken Hornschicht, nach den anderen Seiten vom Epithel begrenzt wird; im Epithel unterhalb des Bläschens deutliches intra- und interepitheliales Ödem, wodurch es zur Bildung kleinster Hohlräume kommt. Daneben findet sich ein vollständig intraepithelial gelegenes Bläschen; auch dieses vergrößert sich offenbar durch spongioide Umwandlung der umgebenden Epithelien. Der Inhalt besteht aus mehr weniger reichlichen Leukocyten, denen besonders beim zweiten isolierte Epithelien beigemengt sind. Bakterien nach Färbung mit polychromem Methylenblau nicht nachweisbar.

Der Patient bekam im Verlaufe seiner Erkrankung ein über Rumpf und obere Extremitäten ausgebreitetes, papulöses Ekzem, wie dies schon Hutchinson als häufiges Vorkommnis beschreibt. In zwei excidierten Stückchen aus der Rückenhaut konnte ich kleinste intraepitheliale, seröse Bläschen erkennen, deren Begrenzungsepithelien spongioid umgewandelt waren. — Von Bakterien war nichts zu entdecken.

Züchtungsversuche sowohl vom Ekzem des Rückens als auch von den Dysidrosisbläschen ergaben ein vollständig negatives Resultat. — Ebenso erwiesen sich die serösen Bläschen als steril, während ich von 2 Pusteln in der einen

nur Staphylokokken, in der anderen neben diesen Streptokokken nachweisen konnte.

Noch einer Effloreszenzform möchte ich Erwähnung tun, die bei der Skabies nicht selten vorkommt und auch zu diagnostischen Irrtümern Anlaß geben kann. Es sind das jene papulösen Effloreszenzen am Präputium und an der Glans, die mitunter so derb und groß werden können, daß sie den Verdacht einer spezifischen Papel, ja sogar eines Primäraffektes erwecken.

Ich excidierte eine solche Papel, ferner auch ein etwas derberes, rotgefärbtes Infiltrat an der Unterseite des Präputiums. — Beides bot histologisch dasselbe Bild. In der Cutis fand sich bis ziemlich tief hinab ein ausgedehntes, in der Mitte mehr einheitliches, an der Peripherie mehr auf die Gefäßumgebung beschränktes, lockeres kleinzelliges Infiltrat, das Gewebe durch starkes Ödem auseinandergedrängt, die Gefäße erweitert. Von syphilitischen Effloreszenzen fällt die histologische Unterscheidung wohl nicht schwer, wenn man beachtet, daß Gefäßwandveränderungen nicht aufzufinden sind; Plasmazellen konnte ich zwar eingestreut zwischen den Leukocyten nachweisen, doch nie in solchen Massen, daß sie ein wirkliches Plasmomgewebe bildeten. Das Epithel zeigte an einer Stelle eine leichte Blutung, mehrfach streckenweise Parakeratose, die oft so weit ins Rete hinabreichte, daß die Stachelschicht ganz fehlte; an solchen Stellen war die Infiltration oft bis ins Epithel zu verfolgen. Der Skabiesgang war augenscheinlich schon exfoliiert. Der histologische Befund erklärt die klinisch wahrnehmbare Tiefe und Derbheit dieser Infiltrate.

Ich glaube, daß durch das vorstehend mitgeteilte histologische Material eine alte klinische Erfahrung ihre histologische Bestätigung auch im modernen Sinne erfahren hat. Diese Erfahrung kann man jetzt so formulieren: Neben den durch Sekundärinfektion an der Haut zustandekommenden Pyodermien gibt es bei der Skabies auch noch eigentliche Ekzem-Effloreszenzen.

Nach den Untersuchungen von Unna, Sabouraud, Kreibich, Scholtz, Frédéric und mancher Anderen kann man als histologische Charakteristika des papulo-vesikulösen Ekzems wohl aufstellen: Intraepitheliale Bläschen, deren Inhalt vorwiegend serös ist — mit nur geringer Beimengung von Leukocyten und Epithelien; die Entstehung derselben erfolgt durch spongioide Umwandlung des Epithels, die sich auch noch in der Bläschenwand erkennen läßt; die Hornschicht zeigt

oft parakeratotische Veränderungen. — Als wichtiges Charakteristikum führen die meisten Untersucher noch das Fehlen von Bakterien in den Bläschen an, während besonders Unna bekanntlich an die bakterielle Natur des Ekzems glaubt.

Beim Vergleich der vorhergehenden Schilderung der Knötchen und Vesikeln bei der Skabies mit der Ekzem-Beschreibung ergibt sich die Behauptung, daß bei der Skabies sicher eine Eruptionsform zu stande kommt, die sich histologisch vom „Eczéma vrai" (im morphologischen Sinne) nicht unterscheiden läßt.

Ich möchte auch noch mit einigen Worten auf den Fall von „Dysidrosis" zurückkommen, da er mir in zweierlei Hinsicht interessant zu sein scheint. Er beweist zunächst, daß das Bläschen zumindest nicht immer anfangs unmittelbar unterhalb der Hornschicht liegen muß, wie dies Unna annimmt, dem sich auch Scholtz anzuschließen scheint; denn das zweite unserer Bläschen lag innerhalb der Reteschichten. Andererseits ist aber entgegen der Ansicht Unnas das Bläschen der Cheiropompholyx nicht als reines Verdrängungsbläschen aufzufassen, da sich dessen Vergrößerung durch spongioide Umwandlung des Epithels, wenigstens in meinem Falle, deutlich erkennen läßt. — Ohne auf die Bedeutung der von Unna als Erreger angegebenen Bakterien mangels eigener Erfahrung eingehen zu können, glaube ich, daß histologisch (wie dies Jadassohn auch für die Klinik dieser Form behauptet hat) ein prinzipieller Unterschied zwischen Dysidrosis und Eczéma vrai nicht zu zu machen ist. — Gewisse Eigentümlichkeiten der ersteren lassen sich wohl durch die Beschaffenheit des Bodens, auf dem sie entsteht, erklären.

Es bleibt mir noch übrig, auf die Pathogenese der Ekzemeffloreszenzen bei Skabies einzugehen. Zunächst wäre natürlich an das Jucken und das damit verbundene Kratzen zu denken. Doch konnte Török durch Scheuern der Haut nie eine solche Serumexsudation hervorrufen, daß eine Bläscheneruption aufgetreten wäre. Róna vermochte ebenfalls nie durch Kratzen ein vesikulöses Ekzem zu erzeugen, sondern nur Excoriationen, flüchtige reaktive Hyperämie und geringes Ödem, nur in besonders günstigen Fällen kam es zur Lichenifikation. — Wollte man trotzdem an der ätiologischen Bedeutung des Kratzens festhalten, so könnte man sie nur für die Papeln supponieren, während man für das Zustandekommen der Vesikeln andere Ursachen annehmen müßte, eine Auffassung, die umso gezwungener wäre, als histologisch wenigstens in allen von mir untersuchten Papeln schon Bläschenbildung nachweisbar war.

Eine andere Erklärungsmöglichkeit wäre die durch supponierte Ekzemerreger, die wir mit unseren Methoden nicht nachweisen können; denn Staphylokokken als solche anzunehmen, dafür konnte ich durch meine Untersuchungen absolut keinen Anhaltspunkt gewinnen; dies steht auch in bester Übereinstimmung mit den Befunden der meisten anderen Untersucher.

Doch könnte man immerhin noch die Möglichkeit zugeben, daß durch die Skabies die Haut des Betreffenden zur ekzemartigen Erkrankung disponiert würde; es müßte die letztere ja nicht durch Staphylokokken provoziert werden, sondern es könnten deren Toxine genügen. — Dagegen spricht jedoch zweierlei: Angenommen selbst, daß die Experimente von Bockhardt, Bender und Gerlach wirklich die staphylotoxische Natur des Ekzems bewiesen hätten, so wäre es sehr auffallend, daß bei der Skabies ekzematöse Effloreszenzen so häufig aufträten — selbst in Fällen, in denen Pyodermien nicht oder nur sehr spärlich vorhanden sind, während andere mit Jucken, Kratzen und Pyodermien einhergehende Dermatosen (z. B. die durch Pediculi vestimentorum bedingten) zu diesen nicht (oder sehr viel seltener?) Veranlassung geben. Man könnte sich kaum vorstellen, warum gerade die Skabies die Disposition für diese vermeintliche Staphylo-Toxicodermie so besonders erhöhen sollte.

(Wenn ich sage, daß ekzematöse Effloreszenzen bei Skabies häufig sind, so tue ich das nicht bloß auf Grund meiner eigenen Erfahrung, sondern weil ich allerdings nach meinen histologischen Befunden glaube, daß unter den hyperämisch-ödematösen Knötchen, welche Róna in 118 Fällen gefunden hat, ein guter Teil histologisch schon Papulo-Vesikeln gewesen sein mögen.)

Dann aber muß gegen die oben gemachte Annahme angeführt werden, daß die Befunde von Bockhardt, Bender und Gerlach einer kritischen Nachprüfung nicht stand hielten, wie M. Neisser und A. Lipstein berichten. Diese Autoren konnten ein Ekzem von annähernd gleicher Intensität wie durch Staphylotoxin, auch durch inaktiviertes Toxin, ja durch reine Bouillon derselben Alcalescenz erzeugen, während durch Antistaphylotoxin keine Neutralisierung der Toxinwirkung erzeugt werden konnte, weshalb sie das Ekzem nicht als spezifische Wirkung des Toxins, sondern als Reaktion auf ein chemisches Irritament (alkalische Bouillon) aufgefaßt wissen wollen.

Schließlich wäre aber noch eine Erklärung möglich, und diese möchte ich für die wahrscheinlichste halten. — Zur Hervorrufung der ekzemähnlichen Bläschen bei der Skabies

brauchte man gar nicht eine Dispositionserhöhung und eine der Skabies fremde Noxe anzunehmen, sondern die Skabiesmilbe selbst, resp. deren toxische Substanzen können diese Veränderungen zu stande bringen. Auch Jarisch meint, daß zu den primären Skabieseffloreszenzen rote, oberflächlich gelegene entzündliche Knötchen und Bläschen gehören, hervorgerufen durch die Einwirkungen der Milbenmännchen und Larven; sie unterscheiden sich klinisch durch nichts vom Ekzem. Für das sogenannte sekundäre Ekzem nimmt er dagegen das Kratzen als Ursache an. — Róna macht für die Entstehung eines Teiles seiner papulo-ödematösen Knötchen Milben und deren Wirkungen auf die Haut verantwortlich. Strikte Beweise für diese Behauptungen hat keiner von beiden gebracht.

Es ist mir, wie ich glaube, gelungen, diese Anschauung noch wahrscheinlicher zu machen. Ich verweise auf das Bläschen unter einem Milbengange und auf das Knötchen, über dem sich Milbeneier fanden; beide erwiesen sich als histologisch typische, vollkommen sterile Ekzembläschen, die, wie ich annehmen möchte, durch die Milbe selbst oder deren Stoffwechselprodukte hervorgerufen worden sind. Wie der Pulex, die Cimex, die Biene und viele andere höher organisierte Lebewesen durch ihr Gift bestimmte Veränderungen der Haut hervorrufen, so könnte das Reaktionsprodukt auf die Schädlichkeit der Skabies ein Ekzembläschen sein. Bei der raschen Vermehrung der Milben, bei der großen Anzahl der männlichen Milben, von deren Wirkung wir eigentlich noch wenig wissen, wird es uns nicht wundernehmen, daß es bei längerer Dauer der Erkrankung zu Eruptionen gleicher Art auch sonst auf dem Körper kommen kann, während dies zunächst an den Lieblingsorten der Milbe der Fall ist. — Für diese Anschauung spricht auch, daß die Papeln und Papulo-Vesikeln, in denen man histologisch nichts von Milben oder Eiern findet, histologisch ganz übereinstimmen mit den Bläschen, wie ich sie unter einem typischen Gange gefunden habe. Der zwingende Beweis für diese Behauptung wäre nur so zu führen, daß man Milben züchtete und sie dann auf die Haut einriebe. — Damit hätte ich die Jarisch-Rónasche Hypothese dahin erweitert, daß ich das ganze Bild der Skabies mit Ausnahme der Sekundärinfektionen einheitlich auf Milbenwirkung zurückführe.

Akzeptiert man diese Annahme, so muß man die ekzematösen Effloreszenzen bei Skabies als durch den Parasiten resp. durch dessen Gifte entstanden auffassen. Es würde damit ein neuer Beweis dafür erbracht sein, daß bestimmte chemische Substanzen Effloreszenzen hervorrufen können, welche den ekzematösen klinisch und histologisch gleich sehen — wobei es vorerst gleichgültig ist, ob die toxischen Wirkungen, die wir bei der Skabiesmilbe voraussetzen müssen, nach Gerlachs Annahme (zit. nach Jarisch) auf Kantharidin oder auf einer anderen reizenden Flüssigkeit beruhen. Es wäre dieser Fall dann ein neuer Beweis für den von Frédéric versuchten Nachweis, daß sich zwischen manchen artefiziellen Dermatitiden, resp. Toxikodermien und ekzematösen Effloreszenzen prinzipielle Unterschiede nicht auffinden lassen. Damit wäre aber zugleich von neuem die große Schwierigkeit erwiesen, im Sinne mancher französischer Autoren eine Grenze zu ziehen zwischen dem „Eczéma maladie" und dem „Eczéma syndrome".

Zum Schlusse ist es mir angenehme Pflicht, Herrn Prof. Jadassohn für das mir stets bewiesene Interesse an der vorliegenden Arbeit meinen besten Dank auszusprechen.

## Literatur.

Bender, Bockhardt und Gerlach. Monatshefte für pr. Dermatologie. Bd. 33.

Dubreuilh. La pratique dermatol. T. II

Frédéric. Münch. med. Woch. 1901.

Jadassohn. Eczem. Internat. derm. Congr. Paris 1900.

Jarisch. Die Hautkrankheiten. Nothnagels Handb. Bd. 24.

Kreibich. Annal. de dermatol. 1900. Festschr. f. Kaposi.

Lang. Lehrb. d. Hautkrankh.

Neisser-Jadassohn. Krankheiten der Haut in Ebstein-Schwalbe, Handb. d. prakt. Mediz.

M. Neisser und Lipstein. Die Staphylokokken in Kolle-Wassermann. Handb. d. pathog. Mikroorgan.

Riehl. Wien. med. Blätter 1888.

Róna. Arch. f. Dermat. Bd. 63.

Schischa. Arch. f. Dermat. Bd. 58.

Scholtz und Raab. Annal. d. Dermat. 1901.

Scholtz. Verhandlungen d. deutsch. dermat. Ges. Breslau 1900.

Török. Arch. f. Dermat. Bd. 63.

Unna. Histopathol. d. Hautkrankh.

Aus dem I. anatomischen Institute der k. k. Universität Wien.

# Zur Technik der intramuskulären Injektionen.

Von

Dr. **Siegfried Grosz.**

(Mit einer Figur im Texte.)

In dem Maße, als die Injektionsbehandlung der Syphilis sich steigender Anwendung erfreut, macht sich das erhöhte Bestreben geltend die Mängel, welche dieser Methode anhaften, zu beseitigen. Als solche sind vor allem die nach der Injektion auftretende lokale Schmerzhaftigkeit, ferner die Ausbildung von Infiltrationen, Indurationen, Erweichungen des Gewebes, Blutungen,[1]) endlich das allerdings seltene Ereignis einer Embolie zu nennen, Zufälle, welche der souveränen Anwendung der Injektionstherapie entgegenwirken.

Als literarische Belege seien genannt die bezüglichen Mitteilungen von Smirnoff, Runeberg, Lukasiewicz, Harttung, Jadassohn und Zeising, Lesser, Watraszewski, Quincke, Oedmannsson, und andere.

Wolters bemerkt, daß einige Zeit nach der Injektion „bei genauer Palpation der Glutaei in der Tiefe regelmäßig kleine, feste Knoten von ungefähr Kirschgröße zu tasten sind, die, wenn ziemlich frisch, auf

[1]) Möller (Archiv für Dermatologie 1896, 37) schreibt: „Auch Arterien können bei der Injektion lädiert werden. In einem meiner Fälle entstand fast unmittelbar nach dieser eine bedeutende intramuskuläre Blutung mit sehr starker Auftreibung der Glutäalregion und eine mehr als flachhandgroße Suffusion. Die Schmerzen des Patienten waren ungefähr 14 Tage sehr stark, doch widersetzte er sich einem operativen Eingriff. Endlich kam es zu brandiger Abstoßung, obgleich ziemlich oberflächlich und zuletzt zur Heilung und Resorption."

stärkeren Druck schmerzhaft waren. Bei Patienten, welche mehrere Injektionskuren durchmachen, gerät man mit der Injektionsnadel nicht selten in einen derartigen festen Herd, der einen bedeutenden Widerstand bietet und der dadurch ebenso wie durch die intensive Schmerzhaftigkeit die Injektion an dieser Stelle unmöglich macht".

Diese Erfahrungen von Wolters, die sich auf unlösliche Präparate (speziell Salizylquecksilber) beziehen, gelten mutatis mutandis auch für die löslichen Salze. Der Unterschied in der lokalen Wirkung der Injektion, die sich aus einer mechanischen und chemischen Komponente zusammensetzt, kann wohl nur ein gradueller sein.

Zweifellos sind die erwähnten Inkonvenienzen seltener geworden, seit wir mit einwandsfreien Präparaten und mit den Behelfen der modernen Asepsis arbeiten.

In der Suche nach neuen quecksilberhaltigen löslichen und unlöslichen Verbindungen gipfeln auch gewöhnlich die Bestrebungen auf diesem Gebiete; der Zusatz anästhesierender Substanzen zur Injektionsflüssigkeit (Cocain, Orthoform, Anästhesin) hat keine nennenswerten praktischen Erfolge gebracht.

Im Gegensatze hiezu nehmen die im Nachstehenden mitgeteilten Versuche die Frage auf nach dem Orte, an welchem das intramuskuläre Quecksilberdepot mit Vorteil abzugeben sei. Unsere Versuche betreffen ausschließlich die für die intramuskulären Injektionen besonders bevorzugte Regio glutaealis. Sie wurden an der Leiche ausgeführt. Die erwähnte Region wurde durch ein Feldersystem abgeteilt, das die genauere Bezeichnung bestimmter Punkte ermöglichte und ihre Auffindbarkeit immer wieder mühelos gestattete.

An solchen Punkten wurde die Nadel einer Pravazschen Spritze senkrecht eingestochen und der Spritzeninhalt (1 $cm^3$ blauer Gelatine) entleert. Beim Zurückziehen der Nadel wurden in den Gang einige Tropfen der Gelatine gespritzt, um derart bei der nachfolgenden Präparation Gang und Depot leichter auffinden zu können.

Die Länge der verwendeten Kanüle betrug 3 bis $3^1/_2$ *cm*. Da die durch vorgängiges Erwärmen verflüssigte Gelatine nach der Einspritzung in loco erstarrt, war es möglich, die nach dem Orte der gesetzten Injektion schwankende Form des Depots zu bestimmen, ein Umstand, der auch für die lokale Wirkung der Einspritzung nicht ohne Bedeutung scheint.

Das erwähnte Feldersystem war durch folgende Linien gegeben:

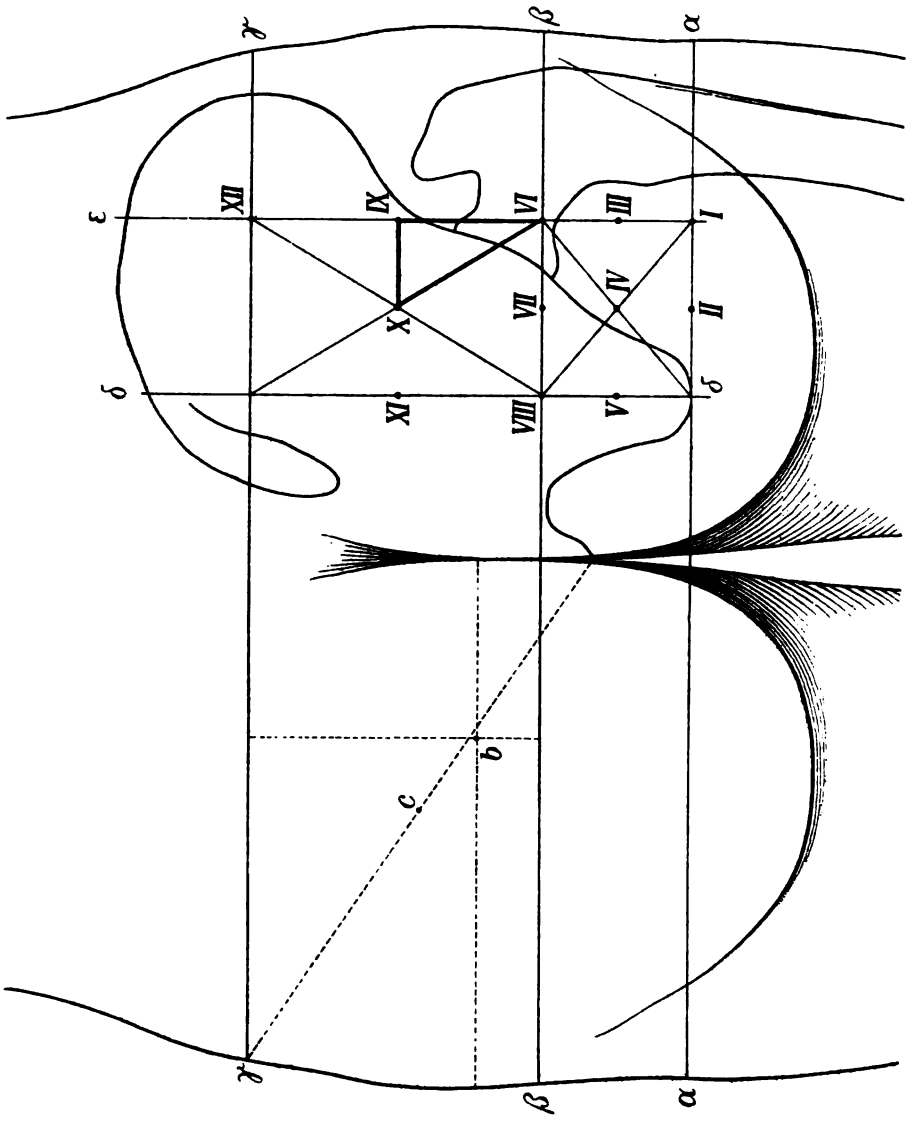

$\alpha$) eine Horizontale, welche die beiden Tubera ossis ischi verbindet und beiderseits nach außen verlängert wird ($\alpha$);

$\beta$) eine Horizontale, welche die beiden Trochanteren verbindet ($\beta$);

$\gamma$) eine über die dorsale Rumpffläche verlaufende, die beiden Spinae anteriores superiores verbindende Horizontale ($\gamma$);

$\delta$) eine Senkrechte durch die Tubera ossis ischi auf Linie $\alpha$ jederseits ($\delta$);

$\varepsilon$) die Entfernung zwischen Trochanter und dem Schnittpunkt von $\alpha$ und $\delta$ wird halbiert, daselbst eine Senkrechte errichtet ($\varepsilon$).

Außerdem werden die Halbierungspunkte der genannten Linien, ferners die Schnittpunkte der Diagonalen der entstandenen Rechtecke bestimmt.

Die bei der Präparation gewonnenen Resultate sollen nunmehr in der Reihenfolge der einzelnen Injektionsstellen wiedergegeben werden. (Siehe Figur.)

Punkt I: Das Depot liegt dem Nervus ischiadicus auf. Neisser, Dopter und Tanton beobachteten das Auftreten einer Neuritis nervi ischiadici nach intramuskulärer Injektion; in einem Falle mit konsekutiver Muskelatrophie.

Punkt II: Das Depot liegt noch teilweise im M. glutaeus maximus, zum Teil in dem unter dem Glutaeus gelegenen fettreichen Bindegewebe, das durch die Ursprungsstelle des M. biceps femoris etwas vorgewulstet ist. Lateral von diesem Wulst, aber viel tiefer ist der Nervus ischiadicus zu tasten.

Punkt III: Das Depot liegt unter dem M. glutaeus maximus, dem Nervus ischiadicus dicht auf. Eine kleine Partie des Depots liegt unterhalb des Nervus ischiadicus an seiner lateralen Seite in dem Bindegewebe, das dem M. quadratus femoris auflagert.

Punkt IV: Ein Teil des Depots sitzt im M. glutaeus maximus, während der tiefere Anteil desselben an der lateralen Seite des Tuber ossis ischi gelagert ist. Über die freie Fläche des Tuber zog in einem Falle ein starker Ast der Arteria glutaea inferior mit zwei Begleitvenen. Normalerweise sind diese Gefäße sehr schwach.

Punkt V: Ein Teil des Depots liegt dem Periost des Tuber ossis ischi auf, ein weiterer Teil ist längs dem medialen scharfen Rande des Ligamentum tuberoso-sacrum in die Tiefe gegangen und hat sich in der Nähe der Vasa pudenda interna, zum Teil sogar im Bereiche des M. obturator internus ausgebreitet.

Punkt VI: Das Depot liegt im M. glutaeus maximus und reicht bis in den M. glutaeus medius hinein.

Punkt VII: Depot im M. glutaeus maximus. Dieser ist hier als nahe an seiner Ursprungsstelle muskelschwächer. Ein Teil des Depots an der Innenfläche des M. glutaeus maximus unmittelbar auf der Austrittsstelle des A. glutaea inferior, welche hier unter dem Ligamentum tuberoso-sacrum hervorkommt.

Punkt VIII: In der Tiefe, etwas nach außen vom Depot, die Vasa glutaea inferiora und der Nerv.

Punkt IX: Das Depot liegt gut abgegrenzt im M. glutaeus medius.

Punkt X: Das Depot liegt gut abgegrenzt im M. glutaeus maximus.

Punkt XI: Das Depot liegt in der Substanz des M. pyriformis, da die Injektionsnadel an der lateralen Seite des Ansatzes des Ligamentum tuberoso-sacrum am Sacrum selbst vorbei in diesen Muskel geraten ist. Unterhalb des Depots der Plexus sacralis.

Punkt XII: Das Depot sitzt in dem hier schon verdünnten M. glutaeus maximus, verteilt sich entsprechend der Faserung desselben von innen oben nach außen unten. Tiefer liegt das Depot auf dem aponeurotischen Abschnitte des M. glutaeus medius, perforiert noch den Muskel und reicht bis in das epiperiostale Fettgewebe. In diesem eine Anzahl stärkerer Venen angehörig dem Gebiete der V. glutaea inferior.

Eine interessante Analogie zu dieser Tendenz des Injektums sich nach den gegebenen lokalen Gewebsverhältnissen auch flächenförmig auszubreiten, bieten die von Harttung mitgeteilten Injektionsversuche (mit Kalomel) bei Tieren. Er berichtet: „Bei Hunden und Kaninchen, denen ich intramuskuläre Injektionen machte, fand sich 2 bis 3 Stunden nach der Ein-

spritzung das Kalomel je nach dem Orte der Injektion nicht gleichmäßig verteilt. Im Muskel waren die Zerreißungen und der Zerfall der einzelnen Fasern sehr erheblich; hier lag auch nicht alles Kalomel an einem Orte, es fanden sich jedesmal mehrere allerdings wenig räumlich getrennte Haufen, deren jeder an seinem Platze erhebliche traumatische Veränderungen geschaffen hatte. Im ganzen gewann man den Eindruck, als sei durch die aktive Tätigkeit des Muskels nach den Injektionen eine Fortbewegung des Salzes bewirkt, da besonders zwischen den einzelnen Fibrillen sich lange Streifen des deutlich erkennbaren Kalomels hinzogen."

Das Ergebnis unserer Versuche lehrt nun, daß nicht nur die aktive Muskeltätigkeit den Transport des Depots besorgt, sondern auch die lokale Beschaffenheit der Gewebe, die Schwere, der bei der Einspritzung wirkende Druck eine Fortbewegung des Injektums veranlassen können.

Diese Beispiele — als solche sollen die angeführten Auszüge unserer Protokolle angesehen werden — genügen, um unserem Vorgehen bei der intramuskulären Injektion Richtung und Ziel zu geben.

Wir sind uns vor allem wohlbewußt, daß die an der Leiche erhaltenen Resultate die beim Lebenden zu gewärtigenden outrieren, da hier der Turgor des blutdurchströmten Gewebes die zu durchdringenden Schichten dichter und resistenter macht. Aber einerseits ist es möglich, daß bei fett- und muskelarmen Personen die Verhältnisse denen an der Leiche nahekommen, anderseits genügt ja in vivo, daß das im Anschlusse an die Injektion sich ausbildende Infiltrat auch in weiterer Nachbarschaft von Gefäßen und Nerven durch Druck auf diese Gebilde schädigend einwirkt. Das Studium der einschlägigen Literatur gibt uns für jede dieser Möglichkeiten Belege zur Hand.

Nur zu oft setzt sich die tägliche Praxis über jene anatomischen Tatsachen hinweg, die schon ein flüchtiges Studium der Topographie der Regio glutaealis zu lehren vermag, und darum kann es nur von Gewinn sein, an Stelle dieses Agierens auf gut Glück ein Handeln nach festen Normen zu setzen.

Als Ergebnis unserer Untersuchungen geht hervor:

Das Dreieck, das durch unsere Punkte VI, IX und X gegeben ist, ergibt mit seinen Seiten und der durch sie begrenzten Fläche jene Zone, in welcher die intramuskulären Injektionen ausgeführt werden sollen.

Punkt VI liegt in der Trochanterenlinie und zwar in der Mitte zwischen Tuber ossis ischi und dem Trochanter.

Punkt IX liegt in derselben Sagittalen und zwar in der Mitte zwischen VI und der Spinalinie.

Punkt X liegt in der Höhe von Punkt IX, in der Mitte der Entfernung zwischen Trochanter und Crena ani.

Es empfiehlt sich auch an diesen Punkten die Nadel nicht senkrecht einzustoßen und den Spritzeninhalt zu entleeren, sondern vielmehr, sowie man den Widerstand des Muskelgewebes spürt, die Nadel (indem man die Spritze senkt) von außen unten nach innen oben zu führen,[1]) da man so mit Sicherheit in der Muskelsubstanz des M. glutaeus maximus bleibt und der Flüssigkeit die Ausbreitung entlang der schrägen Faserung dieses Muskels erleichtert. Bei fettreichen Personen muß man dementsprechend um vieles längere Kanülen verwenden.

Wir sind über die lokalen Wirkungen der gesetzten Depots unlöslicher Quecksilberpräparate durch zahlreiche Arbeiten dahin belehrt, daß es sich hiebei um reaktive muskuläre und bindegewebige Entzündungen handelt, die in ihrer Intensität nach der Menge und den Eigenschaften des verwendeten Präparates variieren (Wolters, Allgeyer u. a.). Die durch lösliche Salze hervorgerufenen Erscheinungen am Orte der Injektion sind von den ersteren offenbar nur graduell verschieden.

Immer wird die Reaktion dort geringer sein, wo das Gefüge des Muskels der flächenhaften Ausbreitung der eingespritzten Flüssigkeit weniger Widerstand bietet, wo eventuell die vorgebildeten Gewebswege einem Abfließen nach den tiefer gelegenen Partien günstig sind.

---

[1]) Vergleiche hiezu eine gelegentliche Bemerkung Barthélémys (Annales de dermatologie 1901, p. 351): „Il faut faire les injections obliquement, beaucoup plus en dehors de la fesse qu'on ne le fait généralement et en tout cas jamais en pleine fesse."

Bezeichnet somit die gefundene Zone jene Punkte der Glutaealregion, welche bei der intramuskulären Injektion den Vorzug verdienen und betreffs Vermeidung der verschiedenen örtlichen Nebenwirkungen die günstigsten Chancen bieten, so kann selbstverständlich auch die übrige Glutaealpartie benützt werden, wenn man die Technik der Einspritzung in der angegeben Weise modifiziert, so daß man die Gewißheit hat, in der Muskelmasse des Glutaeus maximus zu bleiben. Man wird also beispielsweise in der Nähe der Glutaealfalte den Muskel in der Richtung von unten nach oben durchstechen müssen.

Vergleichen wir nunmehr die gewonnenen Resultate mit den in der Literatur vorliegenden Angaben, so haben wir hier zunächst zu nennen:

*a*) Den Punkt von Smirnoff: la fossette rétro-trochanterienne. Die Regio trochanterica setzt sich gegen die Hinterbacke durch eine bei muskulösen Menschen immer deutliche Grube ab, welche die Grenze des Muskelfleisches des M. glutaeus maximus bezeichnet. Auch nach vorne wird die Gegend durch eine seichte Einsenkung begrenzt, welche am hinteren Kontur des M. tensor fasciae latae herabzieht. Ist die Muskulatur schwächer oder wird der Fettgehalt des Subkutangewebes ein stärkerer, was beim weiblichen Geschlechte sehr gewöhnlich auch in dieser Gegend der Fall zu sein pflegt, dann verstreichen diese Gruben vollständig und machen einer gleichmäßigen Rundung Platz. (Fr. Merkel, Handbuch der topographischen Anatomie, III. Band.)

Man injiziert hier also durch die Aponeurose des M. glutaeus maximus in das darunterliegende Muskelfleisch und die an Gefäßen und Nerven reiche Schichte, welche sich zwischen Glutaeus maximus und medius ausbreitet, gerät überdies bei langen Stichkanälen in bedenkliche Nähe des Hüftgelenkes.

Der laterale Rand des Muskelfleisches des M. glutaeus maximus entspricht in der Höhe der Trochanterenlinie etwa unserem Punkt VI. Es empfiehlt sich nicht nach außen von diesem Punkt zu gehen.

*b*) Den Punkt von Galliot. Er ist gegeben durch den Schnittpunkt zweier Linien. Die Horizontale zieht zwei

Querfinger breit über dem Trochanter jederseits, die Vertikale zieht über das innere Drittel des Gefäßes herab. Demnach liegt der Galliotsche Punkt zwischen unseren Punkten I und XI in der auf den Tuber ossis ischi errichteten Senkrechten. Er ist nicht zu empfehlen. (Siehe Figur: *b*.)

*c*) Den Punkt von Barthélémy. Er liegt in der Mitte einer Linie, welche den Gipfel der Crena ani mit der Spina anterior superior verbindet, entspricht etwa unserem Punkt X und ist als sehr günstig zu bezeichnen.[1]) (Siehe Figur: *c*.)

Nach Dopter und Tanton[2]) liegt die „Zone dangereuse" des Nervus ischiadicus in einer Linie, welche zwei Querfinger nach außen von der Spina posterior superior beginnt und gegen den Schnittpunkt zwischen Glutaealfurche und der Achse des Oberschenkels verläuft.

Über Versuche an Leichen berichtet Magnus Möller.[3]) Er injizierte an drei verschiedenen Stellen der Glutaealregion eine Paraffinsuspension von essigsaurem Thymolquecksilber und zwar:

1. Im obersten Teile des M. glutaeus maximus, ungefähr 3 bis 5 *cm* von der Crista ilei.

Die Injektionsmasse wurde jedesmal im M. glutaeus maximus 0·5—1 *cm* von dessen Oberfläche gefunden. Kein Gefäß von bemerkenswerter Größe konnte in der Nähe des Depots konstatiert werden.

2. Ungefähr 2 *cm* hinter und 1 *cm* oberhalb der hinteren oberen Spitze des Trochanter major.

Das Depot wurde in einem Falle im M. glutaeus maximus nahe an dessen unterer Fläche gefunden; zweimal in dem

---

[1]) Fournier: Traitement de la Syphilis. Alfred Levy-Bing: Les injections intra-musculaires dans la syphilis. Paris 1903.

[2]) Semaine medicale 1901, p. 312.

[3]) Magnus Möller: Zur Frage von der Injektionstechnik bei der Behandlung der Syphilis. Archiv für Dermatologie und Syphilis, XXXIX. Band, 1897.

lockeren Bindegewebe zwischen diesem Muskel einerseits und dem M. glutaeus medius und pyriformis anderseits; einmal unter dem M. pyriformis im Bindegewebe zwischen diesem und dem M. glutaeus minimus.

3. In dem Mittelpunkte zwischen der Spina ilei posterior superior und der unteren Fläche des Tuber ischi, 6 *cm* von der Medianlinie. Fünf an dieser Stelle applizierte Injektionen wurden an nahezu demselben Orte angetroffen, nämlich unter dem M. glutaeus maximus, unter dem unteren Rande des M. pyriformis, in dem lockeren Gewebe um die Vena ischiadica (oder den reichen Venenplexus, welcher sich früher oder später zu einer Vena ischiadica sammelt), an der Arteria ischiadica und dem Nervus ischiadicus, in unmittelbarer Nähe derselben. In einem Falle war die Injektionsmasse in die Vena ischiadica gedrungen, von wo aus dieselbe bis in die Vena hypogastrica und deren Verzweigungen verfolgt werden konnte.

Möller rät endlich, man möge sich bei den intramuskulären Injektionen an jene Teile der Glutaealregion halten, welche oberhalb der Horizontallinie liegen, welche die obere Spitze des Trochanter major tangiert.

Wir erwähnen endlich eine bezügliche Angabe von Jadassohn,[1]) welche lautet:

„Alle diese Injektionen werden am besten in der Glutaealgegend gemacht und zwar im äußeren und oberen Quadraten derselben (die Grenze zwischen äußerem und mittlerem Drittel einer vom Trochanter aus nach dem oberen Ende der Crena ani gezogenen Linie stellt etwa den Mittelpunkt der geeignetsten Region dar)." In diese Region wären somit auch einbezogen: Die fossa trochanterica, die man besser nicht benützt, unser Punkt VII, der ebenfalls zu vermeiden ist.

Auch von Epstein, Grouven werden die oberen äußeren Quadranten der Glutaealgegend bei den Injektionen bevorzugt.

Diesen Literaturangaben wäre noch manche gleichlautende anzufügen, in vielen Lehr- und Handbüchern vermißt man jedweden bezüglichen Hinweis, so daß das Bedürfnis entstand, die Frage durch exakte Versuche einer Lösung zuzuführen. Dieselbe ist durch Vorstehendes angebahnt.

---

[1]) Handbuch der praktischen Medizin von Ebstein und Schwalbe. 1900.

Wir wollen hoffen, daß die Würdigung unserer Versuche dazu verhilft, die unangenehmen Zufälle und Gefahren der intramuskulären Injektionen weiter zu beschränken und so der Anwendung dieser Methode neue Freunde zu gewinnen.

## Literatur.

1. Allgeyer. Über Veränderungen im menschlichen Muskel nach Kalomelinjektionen. Arch. für Dermat. u. Syphilis. LV. Band.

2. Danlos. Annales de dermat. 1899.

3. Epstein. Archiv für Dermat. 1897. 40.

4. Epstein. Über Orthoform bzw. Orthoform neu als Zusatz zu Quecksilberparaffinemulsionen. Dermat. Zentralblatt. 1899.

5. Grouven. Über Nebenwirkungen bei intramuskulärer Injektion von Hydrargyrum salicylicum. Arch. f. Dermat. und Syphilis. Band XLII.

6. Harttung. Deutsche med. Wochenschr. 1887.

7. Harttung. Virtelj. f. Dermat. 1888.

8. Harttung. Deutsche med. Wochenschr. 1894.

9. Jadassohn und Zeising. Viertelj. f. Dermat. 1888.

10. H. Loeb. Monatshefte für prakt. Dermatologie. Bd. XXVII.

11. Schulze. Archiv für Dermat. 1897. 39.

12. Touton. Zoster femoralis im Anschlusse an eine intramuskuläre Salizylquecksilber-Injektion. Arch. f. Dermat. 1899. 21.

13. Wolters. Archiv für Dermat. 1895. Bd. XXXII.

14. Wolters. ibid. 1897. Bd. XXXIX.

Ausführliche Literaturangaben bei Proksch: „Literatur über die venerischen Krankheiten" und Alfred Levy-Bing loc. cit.

# Ein Beitrag zur Statistik der Epididymitis gonorrhoica.

Von

Dr. **Arth. Jordan,**
ord. Arzt am Mjassnitzki-Hospital zu Moskau.

Es gibt zwar eine ganze Reihe statistischer Arbeiten über die gonorrhoische Nebenhodenentzündung, diese häufigste aller Tripperkomplikationen, aber, so viel ich weiß, nur wenige über die Verhältnisse in Rußland. Außerdem hält Finger[1]) die Daten über die Häufigkeit der Epididymitis nicht für genau, da die Statistiken dem Hospitalmaterial entnommen sind. Ähnlich äußert sich Schäffer,[2]) indem er sagt: „über die Häufigkeit der Erkrankung auf die Gesamtzahl der Gonorrhoen des Mannes berechnet, lassen sich keine genauen Angaben machen, da die zahlreichen diesbezüglichen Statistiken große Differenzen (von weniger als 4 Prozent bis zu fast 40 Prozent) aufweisen". In demselben Sinn spricht sich auch v. Zeissl[3]) aus, da es in seinem Lehrbuch der venerischen Krankheiten heißt: „Die Angabe über die Häufigkeit dieser Komplikation wird von verschiedenen Autoren mit 10—30% der von ihnen im Krankenhause beobachteten Tripperkranken angegeben. An den Tripperkranken der Privatpraxis, die sich zweckmäßiger verhalten können, tritt die Nebenhodenentzündung relativ seltener auf."

Die Bedenken der Autoren hinsichtlich des Wertes der Krankenhausstatistiken scheinen nur zu berechtigt zu sein, da die Tripperkranken das Hospital meist erst bei schon eingetretenen Komplikationen aufzusuchen pflegen. Aber auch die ambulatorisch behandelten Tripperkranken können nicht ohne weiteres ein richtiges Bild liefern, da es nur einen

[1]) Finger. Die Blennorhoe der Sexualorgane. Leipzig 1901. p. 293.

[2]) Lesser. Enzyklopädie der Haut- und Geschlechtskrankheiten. Leipzig 1900. pag. 122.

[3]) M. v. Zeissl. Lehrbuch der venerischen Krankheiten. Stuttgart 1902. pag. 107.

bestimmten, oft verhältnismäßig kurzen Zeitraum ihres Lebens widerspiegelt, denn der Patienten, welche bei venerischen Leiden dauernd sich an einen und denselben Arzt wenden, gibt es nicht viele. Um eine möglichst genaue Vorstellung von der Häufigkeit der Epididymitis zu erhalten, müssen wir viel größere Lebensperioden der Patienten übersehen können, als es bisher bei den Statistiken der Fall war. Diese Lücke auszufüllen, ist nur die Anamnese im stande, welche freilich, insbesondere bei venerischen Kranken recht unzuverlässig angesehen wird. Wenn aber von kompetenter Seite bei viel ernsteren Fragen wie z. B. bei der Tabes auf Grund der Anamnesenerhebung weitgehende Schlüsse gezogen werden, sehe ich nicht ein, warum es nicht für die Epididymitisfrage geschehen kann. Eines Versuches scheint mir jedenfalls die Sache wert, zumal da die akute Nebenhodenentzündung so stürmisch zu verlaufen pflegt, daß sie sich selbst ungebildeten Patienten dauernd dem Gedächtnis einprägt. Andererseits gibt es freilich auch Kranke, welche ihre Leiden gern übertreiben und vorübergehende Hodenschmerzen als Entzündung dieses Organes deuten. Diesen gegenüber bieten die in der Regel nach Epididymitiden nachbleibenden Infiltrate ein sicheres Kriterium. Eine Trennung der Orchitis von der Epididymitis kann selbstredend auf Grund der Anamnese nicht vorgenommen werden, jedoch betreffen die gonorrhoischen Erkrankungen in der Regel zuerst den Nebenhoden und greifen nur gelegentlich auf den Hoden über. Natürlich muß die Möglichkeit zugegeben werden, daß die eine oder andere pseudogonorrhoische Epididymitis bei diesem Modus der Bestimmung mitunterläuft, auf deren Vorkommen in letzter Zeit mehrfach die Aufmerksamkeit gelenkt worden ist, so durch Bockhart[1]), Elsenberg,[2]) Legrain et Legay,[3]) Galewsky,[4]) Porges[5]) u. a., aber das können nur vereinzelte Fälle sein. Mir ist bloß ein einziger derartiger Fall in der Praxis begegnet. Verwechslungen mit gummöser oder tuberkulöser Hodenerkrankung sind noch weniger wahrscheinlich, weil diese schmerzlos verlaufen und erstere nicht ohne sonstige syphilitische Erscheinungen bleibt, letztere stets zur Operation führt. Eher könnten Verwechslungen vorkommen mit den als Begleiterscheinung infektiöser Krankheiten, wie z. B. Parotitis epidemica oder auch ganz idiopathisch vorkommenden

---

[1]) Bockhart. Über die pseudogonorrhoische Entzündung der Harnröhre und des Nebenhodens. Monatshefte für prakt. Dermat. 1886. Nr. 4. Ref. Virchow-Hirsch 1886. pag. 560.

[2]) Elsenberg. Gibt es eine idiopathische Nebenhoden- u. Hodenentzündung. Wiener med. Presse 1893. Nr. 31 und 32.

[3]) Legrain et Legay. Sur un cas d'uréthritis sans gonococques avec complication d'épididymite. Ann. des mal. genitourinaires 1891. p. 706.

[4]) Galewsky. Über chr., nicht gonorrhoische Urethritis. Zentralblatt f. die Kr. der Harn- u. Sexualorg. 1903. Bd. XIV. H. 9.

[5]) F. Porges. Über nicht gonorrhoische, metastasierende Urethritis. Prager med. W. 1903. Nr. 53.

Hodenschwellungen. Unlängst sah ich einen derartigen Fall, wo bei einem Herrn, im Anschluß an Typhus abdominalis, eine linksseitige Orchitis auftrat, für die eine andere Erklärung fehlte. Das sind aber auch nur Ausnahmeerscheinungen, so daß die anamnestisch erhobene Epididymitis, bei bestehendem oder bei bestandenem und nicht völlig geschwundenem Tripper, mir nicht ohne Bedeutung zu sein scheint.

---

Wenden wir uns nun meinen Beobachtungen zu, so betreffen sie einerseits genau verfolgte Tripperfälle aus meiner Privatpraxis und aus einigen Ambulatorien, wo ich Kranke empfange. Andererseits aber betreffen sie Kranke, welche sich wegen Hautleiden, Syphilis etc. ebendaselbst an mich wandten und nach ihren Aussagen Tripper gehabt hatten. Die von mir in Berücksichtigung gezogenen Ambulatorien gehören an: dem Moskauer Evangelischen Hospital, der Gesellschaft russischer Ärzte auf dem Arbat, der Post und endlich einer kleinen Fabrik. Da ein jedes dieser Ambulatorien vorwiegend von einer bestimmten und von der anderen verschiedenen Gesellschaftsklasse besucht wird, so handelt es sich um ziemlich mannigfaltige Verhältnisse. Was nun die erstere Reihe meiner Beobachtungen anbetrifft, so umfaßt dieselbe 812 Tripperfälle, von denen 91 durch Nebenhodenentzündungen kompliziert wurden. Das wäre 11·7%, was den von Finger[1]) für seine Poliklinik gefundenen 12·5% und ebenso den 12% von Le Clerc Daudry[2]) genau entsprechen würde. Andere Autoren haben freilich teils niedrigere, teils höhere Zahlen erhalten, so z. B. Gebert[3]) für die Blaschkosche Poliklinik 7%, Berg[4]) 7·5% und Wagapow[5]) 8·4%. Die beiden letzteren in der Privatpraxis. Höhere Prozentzahlen als Finger, Daudry und ich führen beispielsweise Pezzoli und Porges[6]) an, welche, nach einem im Jahre 1903 erschienenen Bericht über die Tätigkeit des Fingerschen Ambulatoriums, unter 3934 Fällen von unkomplizierter und

---

[1]) Finger. Die Blennorrhoe der Sexualorgane. Leipzig und Wien 1901. pag. 293.

[2]) Le Clerc Daudry. Über Epididymitis gonorrh. Journal méd. de Bruxelles 1901. Nr. 32. Ref. München med. W. 1902. pag. 496.

[3]) Gebert. Therap Mitteilungen. Ther. Monatsh. 1893. pag. 169.

[4]) Berg, zit. nach Finger l. c.

[5]) Wagapow. 103 Fälle von Epididymitis ac. Sitzungsber. der Moskauer venerol. dermatol. Ges. 1896. Bd. IV. pag. 2.

[6]) Pezzoli u. Porges. 12.000 Fälle von Haut- u. Geschlechtskr. Bericht aus Prof. Fingers Ambulatorium Leipzig und Wien 1903. p. 77.

komplizierter Urethritis 560 Epididymitisfälle hatten, was 14·2% gleichkommen würde. Noch größer ist das Verhältnis in dem Moskauer Stadtambulatorium[1]) für vener. Krankheiten, wo Tichomirow, Pusenkin und Smirnow in den Jahren 1897 bis 1901 inklusive 2336 Tripperfälle mit 406 Nebenhoden- resp. Hodenentzündungen beobachteten, was 17·3% ausmacht. So viel höher diese Ziffer als die meinige ist, ergänzt sie letztere, weil sie die Verhältnisse unter der ärmsten Bevölkerung Moskaus wiedergiebt. Berücksichtigen wir nun weiter aber auch die Anamnese, so gaben von meinen 812 Tripperkranken, unter denen 363 Personen zum ersten Male einen solchen hatten und 449 bereits mehrfach daran erkrankt waren, 135 Kranke an, daß sie bereits Hodenschwellungen gehabt hätten. Es wird dadurch die von mir beobachtete Zahl von 91 Nebenhodenentzündungen um 135 Fälle erhöht, wodurch die gefundene Verhältniszahl 11·7 auf 27·8% steigt. So gewaltig hoch diese Ziffer erscheint, entspricht sie doch überraschend genau den Hospitalverhältnissen, denn es fanden in solchen: J. Simonis[2]) 27·5%, Rollet[3]) 27·9%, Weber[4]) 28·2%, Finger[5]) 29·9% und Baraczynski gar 32% Epididymitiden. Nur Tarnowsky[6]) und Jullien[7]) geben ganz niedrige Prozentzahlen für die unter ihnen stehenden Hospitäler an, nämlich 12·2 resp. 15·2%, also nicht mehr, als andere in der ambulatorischen Praxis sahen. Auffallenderweise stimmt Tarnowskys, für Petersburg gefundene, Angabe genau überein mit der Anzahl der Epididymitisfälle unter den Tripperkranken der Moskauer Stadthospitäler, wie sie im städtischen Bericht für das Jahr 1900[8]) verzeichnet ist, nämlich 77 Epididymitisfälle unter 657 Trippererkrankungen oder 11·7%. Leider liegt eine derartige Mitteilung für die Moskauer Stadthospitäler nur für dieses eine Jahr vor, indem

---

[1]) Berichte über die Tätigkeit der Moskauer Stadtärzte für die Jahre 1897, 1898, 1899, 1900 u. 1901. Moskau.

[2]) Zit. nach M. Joseph. Lehrb. der Haut- u. Geschlechtskr. 1901. Bd. II. pag. 385.

[3]) Zit. nach Finger l. c.

[4]) Weber. Beiträge zur Häufigkeit der Tripperkomplikation beim Manne. Inaug.-Dissert. Würzburg 1890.

[5]) Finger l. c.

[6]) Ref. nach Dermatol. Zeitsch. 1903. pag. 306.

[7]) Finger l. c.

[8]) Bericht über die Anstalten der allg. Fürsorge, welche sich unter Aufsicht der Moskauer Stadtverwaltung befinden, für das Jahr 1900. Moskau 1901.

bei den späteren Berichten die gonorrhoischen Epididymitiden nicht mehr getrennt von den Tripperfällen angegeben werden. Eine Erklärung können diese außerordentlich niedrigen Verhältniszahlen nur dadurch finden, daß in Petersburg, Moskau und auch Paris die Tripperkranken der ärmeren Klassen nicht nur ausschließlich bei eingetretenen Komplikationen das Krankenhaus aufsuchen müssen.

Zum Vergleich und andererseits zu noch vielseitigerer Beleuchtung der uns interessierenden Frage zog ich, wie schon gesagt, auch alle meine sonstigen Patienten in den Kreis der Betrachtung. Es erwies sich, daß unter 957 Kranken mit verschiedenen Haut- und Geschlechtsleiden, außer Tripper, im Alter von über 19 Jahren, 493 einen solchen gehabt zu haben verneinten und 464 einen solchen bejahten. Von letzteren wiederum erklärten auf meine Frage, nach dem Vorkommen einer schmerzhaften, mit Hitze verlaufenen Hodenschwellung, 152 eine solche gehabt zu haben. Das macht 32·7% Epididymitiden. Obgleich diese Ziffer alle bisher angegebenen übertrifft, findet sie doch ein Analogon in den 32% Nebenhodenentzündungen bei Gonorrhoe, welche, wie erwähnt, Baraczynski im Rudolfspital zu Wien beobachtet hat. Wenn meiner letztgenannten Zahl auch nur ein approximativer Wert beizulegen ist, wirft sie doch ein ernstes Licht auf die Bedeutung des Trippers in sozialer Hinsicht, indem 48% meiner Patienten einen Tripper gehabt zu haben zugaben, von denen $^1/_3$ durch eingetretene Hodenentzündungen dauernd geschädigt worden waren. Beiläufig sei bemerkt, daß — nach einer jüngst erschienenen Statistik von Erb[1]) — unter 600 männlichen Patienten seiner Klientel, über 25 Jahren, 50% einen Tripper gehabt hatten. In Japan scheinen die Verhältnisse noch schlimmer zu sein, indem nach einer Statistik von Okamura[2]) 60—70% der erwachsenen Männer an Blennorhoe leiden.

Nach dieser Abschweifung kehre ich wieder zur Betrachtung der persönlich von mir beobachteten 91 Fälle von Nebenhodenentzündung zurück. Hinsichtlich ihrer Lokalisation gilt, daß es sich 49 mal um den linken, 32 mal um den rechten und 10 mal um beide Nebenhoden handelte. Ähnlich war das Verhältnis bei den 135 Tripperkranken, welche, ihren Worten gemäß, bereits Hodenschwellungen gehabt hatten, indem dieselbe 55 mal auf der linken, 45 mal auf der rechten, 29 mal auf beiden und 6 mal unbekannt auf welcher Seite gewesen sein sollte. Es überwiegt somit, nach meinen Er-

[1]) Erb. Syphilis u. Tabes. Berl. klin. W. 1904. pag. 41.

[2]) Okamura. Die Verbreitung der vener. Kr. Ref. Monatsh. f. prakt. Dermatol. 1904. Bd. XXXVIII. pag. 346.

fahrungen, die linksseitige Nebenhodenentzündung ein wenig über die rechtsseitige, wenn auch die Unterschiede nur geringe sind. Das widerspricht den Angaben einzelner Autoren, wie Finger, Max Joseph, Gebert etc., welche ein geringes Überwiegen der rechten Seite fanden, im übrigen sich aber dahin aussprechen, daß beide Seiten fast gleich häufig erkranken. Völlig einverstanden erkläre ich mich mit der allgemeinen Ansicht, daß ein gleichzeitiges Befallenwerden beider Nebenhoden zu den größten Ausnahmen gehört. In allen meinen derartigen Fällen ließ sich stets ein Nacheinander der Erkrankung beider Nebenhoden sicher feststellen. Gewöhnlich erkrankt der zweite Nebenhoden einige Tage bis Wochen später. In einigen Fällen beobachtet man, daß die Patienten bei neuen Trippererkrankungen immer wieder auf ein und derselben Seite die Nebenhodenentzündung bekommen, in anderen dagegen, daß bald der eine, bald der andere Nebenhoden erkrankt. Dieses alles spricht entschieden dafür, daß beide Nebenhoden gleicherweise zur Erkrankung neigen. Unter den äußeren Ursachen, welche eine Erkrankung begünstigen, denkt man unwillkürlich vor allem an den Beruf. Meine Erfahrung aber lehrt, daß die Nebenhodenentzündung so ziemlich bei jeder Berufsart vorkommen kann, ja daß sie häufig dort vermißt wird, wo sie dem Beruf nach zu erwarten wäre. Es kommt nicht so sehr auf die Beschäftigung an, als auf die Möglichkeit, sich während des Trippers vor forzierten Bewegungen, wie Sturz, Sprung, Stoß etc. schützen zu können. Weiter spielen der Coitus und vor allem instrumentelle Eingriffe nicht nur im akuten, sondern auch im chronischen Stadium eine maßgebende Rolle. Unter den instrumentellen Eingriffen sind vor allem Bougierungen zu nennen, aber auch Tiefspritzungen und Janetsche Waschungen können dieselbe unangenehme Folge zeitigen. Ist es aber einmal zu einer Epididymitis gekommen, dann genügt eine unvorsichtige Bewegung im Bett oder die stärkere Anwendung der Bauchpresse, um eine Erkrankung auch des anderen Nebenhodens herbeizuführen.

---

Über das Alter meiner Tripperkranken und derjenigen von ihnen, welche Nebenhodenentzündungen hatten, geben folgende Tabellen Aufschluß:

**Alter der Tripperkranken:**

| Unter 16 Jahren | 16—20 Jahre | 21—25 Jahre | 26—30 Jahre | 31—35 Jahre | 36—40 Jahre | 41—45 Jahre | 46—50 Jahre | 51—55 Jahre | 56—60 Jahre | Über 60 Jahre | Summa |
|---|---|---|---|---|---|---|---|---|---|---|---|
| 2 | 96 | 268 | 235 | 99 | 47 | 34 | 17 | 7 | 5 | 2 | 812 |

**Alter der Tripperkranken mit Epididymitis:**

| Unter 16 Jahren | 16—20 Jahre | 21—25 Jahre | 26—30 Jahre | 31—35 Jahre | 36—40 Jahre | 41—45 Jahre | 46—50 Jahre | 51—55 Jahre | 56—60 Jahre | Über 60 Jahre | Summa |
|---|---|---|---|---|---|---|---|---|---|---|---|
| 1 | 12 | 31 | 20 | 11 | 5 | 4 | 4 | 2 | 1 | — | 91 |

Nach diesen Tabellen ist das Alter von keinem nennenswerten Einfluß auf die Nebenhodenentzündung, es sei denn vielleicht, daß einerseits sehr jugendliche Patienten, welche weniger als 16 Jahre zählen und andererseits die über 45jährigen Tripperkranken verhältnismäßig öfter von dieser Komplikation befallen werden. Die Zahlen sind aber so klein, daß sie sich nicht zu irgendwelchen Schlüssen eignen. Es ist früher einmal von Finger,[1]) auf Grund von Beobachtungen an der Zeisslschen Klinik, die Vermutung ausgesprochen worden, daß die Jahreszeiten für die Entstehung der Nebenhodenentzündung Bedeutung haben, insofern als das Maximum derselben „in die Zeit der anhaltenden Trockenheit und bedeutendsten Hitze" fallen soll. Eine Bestätigung dieser

[1]) Schmidts Jahrbücher 1882. Bd. CXCIII. pag. 202.

Vermutung haben meine Fälle nicht gebracht und auch sonst scheint dieselbe, soweit ich die Literatur verfolgen konnte, keinen Anklang gefunden zu haben.

Dagegen ergaben meine Beobachtungen einen entschiedenen Einfluß einer bestimmten Zeitperiode des Trippers auf das Zustandekommen der Nebenhodenentzündung, wie folgende Tabelle beweist:

**Zeit des Auftretens der Epididymitis nach der Dauer des Trippers:**

| In der: | | | | | | | | | | | In dem: | | | | | | | | | | | | | |
|---|---|---|---|---|---|---|---|---|---|---|---|---|---|---|---|---|---|---|---|---|---|---|---|
| 1. | 2. | 3. | 4. | 5. | 6. | 7. | 8. | 9. | 10. | 11. | 4. | 5. | 6. | 7. | 8. | 9. | 10. | 11. | 12. | 1. | 2. | Unbestimmt | In Summa |
| Woche | | | | | | | | | | | Monat | | | | | | | | | Jahrzehnt | | | |
| 2 | 12 | 7 | 11 | 10 | 2 | 2 | 3 | 1 | 3 | 2 | 4 | 4 | — | 2 | 2 | — | — | 1 | 1 | 2 | 3 | 17 | 91 |

Das Maximum der Nebenhodenentzündungen fällt demnach auf die 2.—5. Woche des akuten, resp. subakuten Trippers oder in die Zeit, wo der Tripper auf die p. posterior überzugehen pflegt. Seltener kommt die Epididymitis im chr. Stadium vor und nur ausnahmsweise nach dem ersten Jahr. Sehr merkwürdig ist das Auftreten von Epididymitis Jahrzehnte nach dem Tripper bei bestehenden Resten desselben. Ob nicht in diesen Fällen die beginnende Prostatahypertrophie verhängnisvoll wird, indem durch das stärkere Drängen und Pressen beim Urinieren der Blutzufluß zu den Geschlechtsorganen gesteigert wird und eventuell eingekapselte Gonokokken zum Aufleben kommen. Lucas,[1]) Colombini[2]) und andere haben gefunden, daß die gonorrhoische Epididymitis überhaupt

[1]) G. Lucas. Résultats de toucher rectal dans 285 cas d'épididymites blennorrhagiques. Annal. de dermatol. et de syphiligr. 1894. p. 1157.

[2]) Colombini. Über die Häufigkeit der Prostatitis, Vesiculitis etc. Ref. Monatsh. f. prakt. Dermatol. 1896. Bd. XXIII. pag. 49.

oft mit Prostatitis verbunden ist, nämlich in 64 resp. 62·5%. Lucas gibt außerdem an, daß die Veränderungen der Prostata fast immer auf derjenigen Hälfte der Vorsteherdrüse zu konstatieren sind, welche der Nebenhodenentzündung entspricht. Leider habe ich versäumt, alle meine Epididymitisfälle auf diesen Punkt hin zu untersuchen, kann daher nur im allgemeinen bestätigen, daß Veränderungen der Prostata die Epididymitis begleiten. Dieselben waren aber, nach meinen Erfahrungen, stets nur geringfügiger Natur. Keinmal habe ich eine akute parenchymatöse Prostatitis bei Epididymitis gesehen. Veränderungen der Prostata bei Epididymitis sind mehr als natürlich, wo das Zustandekommen einer Nebenhodenentzündung beim Tripper doch gewiß durch ein Weitergehen des Prozesses von der Urethra zu den höher gelegenen Organen zu erklären ist. Mitbeteiligungen des Samenstranges in bald stärkerem, bald schwächerem Grade gehören daher zur Regel. Baermanns[1]) Behauptung, daß jede Epididymitis, die im Verlauf einer gonorrhoischen Urethritis auftritt, auf eine Gonokokkeninvasion zurückzuführen ist, hat viel Wahrscheinlichkeit für sich.

---

Überblicken wir kurz das Gesagte:

1. Epididymitis gonorrhoica beobachtete ich in 11·7% aller ambulatorisch behandelten Tripperfälle.

2. Bei Berücksichtigung der Anamnese ergab sich aber, daß bei denselben Kranken die Verhältniszahl der Epididymitis zum Tripper 27·8% beträgt.

3. Die von verschiedenen Autoren für die Spitalpraxis gefundene Ziffer von ca. 30% gonorrhoischer Epididymitis scheint daher der Gesamtverhältniszahl der Epididymitis gonorrhoica näher zu kommen als diejenige der ambulanten Praxis.

4. Beide Nebenhoden erkranken gleich häufig, jedoch selten gleichzeitig und dann stets nacheinander und nicht auf einmal.

---

[1]) Baermann. Über die Pathogenese der gonorrhoischen Epididymitis etc. Deutsche med. W. 1903. pag. 720.

5. Der Beruf, das Alter der Patienten und die Jahreszeiten sind von keinem nennenswerten Einfluß für das Entstehen der Epididymitis.

6. Forzierte Bewegung, Coitus, instrumentelle Eingriffe sind die häufigsten Ursachen.

7. Die meisten Erkrankungen an Epididymitis gonorrhoica fallen in die 2.—5. Woche des akuten, resp. subakuten Trippers.

# Der lokale Einfluß erhöhter Muskelfunktion auf die anormale Ernährung der Haut.[1]

Von

Dr. **Jacob Halpern,**

Vorstand der poliklinischen Abteilung für Hautkranke im St. Rochus-Spital in Warschau.

Der günstige Einfluß der Muskelfunktion auf den Organismus ist ein doppelter: erstens der wohlbekannte allgemeine, zweitens der lokale. Der allgemeine, wie ich es an einer anderen Stelle[2]) gezeigt habe, ist die Folge des günstigen Einflusses dieser Funktion auf die Endigungen der sensiblen Nerven in den Muskeln und der reflektorischen Verbreitung dieses Einflusses auf die Nerven verschiedener Organe. Es ist dies einer der vielen Einflüsse, welche als ein günstiger Einfluß der Funktion oder der Ernährung oder auch entsprechender äußeren Reize irgendwelchen Organs auf die Endigungen dessen sensiblen Nerven entstehen und sich mittelst dieser auf dem Wege des Nervensystems auf andere Organe, auf den ganzen Organismus übertragen und in den zentralen Nervenorganen als das sogenannte „allgemeine Gefühl" erscheinen, in den verschiedenen anderen Organen einen günstigen Einfluß auf

[1]) Nach einem Vortrage, gehalten in der Warschauer Gesellschaft der Ärzte am 7. Juni 1904.

[2]) Zur Entstehung der Krankheiten durch Reflexe. Wiener allgem. med. Ztg. 1891.

ihre lokale Innervation ausüben und sich vorallererst in erhöhter Ernährung kundgeben.

Der zweite Einfluß der Muskelfunktion ist der lokale. Er erscheint in der nächsten Nachbarschaft der funktionierenden Muskeln, unabhängig vom Einflusse auf das „allgemeine Gefühl," das heißt unabhängig vom Einflusse auf die zentralen Nervenorgane. In dieser Hinsicht ist folgender Fall von Hyperidrosis manuum beachtenswert.

Er betraf einen 18jährigen Mann, welcher schon seit einigen Jahren an der erwähnten Anomalie gelitten hatte. Er war bei dem Bauen eines Hauses beschäftigt und als er eines Tages auf Brettern ging, die schlecht auf den Balken gelegt waren, verlor er das Gleichgewicht, ergriff aber während des Fallens den Balken und blieb so einige Minuten hängen, die Gewalt der Muskeln aufs höchste anstrengend, bis man ihn aus der gefährlichen Lage rettete. Es war dies ein eretisches Individuum, was zugleich mit dem Schrecken und dem außerordentlich forzierten Spannen der Muskeln der Oberextremitäten zur Folge hatte, daß er eine lange Zeit nachher ein unüberwindliches, „nervöses" Bedürfnis der erhöhten Funktion der erwähnten Muskeln hatte. Diese erhöhte Funktion bestand darin, daß er die Oberextremitäten fast in allen Gelenken mit der größten Gewalt beugte und streckte, und, um diese größte Gewalt zu erzielen, drückte er die sich zusammenziehenden Muskeln und hinderte dieselben auf jede mögliche Weise sich zusammenzuziehen. Er war nicht froh über diese „schlechte," wie er sie nannte, Gewohnheit, aber nach Verlauf von einigen Monaten solchen Verfahrens bemerkte er, daß das Schwitzen der Hände vollkommen aufgehört hatte.

Dieser Fall erregte meine Aufmerksamkeit, und seit jener Zeit fing ich an bei der Behandlung der Hyperidrosis manuum die erhöhte Muskelfunktion der Oberextremitäten und besonders der Hände anzuwenden. Die vielfache Beobachtung überzeugte mich, daß diese erhöhte Funktion wirklich günstig auf das genannte Leiden wirkt. Es zeigte sich, daß nach mehreren mit entsprechenden Pausen verbundenen forzierten Bewegungen die Hände sehr oft eine bis zu den höchsten physiologischen Zahlen erhöhte Temperatur zeigten, wobei diese Erhöhung sich nicht durchaus unmittelbar nach den stattgefundenen Bewegungen äußerte, sondern gewöhnlich nach dem Essen, und diese Erhöhung der Temperatur wurde nicht vom Schwitzen der Hände, sondern von vollständigster Trockenheit derselben begleitet. Diese Erscheinung war bei den in Rede stehenden Kranken eine vollkommen ungewöhnliche.

Dieser günstige Einfluß der erhöhten Muskelfunktion auf die benachbarte Haut zeigte sich gleichfalls in vielen Fällen von anormaler sekretorischer Tätigkeit und bei Neigung zu Furunkelbildung. Außerdem zeigte sich ein günstiger Einfluß erhöhter Muskelfunktion auf einige temporäre Pigmentierungen der Haut. So z. B. bei syphilitischen Pigmentierungen an symmetrischen Körperteilen verschwanden die Pigmentierungen der einen Seite früher im Falle erhöhter Muskelfunktion derselben. Auch ist das Verhältnis zwischen erhöhter Funktion der Muskeln und dem Lupus der deckenden Haut erwähnenswert. Da es sich bekanntlich nicht selten trifft, daß der Lupus nach einigen Rezidiven auf viele Jahre, ja sogar auf immer verschwindet, nur Narben nach sich hinterlassend, so ist es schwer im Falle von solchem Verschwinden zu behaupten, es habe dies oder jenes Verfahren dieses Verschwinden verursacht, aber das Verhältnis zwischen der erhöhten Funktion der Muskeln und der Häufigkeit und Intensität der Rezidive des Lupus der benachbarten Haut machte auf mich nicht einmal den Eindruck des günstigen Einflusses der erwähnten Funktion auf den Verlauf des Lupus. — Auch auf die deckende gesunde Haut wirkt die erhöhte Muskelfunktion in auffallend günstiger Weise sowohl in hygienischer, als auch kosmetischer Beziehung.

Auf einige Erscheinungen des Einflusses erhöhter Funktion der Muskeln auf die benachbarten Organe richtete man schon längst die Aufmerksamkeit. So beobachtete man, daß unter Umständen, unter welchen die Hypertrophie der Atmungsmuskeln und des Herzens hervorgerufen werden, die Entwicklung der Lungentuberkulose verhindert wird. Dieser Tatsache widerspricht gar nicht das Zusammentreffen der erwähnten Krankheit mit einem Herzfehler oder mit Emphysem, denn erstens ist für die Entwicklung der Hypertrophie in einem entsprechenden Grade eine gewisse Kraft des Organs notwendig, und deshalb kann sich bei schwächlichen Personen ein Herzfehler oder Emphysem ohne genügende Hypertrophie entsprechender Muskeln entwickeln, zweitens siegen im Kampfe zwischen den Bedingungen der Lungentuberkulose nicht immer die ungünstigen.

Der erste Gedanke, den das erwähnte Verhältnis zwischen der Hypertrophie der genannten Muskeln und der Entwicklung der Lungentuberkulose aufdrängt, ist der, daß die erhöhte, zur Hypertrophie führende Funktion der Muskeln günstig auf die Ernährung der benachbarten Gewebe wirkt, denn nur die verbesserte Ernährung kann die Gewebe vorteilhafter gegen die schädlichen Bedingungen beeinflussen. Auf dieselbe Weise kann man durch den Einfluß auf die Ernährung, auf die Innervation und Zirkulation der Haut die günstigen Erscheinungen in den erwähnten Fällen bei der erhöhten Funktion der benachbarten Muskeln erklären.

Der Mechanismus dieser Wirkung der Funktion der Muskeln auf die Ernährung benachbarter Organe ist leicht zu erklären. In der erwähnten Publikation (Zur Entstehung der Krankheiten durch Reflexe) habe ich Beweise geliefert, daß die Funktion sowohl als die Ernährung eines jeden Organs in entsprechender Weise die Endigungen der sensiblen Nerven in diesen Organen reizen und daß sich diese lokale Reizung auf dem Wege des Nervensystems weiter verbreitet und entsprechende Folgen in den näheren und weiteren Organen hervorruft. Dementsprechend reizen die Vorgänge in den funktionierenden Muskeln und in den mit denselben mitarbeitenden Organen die in ihnen befindlichen sensiblen Nerven, und diese Reizung verbreitet sich unter anderem auch auf die Vasomotoren dieser Organe, wodurch eine reichlichere Blutzufuhr hervorgerufen und somit die Ernährung verbessert wird. Nach wiederholten solchen Hyperämien kommen dieselben immer leichter zu stande infolge des allgemeinen Gesetzes von der Verbreitung der Nerveneinflüsse, und so erscheint das Organ in besseren Verhältnissen der Ernährung auch dann, wenn der unmittelbare Einfluß seitens der erhöhten Muskelfunktion nicht vorhanden ist.

Was nun den Blutreichtum der Muskeln bei ihrer Funktion anbetrifft, ist der Mechanismus, nämlich der Reflex auf die Vasomotoren, leicht zu verstehen. Einer näheren Erklärung bedarf der Mechanismus dieses Blutreichtums in den den funktionierenden Muskeln benachbarten Geweben. In diesen letzteren ist der Mechanismus etwas kompliziert. Diese Gewebe

nehmen teils einen mechanischen Anteil an der Funktion der Muskeln, dieser Anteil bedingt eine mechanische Reizung der Gewebe resp. der in ihnen endigenden sensiblen Nerven; teils erscheint die durch die Muskeltätigkeit erhöhte Temperatur als ein erregendes, reizendes Moment für die benachbarten Gewebe, resp. ihrer sensiblen Nervenendigungen; außerdem spielt eine nicht unwichtige Rolle auch die Tatsache, daß bei der erhöhten Blutzufuhr zu den Muskeln, die benachbarten Gewebe die Möglichkeit haben, auch bei der schwächsten, nie ganz ausbleibenden Reizung ihrer sensiblen Nerven, eine leichte Blutzufuhr zu bekommen. Alle diese Momente erklären zur Genüge, warum bei der Funktion der Muskeln die benachbarten Gewebe reichlich Blut erhalten.

Daß die erhöhte Funktion der Muskeln wirklich einen so günstigen Einfluß auf die Blutzirkulation in der Haut ausübt, beweisen die oben erwähnten Veränderungen in der Pigmentierung der Haut. Wie ich schon an einer anderen Stelle[1]) gezeigt habe, wird der bekannte Zusammenhang zwischen den Hautpigmentierungen einerseits und den Alterationen im Nervensystem oder Reizzuständen in der Haut andererseits dadurch bedingt, daß es sich dabei um eine anormale Blut- und Säftezirkulation handelt, und diese begünstigt offenbar (höchstwahrscheinlich durch die Verlangsamung des Stromes) die spontanen Bewegungen der Chromatophoren, diese Bewegungen aber sind die unmittelbare Ursache der Bildung des Pigmentes in den Chromatophoren, was schon daraus erhellt, daß die Quantität des Pigmentes in den Chromatophoren konstant der Zahl und Größe deren Ausläufer entspricht, welche bei reichlichem Pigmentgehalt kolossale Dimensionen erreichen und im Gegenteil bei spärlichem Pigmentgehalt kaum entwickelt sind.

Was nun das oben erwähnte beschleunigtere Verschwinden der syphilitischen Pigmentierungen unter dem Einflusse erhöhter Funktion benachbarter Muskeln betrifft, so zeigt dies offenbar darauf hin, daß diese Funktion eine regelmäßigere, schnellere lokale Zirkulation der Säfte bedingt, denn nur bei solchen Be-

[1]) Über einige Indikationen zur Erneuerung der antisyphilitischen Behandlung. Arch. f. Derm. u. Syph. 1901.

dingungen vermindern sich die spontanen Bewegungen der Chromatophoren und dementsprechend auch die Quantität des in ihnen sich bildenden Pigmentes, was schließlich das Vermindern des Pigmentgehaltes in der Epidermis zur Folge hat.

Auf solche Weise haben wir in der Muskelfunktion ein wichtiges Agens, welches auf die Erhöhung der lokalen Blutzufuhr Einfluß hat; dieses Agens ist um so wichtiger, als es nicht mit den schädlichen Bedingungen verbunden ist, welche bei der Tätigkeit äußerer Agentia gewöhnlich vorhanden sind.

Offenbar ist anzunehmen, daß die erhöhte Funktion der Muskeln einen günstigen Einfluß nicht nur auf die Ernährung der benachbarten Haut, sondern auch auf andere benachbarte Organe ausüben kann.

# Bericht über die Leistungen

auf dem

## Gebiete der Dermatologie und Syphilis.

# Bericht

## über die Verhandlungen des VIII. Kongresses der Deutschen dermatologischen Gesellschaft in Sarajevo

vom 21.—23. September 1903.

---

### I. Sitzung.

**Montag, den 21. September 1903 im Festsaale des Regierungspalais.**

Am Präsidententische: Der Geschäftsleiter des Kongresses Sanitätsrat Dr. Glück, der Präsident der Deutschen dermatologischen Gesellschaft Prof. Pick und der Generalsekretär derselben Geh. Medizinalrat Prof. Neisser.

1. **Sanitätsrat Glück** eröffnet die Versammlung mit folgenden Worten:

„Hochansehnliche Versammlung!

Während des VI. Kongresses in Straßburg ist im Kreise der Mitglieder der Deutschen dermatologischen Gesellschaft der Gedanke aufgetaucht, gelegentlich eines der folgenden Kongresse in Wien oder Budapest einen Ausflug nach Sarajevo zu unternehmen. Dank der Initiative unseres hochverehrten Präsidenten und dem zustimmenden Votum einer sehr großen Anzahl der Mitglieder ist aus dem Ausfluge ein Kongreß geworden.

Es ist das erste Mal, daß sich die Deutsche dermatologische Gesellschaft außerhalb einer Universitätsstadt vereinigt und ferne von einer dermatologischen Universitätsklinik zu tagen beabsichtigt. Es ist dies ein Versuch, der hoffentlich günstig ausfallen wird. Daß aber bei diesem Versuche die Wahl gerade auf Sarajevo fiel, ist wohl hauptsächlich dem Umstande zuzuschreiben, daß unser so schönes, der modernen Kultur neu eröffnetes Land auf jeden Naturforscher eine große Anziehungskraft auszuüben vermag, und daß besonders der Dermatologe hier manches finden kann, was für ihn als Fachmann ein hervorragendes Interesse beansprucht.

Die Richtigkeit dieser Annahme wird durch die überaus zahlreiche Anwesenheit hervorragender Männer der Wissenschaft zu unserer Freude bestätigt.

Das Lokalkomitee war bestrebt, alles aufzubieten, um den verehrten Teilnehmern den Aufenthalt im Lande so angenehm und lehrreich

als möglich zu gestalten; ich wünsche nur von Herzen, daß dieses Bestreben auch tatsächlich realisiert werde.

Indem ich nun die hochansehnliche Versammlung als Geschäftsleiter des Kongresses namens des Lokalkomitees herzlichst begrüße und mich aufrichtig freue, so viele hervorragende Vertreter unseres Faches hier vereinigt zu sehen, erkläre ich den VIII. Kongreß der Deutschen dermatologischen Gesellschaft für eröffnet und bitte den Herrn Professor Pick als Präsidenten unserer Gesellschaft den Vorsitz übernehmen zu wollen."

Prof. Pick übernimmt das Präsidium und erteilt das Wort dem Vertreter der Landesregierung

**Regierungsrat Kobler.** „Im Auftrage und namens der Landesregierung als der obersten Sanitätsbehörde des Landes habe ich die Ehre, die hochansehnliche Versammlung auf das Wärmste zu begrüßen.

Obwohl die nächste Aufgabe Ihres Kongresses die wissenschaftliche Forschung und die wissenschaftliche Diskussion ist, so nimmt doch die Sanitätsverwaltung als die auf das Staatsleben angewandte medizinische Praxis das lebhafteste Interesse an den Ergebnissen Ihrer Beratungen, weil jede zielbewußte Sanitätspflege darauf ausgehen muß, die Resultate der medizinischen Wissenschaft stetig für das öffentliche Wohl zu verwerten und nutzbar zu machen. Gerade Ihre Disziplin und deren Vertreter verdienen überdies bei uns den herzlichsten Willkomm, weil die Dermatologie in unseren Ländern seit dem Bestehen der österreichisch-ungarischen Verwaltung bahnbrechend für die Popularisierung der modernen Heilkunde gewirkt hat.

Zunächst waren es hierzulande die Krankheiten konstitutioneller Natur, welche sich so oft an der Haut manifestieren, welche den ersten Antrieb zur rationellen systematischen Behandlung gegeben haben. Die bosnischen Bezirksspitäler, einzig in ihrer Art und Muster in ihrer humanitären Tendenz, sind zunächst als Syphilisspitäler kreiert worden und aus solchen wurden sodann die Anstalten für die Behandlung aller übrigen Krankheiten. Noch jetzt ist ein großer und wichtiger Teil der Tätigkeit unserer ärztlichen Organe der Bekämpfung der Hautleiden und Verhinderung ihrer Propagation gewidmet. Begreiflich daher, daß alle unsere Ärzte, die der Dienst freiließ, herbeiströmten, um von den illustren Vertretern der Dermatologie und Syphilidologie, zweier so wichtiger medizinischer Disziplinen, neue Anregungen und Belehrungen zu empfangen. Daß wir alle in unseren Hoffnungen und Erwartungen nicht getäuscht werden, dafür bürgt der Verlauf Ihrer bisherigen Kongresse, das reiche Programm, welches Sie für die hiesige Versammlung in Aussicht genommen haben und der Ruf und die Bedeutung der Vortragenden und übrigen Teilnehmer.

Für das Gebotene hoffen wir indessen auch Ihnen einiges bieten zu können. Sie werden sehen, daß in einem erst jüngst der europäischen Kultur übergebenen Terrain in ruhiger und vorsichtiger, aber

energischer Weise, Vorurteile bekämpft, die Sanitätspflege auf rationeller Basis organisiert wurde und daß keine Errungenschaft der modernen Wissenschaft unseren Bestrebungen ferne geblieben ist.

Mit enormer Teilnahme und freudigem Interesse begrüße ich daher, im Namen der Landesregierung, der Sanitätsverwaltung und damit auch der Ärzte unseres Landes die Deutsche dermatologische Gesellschaft und wünsche Ihren Arbeiten Erfolg und Ihnen, meine Herren, das Gefühl voller Befriedigung."

**Nezir Eff. Skalić**, Bürgermeister der Landeshauptstadt Sarajevo. „Hochgelehrte Herren! So oft auswärtige gelehrte Gesellschaften unsere wohl alte, an kulturellen Errungenschaften jedoch noch sehr junge Stadt besuchen, erfüllt uns dies mit großer Freude. Auch in Ihrem Besuche sehen wir ein Zeichen dessen, daß unser Vaterland und unsere Hauptstadt heute zu den Heimstätten der Kultur gezählt werden. Besonders erfreut uns der gegenwärtige Kongreß, denn Sie, meine Herren, werden sich davon überzeugen können, daß unsere Stadt in sanitärer Beziehung nicht zurückgeblieben ist, sie hat eine Wasserleitung, eine moderne Kanalisation und zahlreiche sonstige Institutionen der modernen Gesundheitspflege geschaffen. Von Ihnen werden wir so vieles noch lernen können und Ihre Verhandlungen deshalb mit großem Interesse verfolgen. Ich begrüße Sie im Namen der Landeshauptstadt."

**Dr. Rakovac** (Agram). Als Präsident der kroatisch-slavonischen Gesellschaft der Ärzte in Agram gereicht es mir zur angenehmen Pflicht und zur größten Freude, im schönen Sarajevo, der Perle Bosniens, den hier tagenden VIII. Kongreß der Deutschen dermatologischen Gesellschaft als nächster Nachbar herzlichst zu begrüßen. Indem ich sowohl der hohen Landesregierung als auch der löblichen Stadtvertretung für den uns Kongreßmitgliedern mit wahrhaft brüderlicher Gastfreundschaft bereiteten glänzenden und dabei gemütlichen Empfang ergebenst danke, wünsche ich dem Kongresse zu seiner Tagung den besten Erfolg!

**Primarius Dr. Preindlsberger** (Sarajevo) begrüßte als Mitglied der französischen Gesellschaft für Urologie in Paris die Versammlung im Namen der Gesellschaft und verliest ein diesbezügliches Schreiben des Generalsekretärs Herrn Dr. E. Desnos.

**Prof. Petersen** (St. Petersburg) begrüßt in russischer Sprache die Festversammlung und schließt seine Begrüßungsrede in deutschen Worten.

**Der Präsident, Prof. Pick**, hebt unter Hinweis auf die gehaltenen Reden hervor, daß der Beschluß, den VIII. Kongreß der Gesellschaft in Sarajevo abzuhalten, sich als ein äußerst glücklicher erwiesen habe, denn nächst der Tatsache, daß die Mitglieder ein ethnographisch höchst interessantes Land kennen lernen, werden sie in die Lage kommen, auch dermatologisch Vieles zu erfahren. Mit warmen Worten gedenkt der Redner des Geschäftsleiters des Kongresses Dr. Glück, der sich durch umsichtige Vorbereitung der Versammlung große Verdienste erworben habe, sowie des äußerst emsigen Lokalkomitees, der Regierung und ihres anwesenden Vertreters des Herrn Regierungsrates Dr. Kobler, welche die Zwecke

der Versammlung in der zuvorkommendsten Weise fördern, dankt dem Bürgermeister und der Hauptstadt für den herzlichen Empfang und den Herren, welche die Versammlung im Namen ihrer Nation begrüßten, für diese Zuvorkommenheit. Die Deutsche Dermatologische Gesellschaft sehe die Mitarbeiterschaft anderer Nationen bei Erfüllung ihrer wissenschaftlichen Aufgaben und Forschungen sehr gerne und sei hiefür besonders dankbar.

Über Antrag des Vorsitzenden werden zu Ehrenpräsidenten der Versammlung gewählt die Herren: Havas, Neisser, Petersen, Veiel, Wolff, Ehrmann, Mraček, Róna, Kobler, Wodyński, Rakovac und Jovanović-Batut.

Hierauf trat eine viertelstündige Pause ein, nach deren Ablauf die wissenschaftlichen Vorträge folgten.

2. **Kobler** (Sarajevo): Die Impfung in Bosnien und der Herzegowina und deren Einfluß auf das Vorkommen der Blattern. Eine Darstellung der Erfolge der Impfung in einem größeren Gebiete erscheint um so wertvoller, als sich kaum je irgendwo und irgendwann Gelegenheit geboten hat, in einem europäischen, von der Impfung bisher völlig freigebliebenen Lande eine systematische Durchimpfung innerhalb knapp eines Dezenniums vorzunehmen und so ein Experiment im großen durchzuführen. Dieses Experiment erschien um so bedeutungsvoller, als Bosnien und die Herzegowina vor der Okkupation durch Österreich-Ungarn in hohem Grade mit Blattern verseucht waren.

Jeder Einheimische hatte in der Jugend geblattert, der größte Teil der Erblindungen, Verlust des Gehöres sind auf überstandene Blattern zurückzuführen. Die Bevölkerung betrachtete die Seuche als eine gewöhnliche Erscheinung unter der Jugend, ja sogar als eine unausweichliche Kinderkrankheit. Mit der energischen Inangriffnahme der Impfung verlor die Seuche sehr bald ihren epidemischen Charakter und gerade als die Bevölkerung durchgeimpft war, kamen die Pocken in Bosnien und der Herzegowina zum völligen Erlöschen, wodurch der Wert des Impfschutzes in schlagender Weise seine Bestätigung fand. Seit dem Jahre 1882 begannen die regelmäßigen Nachweisungen über den Stand der Blattern, in den Jahren 1888, 1889 erreichte die Zahl der Blatternfälle eine Höhe von 14.177, resp. 13.540, im Jahre 1889 blieben nur 4 Bezirke blatternfrei. Langsam beginnen die Impfungen unter Verwendung humanisierter Lymphe und von Arm zu Arm, jedoch konnte sich das Impfwesen in den ersten Jahren nur mühselig, schrittweise durchringen. Hemmend wirkte die zu geringe Anzahl der Ärzte, der Fatalismus, die Indolenz der Bevölkerung, die direkte Abneigung der Mohammedaner gegen die Impfung. Doch im Laufe der Jahre stieg das Vertrauen der Bevölkerung zum Impfschutze, so daß von Jahr zu Jahr die Zahl der Impflinge stieg. Im Jahre 1887 faßte die Landesregierung den Entschluß, das ganze Land in Zwischenräumen von je 2 Jahren durchimpfen zu lassen. In den Jahren von 1883—1898 wurden 772.691 Personen geimpft, also wohl

beinahe die gesamte jugendliche Generation, die Zahl der jährlich Geimpften betrug zirka 55.000, welche Ziffer der durchschnittlichen Geburtenanzahl entspricht. Der Erfolg der systematischen Durchimpfung ist auch ein entsprechender. Seit der 2. Hälfte 1891 wurden nur ganz kleine epidemische Herde beobachtet, und im Jahre 1892 erlosch die Krankheit vollständig. Später flackerten die Blattern an einzelnen Orten wieder in vereinzelten Fällen auf, das Jahr 1895 blieb jedoch blatternfrei.

Nach dem Jahre 1895 fanden sich die spärlichen Blatternfälle nur in den Grenzgebieten, die Erkrankungen können daher mit vollem Rechte als Einschleppungen aus den Nachbarländern bezeichnet werden, wie die Türkei, Montenegro, wo beständig die Blattern wüten. Auch die aus Galizien und Russisch-Polen eingewanderten Kolonisten entbehrten der Schutzimpfung und bildeten eine neue Quelle der Ansteckung. In den letzten Jahren und selbst im Vorjahre kamen wiederum Blatternherde zum Vorschein, jedoch betrafen diese fast ausschließlich die mohammedanische, weibliche Bevölkerung, denn diese entzog sich zum Teil der Schutzimpfung. Diesem Übelstande wurde die Anstellung weiblicher Amtsärzte abzuhelfen gesucht. Nachdem nun die Einschleppungen von Erkrankungen in den letzten Jahren gezeigt haben, daß die im 2—3jährigen impffreien Zwischenraume geborenen Kinder eine Gefahr für das Aufflacken der Blattern bedeuten, ordnete die Landesregierung die alljährliche Impfung im ganzen Lande an.

3. **Glück** (Sarajevo). Über die Bekämpfung der Volkssyphilis in Bosnien und der Herzegowina. Die Syphilis in Bosnien und der Herzegowina ist eine Volkskrankheit, die hauptsächlich durch den Familien- und Nachbarverkehr propagiert wird; aus diesem Grunde müssen im Kampfe gegen diese, andere Maßregeln, als nur die Regelung der Prostitution allein in Anwendung gebracht werden. Die Hauptaufgabe bei der Bekämpfung der Syphilis ist die sachgemäße, antiluetische Behandlung der größtmöglichen Anzahl Luetischer. Die Syphilis nimmt dort einen epidemischen resp. einen endemischen Charakter an, wo die Außerachtlassung der ärztlichen Behandlung, teils aus Unkenntnis der Krankheit, teils aus Indolenz an der Tagesordnung zu finden ist. Die Unkenntnis der Verbreitungsweisen, die mangelnde körperliche Reinlichkeit, der Fatalismus sind Hauptmomente für das unbehinderte Fortwuchern der Krankheit.

Der Zeitpunkt, zu welchem die Syphilis nach Bosnien eingeschleppt wurde, läßt sich nicht mit Sicherheit feststellen; jedoch scheint dieselbe nicht einer Quelle zu entspringen, sondern zu verschiedenen Zeiten an verschiedene Orte importiert worden zu sein. In ausgedehnterem Maße scheint sie erst gegen Ende des 18. Jahrhunderts aufgetreten zu sein. Der Franziskanermönch Jukić berichtet, daß sie um das Jahr 1780 zum ersten Male von den Osmanen nach Bosnien eingeschleppt wurde, ebenso glaubt das Volk, daß dieselbe von den Truppen des Sultans nach Bosnien importiert wurde, nur bezüglich des Zeitpunktes, wann dieses geschah, variieren nach den verschiedenen Herden im Lande die Angaben. Auf den Zusammenhang zwischen der Invasion der türkischen Truppen

und dem Auftreten der Syphilis in Bosnien deutet der Umstand, daß die Benennung derselben türkischen Ursprunges ist. Aus dem türkischen Worte Frengi bastalük oder Frengi illeti wurde Frenga oder Frenjak gebildet. Die einzelnen Herde im Lande sind verschiedenen Alters und beweisen die zu verschiedenen Zeiten erfolgte Einschleppung.

In den Jahren 1880 und 1881 gelangten die ersten Nachrichten über das gehäufte Auftreten der Krankheit zur behördlichen Kenntnis, doch die Unbotmäßigkeit und das Mißtrauen der Bevölkerung verhinderten jedwede Eindämmung der Krankheit. Vor der Okkupation lagen die sanitären Verhältnisse sehr in argem. Um nun das Mißtrauen der Bevölkerung gegen die Ärzte zu brechen, mußte langsam, ja schrittweise vorgegangen werden; von Jahr zu Jahr wurden die ärztlichen Stellen vermehrt und Spitäler in größeren Städten errichtet. Bis zum Jahre 1889 wurden 11 Spitäler begründet. Allmählich begann die einheimische Stadtbevölkerung, und erst später die Landbevölkerung in diesen Hilfe zu suchen. Im Jahre 1890 stellte der vom gemeinsamen Finanzministerium berufene Prof. Neumann auf Bekämpfung der Syphilis hinzielende Anträge. Derselbe wollte in den Hauptorten jener Bezirke, die am meisten heimgesucht waren, Syphilisbaracken einrichten. Doch eine von der Landesregierung einberufene Enquete beschloß, statt der Syphilisbaracken den Bau sogenannter Bezirksspitäler zu empfehlen, in denen die Bevölkerung in allen ihren Leiden und nicht nur gegen die Syphilis ganz unentgeltliche, sachgemäße Behandlung finden könnte, dadurch wurde diesen neu zu errichtenden Anstalten das Odium der Spezialität und der Charakter eines Provisoriums benommen. Nach Annahme dieses Vorschlages wurde der Bau von 4 derartigen Spitälern genehmigt. Im Jahre 1891 wurden 3, 1891 das 4., in den folgenden noch 5 weitere solche Anstalten eröffnet. Ein weiterer gewaltiger Fortschritt geschah im Jahre 1894 mit der Eröffnung des bosn.-herzegowinischen Landesspitales in Sarajevo, welches den Kranken alle Mittel und Kurbehelfe der modernen medizinischen Wissenschaft zu bieten und überdies ein Zentrum medizinischer Forschung am Balkan zu bilden, bestrebt ist. An dieser Anstalt befaßt sich eine selbständige, große dermatologische Abteilung mit der Behandlung der Luetiker.

Mit den 10 von der Regierung erbauten und 15 von Gemeinden errichteten, vom Landesärar subventionierten Spitälern stehen Ambulatorien mit unentgeltlicher Ordination in Verbindung. In den Ambulatorien der Bezirksspitäler erhält sogar jeder Kranke ganz kostenlos die notwendigen Medikamente, ebenso ist die Behandlung der einheimischen Patienten in den Bezirksspitälern ganz unentgeltlich. Im Landesspital und in den Gemeindespitälern trägt das Landesärar die Verpflegskosten für mittellose einheimische Syphilitiker.

Ein wesentlicher Fortschritt in der Ausgestaltung der sanitären Einrichtungen des Landes und ein bedeutender Behelf im Kampfe gegen die Syphilis bildete die Errichtung sogenannter Gemeindeambulatorien, die unter der Leitung der Bezirks-, bzw. Gemeindeärzte stehen. Diese

wurden in jenen Bezirken errichtet, wo keine Spitäler vorhanden sind, und zwar zu dem Behufe, um der Bevölkerung unentgeltliche ärztliche Behandlung zu teil werden zu lassen. Bis Ende 1902 wurden 42 derartige Anstalten eröffnet. Die Kosten der Errichtung und der Erhaltung dieser Ambulatorien tragen die Gemeinden, doch stellt die Landesregierung kostenlos die Medikamente zur Behandlung der Syphiliskranken bei.

Hand in Hand mit der Errichtung von Spitälern und Ambulatorien wurde jährlich die Anzahl der Ärzte vermehrt, bei deren Anstellung auf die fachliche Qualifikation großes Gewicht gelegt, namentlich auf deren Ausbildung in Syphilis Rücksicht genommen, und schließlich wurden 4 weibliche Ärzte zur Behandlung der islamitischen Frauen im Landesdienste angestellt.

Die Ärzte sind verpflichtet, genaue Aufzeichnungen über die Anzahl der Erkrankungen in ihren Bezirken an die oberste Sanitätsbehörde in viertel- und ganzjährigen Berichten zu leiten, damit die Landesregierung in die Lage versetzt ist, einen immer klareren Einblick in die Morbiditätsverhältnisse der Bevölkerung in den einzelnen Bezirken zu erlangen und um die Syphilisbewegung kontrollieren zu können.

Seit dem Jahre 1885 sind die Amtsärzte gelegentlich ihrer Dienstreisen verpflichtet, dem Gesundheitszustande der Schuljugend ihre volle Aufmerksamkeit zu widmen, syphiliskranke Schulkinder vom Schulunterrichte auszuschließen und deren Behandlung zu veranlassen. Anlaß zu dieser Verordnung bildete das Vorkommen von Syphiliserkrankungen unter Kindern einer Schule.

Trotzdem die Prostitution mit der Volkssyphilis in keinem ursächlichen Zusammenhange steht, wurde dieselbe doch mit Rücksicht auf die Bevölkerung der größeren Städte einer Regelung unterzogen, man entschied sich für die Duldung derselben und reglementierte dieselbe im Sinne der Kasernierung, sowie der sanitäts- und sittenpolizeilichen Überwachung.

Es unterliegt keinem Zweifel, daß in den letzten Jahren mehrere kleine Syphilisherde vernichtet wurden, daß der früher überaus stark verbreitete Tertiarismus seltener, und daß die Bevölkerung an eine sachverständige Behandlung gewohnt wurde, Resultate, die mit Rücksicht auf die Verbreitungsweise und den Verlauf der Volkssyphilis beachtenswert sind.

Nach 3 Richtungen hin muß ferner das Streben bei der Bekämpfung der Syphilis als Volkskrankheit in Bosnien gerichtet sein, erstens das Tempo in der Tilgung derselben zu beschleunigen, zweitens der weiteren Ausbreitung vorzubeugen und schließlich die Indolenz gewisser Bevölkerungskreise endgültig zu überwinden.

Das passive Verhalten eines Teiles der Kranken bringt es bei den schlechten hygienischen Verhältnissen mit, daß einzelne Herde stets wachsen und im Verborgenen um sich greifen. Eine der wichtigsten Grundbedingungen für den Erfolg im Kampfe gegen die Syphilis ist die tunlichste Verbreitung des Wissens über die Kenntnis der Infektions-

weisen, der Erscheinungen, der Gefahren und der Heilbarkeit dieser Krankheit in den weitesten Kreisen der Bevölkerung. Die Verhältnisse im Lande sind noch nicht derart gestaltet, daß die Begründung einer Gesellschaft zur Bekämpfung der Geschlechtskrankheiten erfolgreich wirken könnte; die notwendigen Maßnahmen müssen daher von autoritativer Seite angeordnet werden. Die Regierung beabsichtigt nun, die Aufgabe einer solchen Gesellschaft zu übernehmen und durch sachkundige, systematische, beharrliche Belehrung in Wort und Schrift den Kampf gegen die Syphilis aufzunehmen. Die Intelligenz der Bevölkerung, wie die Lehrer, Geistlichen aller Konfessionen, Kadis etc., soll genau aufgeklärt werden, durch eine populäre Abhandlung das Notwendigste von der Syphilis etc. erfahren; überdies sollen die Amtsärzte in Lesevereinen oder anderwärts populäre Vorträge über diesen Gegenstand abhalten.

Weiters beabsichtigt die Regierung, um den Stand der Krankheit gründlich erheben, die verborgensten Syphilisherde zu Tage fördern und tunlichst alle Infizierten der ärztlichen Behandlung zuführen zu können, eine genaue systematische Durchforschung aller jener Landesteile, in denen die Syphilis in gehäufter Anzahl vorkommt, vornehmen zu lassen. Es sollen Ärzte an voraus periodisch festgesetzten und der Bevölkerung rechtzeitig bekannt gegebenen Tagen in bestimmte, leicht zugängliche Sammelorte gesendet werden. Nach der vorausgegangenen, allgemeinen Orientierung über die Verbreitung der Syphilis in einem bestimmten Gebiete sollen die entsendeten Ärzte weiters nach und nach und in einer gewissen Reihenfolge alle Bewohner in ihren Häusern untersuchen, die Behandlung der Kranken einleiten und sowohl diesen, als ihren gesunden Hausgenossen die notwendige Belehrung in eingehendster Weise erteilen.

Schließlich sollen alle Behandelten, über die genaue Aufzeichnungen seitens der Ärzte zu führen sein werden, von diesen durch mehrere Jahre in Evidenz gehalten werden.

4. **Pick** (Prag). Über die modernen Ziele und Erfolge der Therapie auf dem Gebiete der Haut und Geschlechtskrankheiten. Professor Pick knüpft an den Vortrag des berühmten Pariser Dermatologen Professor Hardy (Paris) auf dem zweiten internationalen Dermatologenkongreß in Wien, 1892, an. Hardy hatte als größte Errungenschaft der gesamten Medizin fin de siècle, die auf Basis der bakteriologischen Forschungen erzielten großartigen Erfolge der Chirurgie und der chirurgischen Technik bezeichnet, auf welcher Basis auch die Dermatologie ihre größten Erfolge errungen habe.

Kaum mehr als ein Dezennium, sagt Professor Pick, sei verflossen, und doch habe sich in dieser Zeit eine gewaltige Wandlung vollzogen. Zwar nicht die Ziele, wohl aber die modernen Methoden zur Erreichung des höchsten Zieles der Medizin, den Kranken Heilung zu verschaffen, haben große Änderungen erfahren.

Redner bespricht sodann die großen Erfolge, welche durch die Entdeckungen und Fortschritte auf dem Gebiete der Chemie erreicht

wurden, durch welche dem Bestreben des Arztes, die Krankheiten tuto, cito et jucunde zu heilen, außerordentlicher Vorschub geleistet werde. Indem der Redner in die Details eingeht, weist er darauf hin, daß es der Klinik kaum möglich sei, den Anforderungen, die an sie zur Prüfung der sich immer mehr häufenden Mittel gestellt sind, zu genügen, und bezeichnet es als dringend notwendig, mit der größten Skepsis und gewissenhaftesten Kritik vorzugehen.

Die größte Wandlung in der Therapie habe sich aber in der Erweiterung und Vervollkommnung der physikalischen Behandlung der Krankheiten vollzogen, in welche er auch die Serumtherapie einbeziehe.

Professor Pick geht nun in eine detaillierte Besprechung der physikalischen Behandlungsmethoden (der mechanischen, elektrischen, Röntgen-, Finsenbehandlung u. s. w.) ein, um mit dem Satze zu schließen, daß **die Therapie** nicht bloß auf dem Gebiete der Dermatologie, sondern auf allen Gebieten der Medizin **im Zeichen der physikalischen Behandlung stehe.**

---

## II. Sitzung.

Dienstag, den 22. September 1903 im bosn.-herz. Landesspital.

5. **Glück** (Sarajevo): Zur Kenntnis der klinischen Eigentümlichkeiten der sogenannten endemischen Syphilis. Die sogenannte endemische Syphilis unterscheidet sich in Bezug auf ihre Wesenheit gar nicht und in Bezug auf die klinischen Erscheinungen nur wenig von der nichtendemischen, ihre Eigentümlichkeiten treten erst dann zu Tage, wenn man eine große Anzahl von Kranken zu beobachten Gelegenheit hat. Zunächst bietet die Infections-, resp. Verbreitungsweise der endemischen gegenüber der nichtendemischen bedeutende Unterschiede dar. — Letztere wird bekanntlich in der überwiegendsten Mehrzahl der Fälle, die erstere jedoch nur verhältnismäßig selten im geschlechtlichen Verkehr erworben und propagiert. — Die Mundschleimhaut scheint die häufigste Eingangspforte zu sein.

Um nicht ausschließlich auf Grund persönlicher Erfahrungen die Darlegungen zu basiren, hat sich Glück jüngst an die Kollegen im Lande mittelst Fragebogens um einige Auskünfte über ihre Syphiliswahrnehmungen in den letzten fünf Jahren gewendet und hat auch eine Reihe wertvoller und interessanter Aufschlüsse erhalten. Unter anderen äußeren sich die Ärzte auch über die Häufigkeit der zur Beobachtung gelangenden Primäraffekte. Die bezüglichen Antworten aus den Gebieten, wo die endemische Syphilis ohne bemerkenswertere Beimengung der venerischen vorkommt, sind geradezu auffallend. Im Bezirke Cazin z. B. wurden vom 1. Jänner 1898 bis Ende 1902 dreitausendachthunderteinunddreißig Syphilitische behandelt, hievon waren im ganzen 11, also nicht volle 0·3%, mit Primäraffekten behaftet. — Im Bezirke Fojnica wurde im gleichen Zeitraume unter 1520 Syphilitikern nicht ein einziger Fall von Initial-

sklerose konstatiert. Im Bezirke Visoko wurden bei 1938 Lueskranken im ganzen 6, d. i. 0·3% Primärsklerosen gesehen. Fast ebensowenig derartige Erscheinungen, denn kaum 8, respektive 0·4% auf 1857 Syphiliskranke im Bezirke Srebenica und gleichfalls 8, beziehungsweise 0·7% auf 1029 Patienten wurden im Bezirke Travnik beobachtet.

Da nun bei der überwiegenden Anzahl der einheimischen Syphilitiker, u. zw. selbst bei denjenigen, die mit ganz rezenten Erscheinungen behaftet sind, weder am Genitale und dessen Umgebung noch überhaupt am ganzen Körper deutliche Spuren der Primäraffekte gefunden werden können und da ferner gewöhnlich nicht die inguinalen, sondern die Unterkiefer- beziehungsweise Hals- und Nackendrüsen am stärksten geschwellt erscheinen, so muß angenommen werden, daß der Initialaffekt an der Mund-, beziehungsweise Rachenschleimhaut seinen Sitz hatte. Diese Annahme wird noch durch die Beobachtung gestützt, wonach der syphilitische Initialaffekt tatsächlich an den erwähnten Partien, besonders bei Kindern, verhältnismäßig noch am häufigsten gefunden wird. Von 35 Sklerosen, welche bei 169 rezent syphilitischen Kindern bis zum 14. Lebensjahr bisher im Landesspitale beobachtet wurden, saßen 22 an der Mund-, bezw. Rachenschleimhaut.

Bedeutend häufiger, wiewohl noch immer nicht so oft wie anderwärts, wird der Primäraffekt hierzulande dort gesehen, wo neben Kranken mit endemischer Syphilis auch solche behandelt werden, die sich ihr Leiden auf venerischem Wege zugezogen haben. So wurden z. B. in der Stadt Bihač bei 417 Luetikern 20 Mal, d. i. in fast 4·8% und in Bjelina bei 261 Patienten 19 Mal, d. i. bei 7% Primäraffekte konstatiert. Auch das Spitalsmaterial ist ein gemischtes und es wurden in 9 Jahren bei 3478 Luetikern 290, also bei über 8% Kranken Initialsklerosen beobachtet.

Es wird wohl kaum jemandem beifallen, aus der Tatsache, daß bei der endemischen Syphilis Primäraffekte so selten gefunden werden, den Schluß zu ziehen, daß dieselbe ohne diese Veränderung als sogenannte Syphilis d'emblée beginnt.

Da der syphilitische Primäraffekt und zwar auch der extragenitale gewöhnlich keine besonderen Beschwerden verursacht und derselbe von der einheimischen Bevölkerung in seiner nosologischen Bedeutung verkannt wird, so wird er von seinen Trägern als eine unbedeutende Läsion nicht beachtet. Da nun ferner bekanntlich Primäraffekte an den Schleimhäuten sehr häufig schon nach wenigen Wochen spurlos verschwinden und die Kranken im besten Falle erst dann den Arzt aufsuchen, wenn wuchernde Kondylome, schwere Heiserkeit, nächtliche Knochenschmerzen oder andere auffällige Erscheinungen empfindliche Beschwerden verursachen, so ist es leicht begreiflich, daß man nur selten in die Gelegenheit kommt, die Initialaffekte zu diagnostizieren, bezw. ihren früheren Sitz mit Sicherheit nachzuweisen.

Fast ebenso selten wie die Initialsklerose werden die ersten von den Kranken wohl meist übersehenen Phasen der sekundären Lues ärztlicherseits beobachtet. Bei der einheimischen Bevölkerung beginnt jede

Krankheit erst mit dem Auftreten des Schmerzes oder dem Vorhandensein einer anhaltenden empfindlichen Beschwerlichkeit. Insolange derartige Erscheinungen fehlen, betrachten sich die Leute als gesund. Da nun derartige auffällige Symptome bei der Syphilis gewöhnlich erst nach mehreren Monaten ihres Bestandes auftreten und da ferner die Kranken, selbst in dem Falle, wenn ihnen die Natur ihres Leidens bekannt ist, sich zunächst sehr häufig mit Hausmitteln zu behandeln versuchen und erst, wenn diese versagen, sich an den Arzt wenden, so ist es leicht begreiflich, daß meist nur Kranke mit schwereren Erscheinungen und in einem verhältnismäßig späten Stadium zur Behandlung kommen.

Makulöse und maculo-papulöse Syphilide z. B. werden bei mit endemischer Syphilis behafteten Personen nur sehr selten beobachtet, häufig hingegen die schwereren Formen der syphilitischen Hautausschläge, wie z. B. papulo-pustulöse, pustulöse, ulzeröse und orbikuläre Syphilide, Lichen syphiliticus wie nicht minder ganz polymorphe Exantheme in den verschiedensten Stadien der Entwicklung bezw. der Rückbildung. Bemerkenswert ist ferner die große Zahl, die Ausdehnung und der nicht selten absonderliche Sitz der oft hochgradig gewucherten oder geschwürigen Kondylome. Ein gutes Drittel der rezenten Syphilitiker ist heiser und bietet demgemäß die verschiedensten Larynxveränderungen dar. Nächtliche Knochenschmerzen und periostale Entzündungen der Tibien sind gleichfalls nicht selten.

Wenn man nun auch nicht oft in die Lage kommt, den ganzen Verlauf der Krankheit zu beobachten, so kann man dennoch aus dem Umstande, daß man verhältnismäßig häufig Patienten zu Gesichte bekommt, welche mit verschiedenen Ausschlägen des sekundären Stadiums behaftet sind oder Erscheinungen dieses und des tertiären Stadiums gleichzeitig darbieten, schließen, daß die endemische Syphilis vielfach schneller verläuft als die nicht endemische. Glück verfügt über eine im Laufe der Jahre recht beträchtlich gewordene Anzahl von Beobachtungen, in denen die Kranken schon innerhalb des ersten Krankheitsjahres tertiär geworden sind.

Doch nicht allein das frühzeitige Auftreten, sondern auch die große Häufigkeit des Tertiarismus gehören zu den Eigentümlichkeiten der endemischen Lues.

Hier einige Belege aus der Praxis der Ärzte im Lande zur Erhärtung dieser Tatsache. Vom 1. Jänner 1898 bis Ende 1902 wurden behandelt in

| | Syphilitische | Hievon waren tertiär | Somit |
|---|---|---|---|
| Banjaluka . . . . . | 487 | 209 | 67% |
| Cazin . . . . . | 3831 | 2246 | 58% |
| Dervent . . . . . | 457 | 131 | 39% |
| Maglaj . . . . . | 822 | 352 | 42% |
| Kladanj . . . . . | 802 | 302 | 37% |

| | | | |
|---|---|---|---|
| Srebrenica . . . . . | 1857 | 922 | 49% |
| Travnik . . . . . | 1029 | 269 | 26% |
| Tuzla . . . . . | 1274 | 205 | 16% |
| Vareš . . . . . | 967 | 246 | 25% |
| Visoko . . . . . | 1938 | 504 | 26% |
| Višegrad . . . . . | 689 | 303 | 43% |
| Zvornik . . . . . | 910 | 251 | 27% |

In den zwölf angeführten Bezirken schwankt somit die Häufigkeit der zur Beobachtung gelangten Tertiär-Syphilitischen zwischen 16% (Travnik) und 67% (Banjaluka). Die im Laufe von 9 Jahren im Landesspitale gesammelten Erfahrungen ergeben, daß von 3478 Luetikern 787, d. i. rund 23% mit Tertiarismus behaftet waren.

Einen noch besseren Einblick in die Häufigkeit der tertiären Syphilis erhält man, wenn das Frequenzverhältnis der sekundären zur tertiären Lues in Betracht gezogen wird.

Auf 100 Fälle sekundärer Syphilis entfielen in den Jahren 1898 bis 1902 in den Bezirken

| | | |
|---|---|---|
| Banjaluka . . . . . | 233 | tertiäre |
| Cazin . . . . . | 142 | „ |
| Dervent . . . . . | 59 | „ |
| Maglaj . . . . . | 76 | „ |
| Kladanj . . . . . | 65 | „ |
| Srebrenica . . . . . | 100 | „ |
| Travnik . . . . . | 37 | „ |
| Tuzla . . . . . | 68 | „ |
| Vareš . . . . . | 84 | „ |
| Visoko . . . . . | 35 | „ |
| Višegrad . . . . . | 79 | „ |
| Zvornik . . . . . | 38 | „ |

Aus diesen Zahlen ist wohl zur Genüge zu entnehmen, daß in Bosnien der Tertiarismus in einigen Bezirken in exorbitanter Höhe zur Beobachtung gelangt und daß er weiters in Bosnien überall da, wo die Syphilis überhaupt gehäufter vorkommt, bedeutend stärker vertreten erscheint als in Ländern, wo die Krankheit nicht den Charakter einer Endemie hat.

Das Material des Landesspitales ergibt die geringste Verhältnisziffer, denn es entfallen in diesem auf 100 rezent Syphilitische nicht ganz 33 Tardive; immerhin übersteigt auch diese Zahl in sehr erheblichem Grade die Höhe der in Westeuropa zur Beobachtung gelangenden tertiären Fälle.

Wie erklärt sich nun die Tatsache, daß so viele mit Tertiarismus behaftete Kranke in ärztliche Behandlung gelangten, wohingegen von den sekundären Fällen nur ein Bruchteil ärztliche Hilfe aufsucht?

Wie bereits erwähnt, nimmt das Landvolk erst dann ärztliche Hilfe in Anspruch, wenn es hiezu durch ganz besondere Beschwerden gezwungen ist. Da nun der Tertiarismus in Bosnien hauptsächlich unter destruktiven Veränderungen der Haut, der Schleimhäute, der Nasen- und Rachengebilde, der Zunge, des Kehlkopfes und des Knochensystems verläuft, welche nicht nur sehr beschwerlich sind, sondern auch bedeutende Entstellungen und Verkrüppelungen zur Folge haben, und da ferner die Volksheilmittel dem Tertiarismus gegenüber ganz machtlos sind, so ist es begreiflich, daß hauptsächlich derartige Kranke zu den „studierten" Ärzten kommen.

Bei der großen Frequenz des zur Beobachtung gelangenden Tertiarismus ist es nun natürlich, daß die bosnischen Ärzte gründliche Kenner desselben geworden sind. Ihre Beobachtungen haben daher einen besonderen Wert und verdienen entsprechend beachtet zu werden. So häufig nun von tertiär-syphilitischen Veränderungen der äußeren Körperdecke, der ersten Verdauungs- und Atmungswege sowie des Knochensystems gesprochen wird, so selten werden tertiär-syphilitische Veränderungen der inneren Organe und des Nervensystems erwähnt. Da diese Fragen von anderen Herren eingehender besprochen werden, so möge hier nur konstatiert sein, daß die Seltenheit tertiär-syphilitischer Affektionen der Eingeweide und des Nervensystems mit zu den Charakteren der endemischen Syphilis gehören.

Die wiederholt ventilierte Frage, ob die Häufigkeit des Tertiarismus von einer entsprechenden merkuriellen Behandlung der Kranken im rezenten Stadium abhängt, scheint auf Grund der von mehreren Kollegen im Lande gelieferten Daten, wie nicht minder der eigenen Beobachtung im bejahenden Sinne beantwortet werden zu können.

So wurden von 2995 in Bihać, Bugojno, Gradačac, Jajce, Kladanj, Ključ und Dl. Tuzla in den letzten fünf Jahren im rezenten Stadium behandelten Kranken im ganzen 64, d. i. kaum etwas über 2% tertiär. Ein gleiches Resultat hat auch Glück erhalten, denn es sind von 2377 der im Landesspitale im Laufe von 9 Jahren mit rezenter Lues in Behandlung gestandenen im ganzen 50, d. i. 2·1% tertiär geworden.

Diese Zahlen bilden wohl an und für sich aus verschiedenen Gründen noch keinen mathematischen Beweis dafür, daß die merkurielle Behandlung des rezenten Stadiums tatsächlich das Auftreten des Tertiarismus, wenn nicht in allen, so doch in den meisten Fällen verhütet; aber man kann aus denselben bei dem Umstande, als der Tertiarismus in Bosnien sonst so häufig und vielfach schon frühzeitig zur Beobachtung gelangt, mit großer Wahrscheinlichkeit schließen, daß die rechtzeitig mit Quecksilber behandelten Syphilisfälle unvergleichlich seltener tertiär werden, als dies sonst der Fall wäre.

Da die endemische Syphilis eine ausgesprochene Familienkrankheit ist, so ist es nur natürlich, daß von ihr auch Kinder in großer Anzahl heimgesucht werden. Die in dieser Richtung verwertbaren Zahlen aus 10

Bezirken haben ergeben, daß durchschnittlich 18% der beobachteten Luetiker nicht über 14 Jahre alt waren.

Hier die bezüglichen Einzelndaten:

| Bezirksort: | Zahl der Luetiker | Hievon bis 14 J. alt | In % |
|---|---|---|---|
| Brčka | 403 | 53 | 13 |
| Cazin | 3.831 | 541 | 14 |
| Bugojno | 909 | 211 | 22 |
| Fojnica | 1.520 | 220 | 14 |
| Kladanj | 802 | 108 | 13 |
| Maglaj | 821 | 164 | 19 |
| Srebrenica | 1.857 | 278 | 14 |
| Vareš | 965 | 146 | 15 |
| Visoko | 1.938 | 470 | 24 |
| Zvornik | 831 | 118 | 14 |
| Summe | 13.877 | 2499 | 18 |

Glücks eigenes Beobachtungsmaterial ist in dieser Richtung weniger gut verwertbar, weil es nicht nur die endemische, sondern auch die venerische Syphilis umfaßt. Immerhin fanden sich unter 3478 Syphiliskranken 214, somit rund 6%, welche nicht über 14 Jahre alt waren.

Von den 2499 Kindern waren 50 mit kongenitaler Syphilis behaftet, d. i. 2%, beziehungsweise nicht ganz 0·4% sämtlicher dort beobachteter Luetiker.

Bei der großen Anzahl der Syphiliskranken ist es kaum anzunehmen, daß diese so außerordentlich geringen Zahlen der tatsächliche Ausdruck des Vorkommens der kongenitalen Syphilis sein könnten; daß sie aber in Bosnien wirklich nur selten zur ärztlichen Beobachtung gelangt, ist eine bereits wiederholt konstatierte Tatsache. Schon der Umstand allein, daß verhältnismäßig häufig jugendliche Individuen mit schwerem Tertiarismus gesehen werden, von denen ein Bruchteil sicher mit hereditärer Syphilis behaftet ist, deutet darauf hin, daß die kongenitale Lues häufiger sein muß, als dies auf Grund der Zahlen anzunehmen ist.

Da die kongenitale Syphilis die Anzahl der Totgeburten bedeutend erhöhen soll, so müßten dieselben bei uns in Anbetracht der großen Syphilisfrequenz häufiger sein als sie tatsächlich sind. In Bosnien und der Herzegowina entfallen, wie die statistischen Erhebungen nachgewiesen haben, kaum 2·4% Totgeborene auf 1000 Lebendgeborene, also eine Zahl, die die Norm keinesfalls überschreitet.

Das verhältnismäßig seltenere Vorkommen der kongenitalen Lues dürfte sich zum Teile wenigstens durch den Umstand erklären lassen, daß die Syphilis der Eheleute meist schon älteren Datums und daher nicht mehr hereditär übertragbar sei.

Schließlich sei erwähnt, daß in Gebieten, wo die Syphilis endemisch vorkommt, nicht nur Kinder, sondern auch Personen höheren Alters, die anderwärts gewöhnlich schon von der Syphilisinfektion verschont sind,

sich verhältnismäßig häufig infizieren und daß die Krankheit bei diesen im allgemeinen schwerer verläuft.

Diese Erörterungen illustriert Glück durch die Vorführung zahlreicher einheimischer Luetiker:

1. Als erste Gruppe wurden 4 Fälle von gruppierten papulo-pustulösen Exanthemen mit dem Übergange ins lichenoide Stadium vorgeführt, bei 2 derselben ist die Haut des ganzen Stammes und der Extremitäten dicht mit Lichenefloreszenzen besetzt; daneben zeigen die Kranken, wie dies in Bosnien stets der Fall ist, breite wuchernde Kondylome mit geschwürigem Zerfalle im Munde, Rachen, sowie am Genitale und After.

2. Zum Punkte Tertiarismus demonstrierte Glück 5 Fälle von tertiärer Syphilis, bei 2 derselben ausgedehnte serpigino-ulzeröse Syphilide an der Haut des Stammes und der Extrem., bei dem einen begannen die Geschwüre an der Nackenhaargrenze und nahmen den ganzen Rücken ein und reichten bis zu den oberen Dritteln der Oberschenkel, der zweite wieder zeigte ausgedehnte Infiltrate und Ulzerationen an der ganzen l. oberen Extrem. Der 3. Fall bot eine vorgeschrittene Destruktion der Nase, des Gaumens und narbige Veränderungen der Mundschleimhaut dar, durch die ein Ankylostoma cicatriceum bedingt ist, 2 weitere vorgestellte Fälle zeigten ausgedehnten Zerfall und Verbildung der Rachengebilde.

3. Als Krankheitsbilder von mutmaßlicher Lues hereditaria tarda stellt Glück 2 Individuen im Alter von 12 und 17 Jahren vor. Der eine zeigt neben Verdickungen an den Röhrenknochen ausgedehnte Narbenbildungen in der Rachenhöhle mit Defekt der Gaumenbögen und Uvula, sowie hochgradige narbige Destruktion des Larynx. Die Atmung ist stertorös. Bei dem zweiten Individuum, einem 12jährigen Knaben, zeigen sich massige, schmerzhafte Auftreibungen der Röhrenknochen. Röntgenphotographien zeigen deutlich die Affektion der Knochen.

4. Schließlich stellt der Vortragende 6 Kinder im Alter von 1 bis 12 Jahren mit den verschiedensten Stadien rezenter Syphilis vor und weist auf das vornehmliche Befallensein des Mundes und regionären Drüsen (Unterkieferwinkeldrüsen) hin.

6. **Kötschet** (Sarajevo). Die progressive Paralyse und die Syphilis mit Berücksichtigung der diesbezüglichen Verhältnisse in Bosnien und der Herzegowina. Bezüglich der Syphilis als ätiologischem Faktor der Paralyse lassen die in neuerer Zeit ermittelten hohen Zahlen der Infektionen, die dem Ausbruche der Krankheit vorangegangen waren, es mehr als wahrscheinlich erscheinen, daß zwischen beiden Affektionen enge Beziehungen bestehen müssen, wenn auch in einem großen Bruchteile die Syphilis ätiologisch nicht erwiesen wird, so bei Hirschl in 19%. Trotzdem hält dieser die Paralyse für eine Spätform der Syphilis, Möbius für eine metasyphilitische Erkrankung, Fournier zählt sie zu den parasyphilitischen Krankheiten und Strümpell glaubt an das Entstehen durch syphilitische Toxine. Die auf statistischem Wege gewonnene Erkenntnis, daß die Syphilis die Grundbedingung für das Entstehen der Paralyse bilde, lehrt nichts über

die wahren Beziehungen beider Erkrankungen. Alle Versuche, klinisch oder anatomisch den Causalnexus festzustellen, sind gescheitert. Jedoch aus dem Mißerfolge der antiluetischen Therapie, sowie aus dem Mangel des spezifischen Charakters der anatomischen Befunde darf absolut kein Schluß gegen die Syphilisätiologie gezogen werden. Bezüglich der Einflußnahme der Heredität und des Alkoholmißbrauches sei auf die hohen Ziffern verwiesen, die doch in ätiologischer Beziehung ebenfalls Beachtung verdienen.

Eines der hauptsächlichsten Argumente der Vertreter der absoluten Syphilisätiologie ist auch die angebliche geographische Kongruenz der Paralyse mit derjenigen der Syphilis. Dies ist jedoch auch nicht zutreffend, da bei vielen Völkern, namentlich den des Orientes, die Syphilis häufig, die Paralyse selten ist.

Glück hat 1896 über das seltene Vorkommen der Tabes und Paralyse in dem von der Syphilis so stark durchseuchten Bosnien berichtet, ebenso Bermann 1901. In der Irrenbeobachtungsstation des Landes kamen in den letzten 9 Jahren 4 sichere Fälle von Paralyse auf 614 einheimische Geisteskranke zur Beobachtung, unter den 202 fremden Fällen wurde jedoch die Paralyse 19 Mal beobachtet. Bei einer Nachfrage bei den Bezirksärzten des Landes wurden 7 Fälle erhoben, in 2 Fällen ging Syphilis, mit Sicherheit festgestellt, voraus. Bei den genannten 4 Fällen der Irrenbeobachtungsstation wurde bei je einem Syphilis und Potus, Syphilis und Trauma, starke erbliche Belastung und Potus, und beim letzten mäßige erbliche Belastung und Potus sicher festgestellt. Es waren ein Bauer, ein Wirt, ein Kaufmann und ein Beamter. Diese feststehende Tatsache, daß häufige Syphilis nicht überall häufiges Auftreten der Paralyse bedingt, berechtigt zu dem Schlusse, daß die Psychose doch häufiger angetroffen werden müßte, wenn sie wirklich eine Spätform der Lues, eine direkte Lokalisation der Infektion im Gehirne wäre.

Frühzeitig wurde die Vermutung ausgesprochen, daß psychische Faktoren eine große Rolle in der Paralysisätiologie spielen. Bei der Gegenüberstellung der Ergebnisse der Paralyseforschung bei den Völkern Europas zu den in der Kultur zurückgebliebenen Völkern des Balkans kann man vorläufig den Schluß ziehen, daß sicherlich neben der Syphilis noch andere Momente, welche eben in den paralysearmen Ländern fehlen, oder keine genügende In- und Extensität gewonnen haben, mitspielen müssen. Trotzdem die Syphilis ein Gemeingut der ganzen Menschheit geworden, die Paralyse jedoch ganze Länder verschont hat, müssen die anderen auslösenden Gelegenheitsursachen wohl in den Erscheinungen zu suchen sein, welche durch die hier und dort so verschiedenen Lebensverhältnisse bedingt werden. In Bosnien ist im großen und ganzen mit Rücksicht auf die zahlreiche Syphilis, Tuberkulose, Alkoholismus, Epilepsie, Idiotie, Hysterie etc. kein ungünstiger Boden für Entwicklung von Psychosen aller Art.

Und doch ist die Paralyse, ebenso wie die Tabes in Bosnien selten. Der Kampf ums Dasein, wie in allen paralysearmen Ländern, ist viel

leichter, wenig körperliche und geistige Überanstrengung findet statt, die körperlichen Bedürfnisse sind geringer, ebenso wie die geistigen. Kurz der Fatalismus des Türken macht sich allenthalben geltend und diese fatalistische Lebensanschauung überging auch auf den christlichen Teil der Bevölkerung.

Mit dem Schlagworte Syphilis allein wird die verwickelte Frage der Ätiologie nicht gelöst werden; die Behauptung Greidenbergs, jede Nation hat ihre eigene Ätiologie der Paralyse, welche auf andere nicht anwendbar ist, ist in höchstem Grade beachtenswert.

Auf Grund des bisher Erforschten und der in diesen Ländern gemachten Erfahrungen scheinen folgende Schlußfolgerungen berechtigt:

1. Die Syphilis spielt in der Ätiologie der Paralyse eine bedeutende Rolle.

2. Welcher Natur dieselbe ist, wurde bisher nicht festgestellt.

3. Eine Mitwirkung mehrerer Faktoren läßt sich noch nicht von der Hand weisen, ob hiebei vorausgegangene Syphilis ein unbedingtes Postulat bildet, muß dahingestellt bleiben.

4. Unter den Momenten, welchen eine auslösende Wirkung zuerkannt wird, müssen die psychischen Ursachen vielleicht in erster Reihe genannt werden.

7. **Hödlmoser** (Sarajevo). Über Tabes und Syphilis. Seitdem Fournier und Erb die Lehre von dem Zusammenhange zwischen Syphilis und Tabes begründet und besonders letzterer in einer Reihe von Publikationen ausgebaut haben, verging kein Jahr, in welchem nicht eine Reihe von Autoren über diese Frage sich äußerten, und von ihnen die meisten im Sinne der Fournier-Erbschen Lehre. Vortragender muß selbstverständlich in diesem Vortrage darauf verzichten, auch nur annähernd die über das Thema erschienenen Arbeiten anzuführen und möchte sich auf den Hinweis beschränken, daß auch nach den Statistiken von v. Leyden und dessen Schülern, welche die Hauptgegner der erwähnten Lehre sind, doch in einem Perzentsatze von 80 bis 35% bei Tabikern Lues in der Anamnese nachweisbar ist.

Ebensowenig kann sich der Vortragende bei diesem Anlasse in eine Besprechung der für und gegen die Tabes-Syphilis-Theorie ins Feld geführten Argumente einlassen und betont nur, daß auch von den ausgesprochenen Anhängern der Lehre eine sichere Definition des Zusammenhanges nicht gegeben werden kann.

Es sind vornehmlich zwei Gruppen solcher Erklärungsmöglichkeiten, die eine, welche in der überstandenen Syphilis bloß ein prädisponierendes Moment für das Entstehen der Tabes erblickt, die andere, welche die Tabes als eine spezifisch-luetische Erkrankung ansieht.

Dem Vortragenden steht es gleichfalls außer Zweifel, daß ein Zusammenhang zwischen Syphilis und Tabes besteht, wenn es ihm auch wahrscheinlicher vorkommt, daß die Syphilis nur ein exquisit prädisponierendes Moment bilde, als daß sie direkt als eine spezifische Erkrankung anzusehen wäre.

Die Ansicht von Möbius dagegen, daß die Syphilis die ausschließliche Ursache der Tabes bilde, erscheint dem Vortragenden unhaltbar. Denn zweifellos gebe es eine Reihe anderer prädisponierender Momente, welche entweder allein oder aber im Vereine mit überstandener Lues die Entstehung der Tabes begünstigen können. Zu diesen Ursachen gehören Erkältung, geistige und körperliche Überanstrengung, Ausschweifungen aller Art etc.

Von einem solchen Standpunkte aus, glaubt nun der Vortragende, müsse man auch das zweifellos relativ seltene Vorkommen der Tabes in einer Reihe von Ländern, in welchen die Syphilis sehr verbreitet sei, auffassen. Verfasser zitiert eine Reihe von Arbeiten aus tropischen und subtropischen Ländern, aus welchen dieses Verhalten hervorgeht, so die Arbeiten von v. Düring, Scheube u. a. Speziell über Bosnien und die Herzegowina sind über dieses Thema Arbeiten von Glück und Bermann erschienen. Auch der Vortragende konnte während seiner fast zweijährigen Tätigkeit im Lande dieselbe Beobachtung machen. Und ebenso sprechen für diese relative Seltenheit der Tabes im syphilisreichen Bosnien die Erfahrungen einer Reihe von im Lande praktizierenden Ärzten, sowie die Zahlen, welche während des neunjährigen Bestandes des bosn.-herz. Landesspitales ermittelt wurden.

Der Vortragende sieht die Ursache für dieses relativ seltene Vorkommen der Tabes in dem Umstande, daß Bosnien und die Herzegowina Länder sind, welche sich erst in kultureller Entwicklung befinden, daß also das geistige Leben der einheimischen Bewohner dieser Länder sich vorläufig noch innerhalb sehr enger Grenzen bewege, und daher eines der Hauptmomente für die Entstehung der Tabes, geistige Überanstrengung, wegfalle. Überdies sei in diesen Ländern, besonders bei der mohammedanischen Bevölkerung der Alkoholismus sehr wenig verbreitet und sei durch frühzeitiges Heiraten das Geschlechtsleben ein geregeltes.

Wenn also auch die Lues sehr intensiv und in sehr schweren Formen verbreitet sei, so fallen doch, wie eben erwähnt, eine Reihe von unterstützenden Momenten weg, welche zum Entstehen der Tabes führen. Als einen Beweis gegen den Zusammenhang von Tabes und Syphilis lasse sich aber diese Seltenheit der Tabes um so weniger auffassen, als ja auch anderweitige sicher luetische Nervenkrankheiten relativ selten zur Beobachtung kommen.

Am Schlusse wirft der Autor noch die Frage auf, ob nicht vielleicht die ja bisher im Lande meistenteils unvollkommene Behandlung der Syphilis mit Quecksilber ein Präservativ gegen die Entstehung der Tabes gebildet habe, da ja mehrere Autoren in dem Einflusse des Quecksilbers ein die Entwicklung der Tabes begünstigendes Moment erblicken. Der Vortragende glaubt jedoch diesen Zusammenhang nicht annehmen zu dürfen, und führt diesbezüglich namentlich die Arbeit von Cohn an.

8. **Wodyński** (Sarajevo): Über Sektionsbefunde bei Luetischen. Der Umstand, daß die Syphilis in Bosnien eine endemische Krankheit ist, ließe erwarten, daß bei den Obduktionen, die während 9

Jahre im Landesspitale in Sarajevo gemacht wurden und deren Zahl gegenwärtig 2500 beträgt, die viscerale Syphilis ziemlich häufig zur Beobachtung kommen sollte. Dieses ist jedoch nicht der Fall. Die Hälfte der obduzierten Leichen gehörte der einheimischen Bevölkerung an, die andere Hälfte rekrutiert sich aus Leichen nach Bosnien Eingewanderter.

Bei den einheimischen Leichen wurde in 15 Fällen viscerale Syphilis gefunden, davon entfallen 12 Fälle auf Erwachsene und nur 3 Fälle auf neugeborene Kinder, welch letztere Zeichen der hereditären Syphilis dargeboten haben. Die 12 Fälle visceraler Syphilis Erwachsener betreffen in der Mehrzahl die oberen Luftwege, den Rachen, den Kehlkopf und die Luftröhre — es waren diese teils sehr schwere ulzeröse Zerstörungen des weichen Gaumens, des Rachen und Kehlkopfinnern, oder Narben nach solchen. Unter diesen führten derartige Erkrankungen sogar unmittelbar zum Tode, durch akutes Larynxödem und Erstickung. In 2 anderen Fällen führten solche Erkrankungen des Larynx mittelbar den Tod herbei, und zwar infolge putrider Bronchopneumonie, die übrigen 4 Fälle der Rachen- und Kehlkopfsyphilis waren zufällige Nebenbefunde, welche mit der Todesursache in keinerlei Verbindung gebracht werden konnten. Interessant war dabei ein ausgeheilter Fall von Larynx und Trachealsyphilis. Weiters fanden sich in 4 Fällen syphilitische Veränderungen der Leber, in Form der Gummata syphilitica oder Narben nach solchen, welche zu mehr oder minder ausgesprochenem Hepar lobatum führten In 2 von diesen Fällen, welche nur Nebenbefunde bei Obduktionen bildeten, zeigten gleichzeitig die Lungen circumscripte, harte, interstitielle Entzündungsherde, welche mit Recht auf syphilitische Ursachen zurückgeführt wurden.

Die Fälle visceraler Syphilis, 3 Kinder betreffend, zeigten die bekannten Veränderungen in der Ossifikationsgrenze der langen Knochen und in Form der sogenannten Gummata miliaria in der Leber. In einem Falle fand sich überdies die Lunge als Sitz syphilitischer Veränderungen, in Form der sogenannten Pneumonia alba.

Bei der Obduktion der Leichen Eingewanderter kam viscerale Syphilis in 18 Fällen zur Beobachtung, und zwar vorwiegend bei Leichen neugeborener Kinder, und zwar in 14 Fällen, während die übrigen vier Fälle Erwachsene betraf. Die Häufigkeit der visceralen Syphilis unter den Eingewanderten läßt sich durch den Umstand erklären, daß die Frauen Eingewanderter zahlreicher die geburtshilfliche Abteilung des Landesspitales aufsuchen, als die der Einheimischen. Auch bei diesen Leichen findet man die bekannten syphilitischen Veränderungen an den Knochen, der Leber. Bei den Erwachsenen waren in 3 Fällen Hepar lobatum und in 1 Falle Gummata syphilitica testis zu finden. Syphilitische Veränderungen an der Zunge, dem Magendarmtraktus oder den Nieren kamen nie zur Beobachtung.

**Diskussion**: Herr Neisser (Breslau) begrüßt die von Kollegen Glück mitgeteilten Zahlen über tertiäre Syphilis bei behandelten und nicht behandelten Patienten mit besonderer Freude. Sie beweisen nach

seiner Meinung sicher, daß die Hg-Behandlung praeventiv wirke, und daraus schließt er wieder auf die Notwendigkeit, durch wiederholte Hg-Kuren im Sinne der chronisch-intermittierenden Methode diese präventive Wirkung auszunützen.

Bezüglich der Tabes-Frage steht er auf demselben Standpunkt wie Hödlmoser, d. h. er hält die Syphilis nur für ein disponierendes Moment. — Er bespricht sodann die Möglichkeit eines besonderen Syphilisvirus, das gerade Tabes erzeuge, eine Möglichkeit, die durch die Häufigkeit von Tabes-Fällen nahegelegt werde, welche aus derselben Quelle ihre Syphilis akquiriert hatten.

Den Zusammenhang von Tabes und vorausgegangener Hg-Behandlung anzunehmen, dafür liegt auch nach seinen Beobachtungen kein Anlaß vor.

In der Frage der Syphilis hereditaria tarda schließt er sich Glück vollständig an. Wenn er auch theoretisch die Möglichkeit einer solchen Form zugebe, so sei sie doch bisher kaum sicher bewiesen.

Herr v. Marschalko (Klausenburg): Syphilisfälle, wie sie Glück vorstellte, gehören bei uns in Kolozsvar gar nicht zu den Seltenheiten; sie rekrutieren sich fast ausschließlich aus jenem Teile der rumänischen Bevölkerung der benachbarten Komitate, welcher unter sehr dürftigen Verhältnissen in den schwer zugänglichen Hochgebirgsdörfern lebt. Besonders seit Erlaß des neuen Krankengesetzes, demzufolge der staatliche Krankenverpflegungsfond die Spitalskosten der Venerischen trägt, haben sich auf dessen Klinik diese „endemischen" Syphilisfälle sehr stark vermehrt. — In einer Reihe von mitgebrachten stereoskopischen Bildern zeigt M. die schweren Formen der ungenügend behandelten Syphilisfälle in Siebenbürgen; je intensiver sich die Hg-Behandlung daselbst gestaltet, desto mehr nimmt die Zahl dieser schweren tertiären Formen ab. Deshalb hofft M., daß bei der weiteren Tätigkeit Glücks auch in Bosnien jene schweren Fälle bald zu den Seltenheiten gehören werden.

Herr Heller (Berlin): Hr. Wodyński hat in ca. 1% der Sektionsfälle von Einheimischen Syphilis anatomisch festgestellt, eine gewiß geringe Zahl; die entsprechenden Zahlen in den westeuropäischen Ländern sind aber auch nicht so hoch, wie man allgemein glaubt. H. hat für seine Arbeit über die glatte Atrophie des Zungengrundes etwa 12.000 Sektionsprotokolle des Virchowschen Institutes durchgesehen und in 2·5% der Fälle Lues anatomisch konstatiert gefunden.

H. fragt ferner nach der Häufigkeit der glatten Zungenatrophie als ein wichtiges postsyphilitisches Symptom, das bei der großen Anzahl tertiär Syphilitischer gerade in Bosnien häufig vorkommen müsse.

Herr Arning (Hamburg) fragt in Bezug auf die von Glück vorgezeigten Fälle von serpiginösen Syphiliden an, ob man nicht vielleicht bei der großen Verbreitung der Tuberkulose in Bosnien bei diesen Fällen an eine Mischinfektion denken könne. A. hat den Eindruck, als ob die vorgestellten Kranken schon ihrer äußeren Erscheinung nach neben ihrer Syphilis chronisch tuberkulös wären, und schlägt zur Aufklärung der Diagnose Tuberkulininjektionen vor.

Herr Harttung (Breslau) verfügt über einen Fall, der dem Lupus syphiliticus der Glutaeen, den Glück vorstellte, gleiche; die Affektion bestand 18 Jahre und habe den Eindruck einer Mischinfektion gemacht, reagierte jedoch nicht auf große Dosen Tuberkulin, auch histologisch war nichts von Tuberkulose zu finden.

Herr Neisser (Breslau) fragt die bosnischen Kollegen nach ihren Erfahrungen über die gegenseitige Beeinflussung von Tuberkulose und Syphilis; er selbst habe jedenfalls nie dabei eine schädigende Einwirkung der Hg-Behandlung gesehen.

Herr Petersen (Petersburg): Zur Bemerkung von Koll. Arning kann P. mitteilen, daß in Rußland die Spätform der Hautsyphilis häufig ist und zu wiederholten Malen hat derselbe dabei Tuberkulinreaktion erhalten; es handelte sich also dabei um Mischinfektion. In vielen Fällen nämlich, wo der größte Teil der Hautaffektionen unter spezifischer Behandlung rasch schwindet, bleiben Reste, die sich als Lupus erweisen.

Zur Tabesfrage möchte P. von den Neuropathologen gern erfahren, ob sie nicht auch beobachteten, daß man auch klinisch verschiedene Formen unterscheidet, von denen die einen syphilitischen Ursprungs sind, die anderen nicht.

Herr Winternitz (Prag) macht darauf aufmerksam, daß mehrere der von Glück vorgestellten Fälle mit lichenoidem Syphilide phtisischen Habitus zeigen (Magerkeit, gestreckter Verlauf der Schlüsselbeine) und gewinnt den Eindruck, daß die alte Anschauung von einer Koinzidenz von Lichen specificus mit Tuberkulose seiner Erfahrung nach sich vielfach bestätige. Er fragt, ob der relativen Häufigkeit derartiger lichenoider Luesexantheme eine gleiche Häufigkeit von Tuberkulose bei der bosn. Bevölkerung, resp. den vorgestellten Patienten entspreche.

Herr Glück hat keinen einzigen Fall von glatter Zungenatrophie gesehen. Einen Zusammenhang zwischen Lichen syphiliticus und Tuberkulose hat er nicht konstatieren können.

Herr Ehrmann (Wien) macht auf die Fälle aufmerksam, bei denen nach typischer Initialsklerose und Skleradenitis ein Exanthem ausbleibt und dann entweder tardive Formen oder Tabes erscheint. Bezüglich der Tuberkulösen glaubt er nicht, daß ihre Krankheit durch Merkurbehandlung verschlimmert werde; je in 1 Falle von Urogenitaltuberkulose sah er entschiedene Besserung, nachdem der Patient wegen frischer Lues eine Schmierkur durchgemacht hat.

Herr Mraček (Wien) spricht sich auf Grund einer nahezu dreißigjährigen Erfahrung für die energische antiluetische Kur bei tuberkulösen Syphilitikern aus, da er gesehen hat, daß die Heilung der Syphilis und die damit einhergehende Besserung des Allgemeinbefindens auch günstig den Verlauf der Tuberkulose beeinflußt hat.

Herr Winternitz: Bei mehreren Fällen von lichenoidem Luesexanthem war Tuberkulose vorhanden, bei 2 in den letzten Jahren gesehenen Fällen, Mutter und Tochter, war Tuberkulose nachgewiesen, bei der einen konnte sie am Seziertische nachgewiesen werden. Das Schwinden dieser Exantheme bedarf längerer Zeit, Quecksilber ist bei Verdacht bestehender Tuberkulose mit Vorsicht zu gebrauchen und hat Winternitz während der Schmierkur und offenbar durch dieselbe befördert bei einer Kranken mit okkulter Phthise Hämoptoe eintreten sehen Er will nicht etwa den Lichen specificus als Mischinfektion von Lues und Tuberkulose ansehen, sondern möchte nur hervorheben, daß die Cachexie der Kranken, welche eine Disposition für den Lichen specificus abgibt, häufig auf Tuberkulose beruhe.

Herr Kreibich (Graz) fragt an, ob wirklich — wie vielfach angenommen wird — die Lues in Bosnien einen schweren Verlauf nimmt oder ob die schweren Fälle auf äußere Momente, auf zu spät einsetzende oder fehlende Behandlung zurückzuführen sind.

Die vorgestellten Fälle von serpiginösem Syphilid waren wohl so charakteristisch, daß es nicht notwendig erscheint, den historischen Lupus syphiliticus anzunehmen. Eine seltene Erscheinung bot ein Fall insoferne, als das serpiginöse Syphilid unter einer keloidartigen Narbe abheilt.

Löwenbach (Wien) bestätigt die Angaben Ehrmanns von der unvollständigen Heilung mancher Produkte des Lichen syphil. durch merkurielle Allgemeinbehandlung. Erst energische innerliche Lebertran- oder Fersanmedikation brachte alle Effloreszenzen zum Schwinden. An der

Klinik Neumann wurden anderseits mehrere Fälle von Lichen syphiliticus mit Tuberkulin behandelt; es trat keine Reaktion ein. Dies spricht gegen die Ansicht, wonach jeder Lichen syphiliticus als Mischprodukt von Syphilis und Tuberkulose zu betrachten ist.

Herr Dreyer (Köln): Außer günstigen Erfahrungen der Merkurtherapie bei Kombination von Lues mit Tuberkulose sah D. bei einem jungen gutgenährten Mann, der über Husten klagte, aber physikalische Zeichen einer Lungenerkrankung nicht darbot, nach einigen Injektionen grauen Öls eine Hämoptoe auftreten; im jetzt untersuchten Sputum fanden sich reichlich Tuberkelbazillen.

Herr Weidenfeld (Wien) möchte mit Rücksicht auf einen von Glück vorgestellten Fall an Hödelmoser und Kötschet die Frage richten, ob die juvenile Form der Tabes und Paralyse hier nicht beobachtet wurde, da ihm dieser Fall eventuell als ein solcher imponieren würde. Ihm erscheine die Tatsache der juvenilen Form beider Erkrankungen mit Rücksicht auf die sichere Anamnese, sowie dem gleichzeitigen Zusammenfall tertiärer Erscheinungen als ein eklatanter Beweis des Einflusses der Syphilis zu sein, worauf Hirschl und Halban in Wien in neuerer Zeit hingewiesen haben.

Herr Glück: Die Syphilis ist hierzulande nicht bösartiger als anderwärts; sie verläuft zwar in vielen Fällen rascher, aber die Schwere des Einzelfalles ist mehr durch Mangel an entsprechender und rechtzeitiger Behandlung bedingt.

Herr Hödelmoser: Die Fälle von infantiler Tabes, die in letzter Zeit veröffentlicht wurden, sind zwar sehr auffallend, bilden jedoch keinen Beweis gegen die Annahme, daß die Lues bloß prädisponierend wirke, ebenso wenig seien die Fälle Engels beweisend. Es ist möglich, daß es verschiedene Arten von Tabes gibt — er findet es sehr wichtig, daß Neisser die antiluetische Therapie der Tabes neuerlich empfiehlt.

(Fortsetzung folgt.)

# Verhandlungen der Berliner Dermatologischen Gesellschaft.

Sitzung vom 20. Mai 1904.

Vorsitzender: Lesser. Schriftführer: Saalfeld.

---

1. **Richter** stellt einen 29jährigen Patienten mit ausgedehnter Ichthyosis vor, welcher bisher noch nicht behandelt worden war. Die Affektion soll sich nach einer Erkrankung an schwarzen Pocken entwickelt haben, was aber schon deshalb nicht richtig ist, da Narben nirgends sichtbar sind. Während der wärmeren Jahreszeit tritt bei dem Patienten eine wesentliche Besserung ein. Besonders stark ist die Affektion an den unteren Extremitäten und an den Streckseiten der Arme ausgeprägt.

2. **Rosenthal** stellt eine Patientin von 17 Jahren vor, welche an ihrer Krankheit bereits seit 9 Jahren leidet. In dieser Zeit sollen vielfach freie Intervalle gewesen sein. Die neuen Ausbrüche bestanden in ulzerösen Prozessen, welche mit oberflächlichen oder tiefen Narben abheilten. Die Patientin ist bereits vielfach behandelt worden. Soweit sich aus der angewendeten Therapie ersehen läßt, war stets die Diagnose auf Lues oder Tuberkulose gestellt worden. Als die Patientin zur Aufnahme kam, zeigte sich an den beiden Füßen und Armen eine große Anzahl von rötlich lividen Effloreszenzen von verschiedener Größe, die zum Teil mit großen dicken Borken besetzt waren. An anderen Stellen blätterte sich die Haut ab, so daß der Eindruck entstand, als ob vorher Blasen vorhanden gewesen sind. Eigentümlicherweise waren an den Händen die vorstehenden Enden der Gelenke befallen, was man am deutlichsten sehen konnte, wenn die Hand zur Faust zusammen geballt wurde. Vorher gemachte Tuberkulin-Einspritzungen haben eine Reaktion nicht ergeben. Neben diesen frischeren Stellen waren tiefbraune Pigmentationen sichtbar, welche auf einen ziemlich tiefgehenden Prozeß schließen ließen. An den Armen und auch an den Unterschenkeln bestehen zahlreiche, verschieden große, zum Teil keloidartige Narben; an der Innenfläche der Hände zeigten die Effloreszenzen einen strichförmigen Charakter. Am Körper selbst waren nur wenige Narben sichtbar, dagegen zeigten sich frische mit schwarzen Borken bedeckte Stellen an beiden Ohrmuscheln. Was besonders auffiel, war die eigentümliche Konfiguration des Ausschlages und der Pigmentation; sie waren teils strichförmig, teils spitz, teils rund, und zeigten ein Aussehen, welches die gewöhnlichen Dermatosen nicht darbieten. R. faßte die Affektion als eine multiple neurotische Hautgangrän artefizieller Natur auf. Um das Vertrauen der Patientin nicht zu verlieren, konnte die Untersuchung

nach dieser Richtung hin nur sehr vorsichtig vorgenommen werden. Unter Borvaseline und Okklusivverbänden mit Zinkpaste sind die Effloreszenzen innerhalb 14 Tagen fast vollständig abgeheilt und tiefe Pigmentationen sind an allen befallenen Stellen zurückgeblieben. Ein neuer Ausbruch ist in der Klinik nicht erfolgt. R. erfuhr, daß die Eltern Restaurateure sind und daß die Patientin selber häufig die Gefäße mit Zuckersäure reinigt. Möglicherweise sind die Artefakte durch immer wiederholte Anwendung dieser Säure entstanden. Sehr interessant ist, daß diese Neigung zu hysterischen Artefakten schon seit dem 9. Lebensjahre der Patientin besteht. Sonstige hysterische Erscheinungen sind nicht stark ausgeprägt, nur hat die Patientin, wie alle derartige Kranke, ein Vergnügen daran sich demonstrieren zu lassen.

Blaschko hat den Fall schon früher gesehen und ist erstaunt, innerhalb welcher kurzen Zeit sich die Tumoren zurückgebildet haben. B. bespricht die damals in Betracht kommende Diagnose und ist überzeugt, daß die Diagnose von R. zutrifft.

Lesser frägt, ob nicht die Möglichkeit eines Bromexanthems vorliegt.

Rosenthal erwidert, daß die Patientin, soviel er weiß, niemals Brom genommen hat; außerdem wäre es nicht gut denkbar, daß sich die Patientin 9 Jahre hindurch heimlich das Medikament immer wieder verschafft, um neue Ausbrüche zu erzielen.

3. **Lilienthal** stellt aus der Neumannschen Kinderpoliklinik einen 12jährigen Knaben vor, bei welchem sich zahlreiche Ansammlungen von Talgdrüsen in der Mund- und Lippenschleimhaut vorfinden. L. bespricht dabei eingehend die Literatur und die in Betracht kommenden differentialdiagnostischen Momente.

M. Marcuse hat während seiner Assistentenzeit an der Klinik von Prof. Jadassohn wiederholt diese Talgdrüsenaffektion gesehen. Interessant ist bei dem Kinde die leistenartige Anordnung der Effloreszenzen, während sich dieselben sonst mehr in traubenförmig angeordneten Gruppen vorfinden.

Lesser findet in dem vorgestellten Fall die Knötchen etwas größer als gewöhnlich; an und für sich gehört aber die Affektion nicht zu den Seltenheiten.

4. **Pinkus** stellt einen Patienten vor, welcher seit seiner frühesten Jugend an einer roten Nase leidet. Auf derselben haben sich kleine Knötchen gebildet, welche zuerst an eine Granulosis rubra nasi denken ließen. Bei genauerer Betrachtung zeigte sich aber, daß der Inhalt der kleinen Knötchen leicht bläulich durchschimmerte und daß die Affektion in die Gruppe der sekundär entstandenen Hydrocystome gehört.

5. **Mayer** stellt ein zwei Monate altes Kind vor, welches seit sechs Wochen an einem polymorphen Ausschlag leidet. Derselbe besteht zuerst aus kleinen roten Fleckchen, die sich nach kurzer Zeit derb anfühlen und zu serösen Transsudationen Veranlassung geben. Später kommt es zur Bildung von Krusten, unter denen sich ein oberflächliches Ulcus mit ziemlich scharfem Rand entwickelt. M. spricht die Affektion als Ectyma terebrans an. Bakteriologisch konnten nur Streptokokken und Staphylokokken nachgewiesen werden. Unter aseptischer Behandlung ist die Affektion zum großen Teil schon abgeheilt.

Lesser frägt, ob Rücken und Hinterkopf hauptsächlich befallen waren.

Mayer erwidert, daß Gesäß, Rücken, Hinter- und Vorderkopf die Affektion zeigten, während auf dem Bauch und der Brust nur zeitweise eine Pustel auftrat.

Lesser erinnert daran, daß das Krankheitsbild von Oskar Simon unter dem Namen Gangraena cachecticorum beschrieben worden ist. Ätiologisch treffen verschiedene Ursachen zusammen, wobei auch der Druck mit in Betracht zu ziehen ist, da hauptsächlich diejenigen Stellen, auf denen die Kinder liegen, befallen werden, so daß eine Art Druckbrand auf Grund einer konstitutionellen Ursache entsteht. Diarrhöen und erschöpfende Krankheiten spielen hierbei eine gewisse Rolle.

Mayer fügt hinzu, daß die Diarrhöen erst, während das Leiden schon bestand, aufgetreten sind und unter einfacher Behandlung wieder schwanden.

6. **Bruhns** demonstriert ein Lymphinjektions-Präparat der inneren Genitalien, speziell des Testis, der Epydidymis und der Prostata. Da die Lymphbahnen des gleichen Organs verschieden sind und auch die Injektionen ungleichmäßig ausfallen, so sind die Resultate, die man bei der Injektion gleicher Organe bei verschiedenen Individuen erhält, vollständig ungleich. Um einen bestimmten Typus zu finden, muß man eine große Anzahl von Präparaten herstellen. B. hat zu diesem Zweck ungefähr 30 Präparate angefertigt und die Resultate, welche Most in neuerer Zeit veröffentlicht hat, bestätigen und zum Teil erweitern können.

7. **Bruhns** demonstriert das mikroskopische Präparat eines präputialen Ganges, welcher mit Zylinderepithel ausgekleidet ist. In letzter Zeit hat er 3 Fälle von gonorrhoischer Erkrankung präputialer Gänge beobachtet. In einem Fall saß der Gang in der Raphe des Skrotum, in den beiden anderen Fällen bestanden zwei kleine Knötchen, die in der Mitte Öffnungen zeigten. Bei der Excision des ersten Falles ließ sich mikroskopisch Plattenepithel nachweisen, welches in den entfernteren Teilen in zylinderförmiges Epithel überging. Interessant ist, daß in diesem Falle nicht nur Schleimhautteile der Harnröhre, sondern auch eine versprengte Littrésche Drüse — so muß der mit Zylinderepithel ausgekleidete Teil aufgefaßt werden — zur Entstehung dieses Ganges geführt hatten.

Lesser macht auf die klinische Bedeutung dieser Gänge aufmerksam, welche zur Aufklärung einiger noch unklarer Punkte über die Inkubation und die Übertragung der Gonorrhoe beisteuern können.

8. **Diskussion** über den Vortrag des Herrn Heller zur glatten Atrophie des Zungengrundes.

Fritz Lesser sagt, daß er in seiner Arbeit den Standpunkt vertreten habe, daß der glatten Zungenatrophie eine oberflächliche interstitielle Entzündung der Schleimhaut der Zungenwurzel vorangeht. Dieser Ansicht widerspreche Heller, obgleich er selbst in seiner gemeinsamen Arbeit mit G. Lewin von einer Tonsillitis interstitialis berichte und in einem späteren Aufsatz erwähne, daß interstitielle Wucherungsprozesse mit nachfolgender Obliteration der Gefäße dem Prozeß zu Grunde liegen. Die neue Hypothese des Herrn Heller, der jetzt die interstitielle Entzündung ableugnet, beruht darauf, daß Papeln und Plaques diesen Infiltrationen vorangehen. Gegen diese Anschauung spricht das häufige spur-

lose Verschwinden der Papeln, das Auftreten der glatten Atrophie im Spätstadium der Syphilis, welche selten vor dem 25. Lebensjahre angetroffen wird und auch die Anfechtung der Arbeit von Neumann durch E. Meyer, welcher nachwies, daß die Konstatierung vor Lymphzellenhaufen nach Ablauf eines lokalen Prozesses nichts für Syphilis Charakteristisches darbietet. — Nach seiner Ansicht ist für die Diagnose der glatten Zungenatrophie die Feststellung einer Verdichtung des Zungengrundes das Haupterfordernis; in selteneren Fällen finden sich sogar strahlige Narben. Dieser Befund wird klinisch durch Palpation und Kehlkopfspiegel erhoben, während mikroskopisch ein dichtes Netzwerk von Bindegewebsfasern besteht. Die glatte Atrophie der Zungenwurzel ohne Verdichtung ist für Syphilis nicht pathognomisch, da dieses Symptom auch bei nicht Syphilitischen vorkömmt. Die Glossitis interstitialis ist auch nach seiner Ansicht ein anderer, tiefliegender Prozeß, der sich fast stets im vorderen Teile der Zunge abspielt. Was die pathologisch-anatomische Statistik Virchows anbetrifft, so liegt nach dem Vortragenden der Irrtum in der Ansicht, daß die glatte Atrophie schon als ein Beweis der vorangegangenen Syphilis betrachtet wurde, während aus dem anderweitigen Befunde erst zu beweisen war, daß diese Affektion syphilitischen Ursprungs sei.

Rosenthal spricht sich dahin aus, daß klinisch das Sympton der glatten Zungenatrophie ein höchst prekäres ist. Die Größe und die Zahl der Zungenbalgdrüsen sind bei den einzelnen Individuen sehr verschieden und glatt atrophische Stellen des Zungengrundes auch ohne Syphilis anzutreffen. Infolgedessen ist das Urteil häufig ein rein subjektives. Die Untersuchung bietet, wie Heller schon hervorgehoben hat, große Schwierigkeiten. Da nun in anderen Fällen, wie Lewin vor Jahren hier demonstriert hat, oft vikariierend für den zu Grunde gegangenen Teil der Drüse eine Hypertrophie der zurückgebliebenen Drüsenelemente eintritt, so ist hierdurch das Urteil noch schwieriger.

Heller macht vor allen Dingen darauf aufmerksam, daß der Prozeß nicht als eine Glossitis interstitialis, sondern nur als eine Tonsillitis interstitialis aufgefaßt werden kann. Die interstitiellen Prozesse spielen sich in den Balgdrüsen selbst, nicht in dem Zungengewebe ab, wo man eigentlich von einem interstitiellen Prozeß ebensowenig sprechen kann, wie bei der äußeren Haut, da bei beiden Organen der Gegensatz zu dem parenchymatösen Gewebe fehlt. Die von Lesser als Glossitis levis interstitialis posterior bezeichnete Affektion kann aber nicht mit einer Orchitis oder Myositis interstitialis verglichen werden. Der interstitielle Prozeß der Zunge kommt nur bei tertiärer Syphilis vor und diese tiefgreifende Gewebsveränderung ist bei der glatten Atrophie nicht vorhanden, wo sich ein exquisit oberflächlicher Prozeß in den Balgdrüsen abspielt. In jenen Fällen, in welchen gummöse Prozesse des Zungengrundes vorhanden sind, kann eine Meinungsverschiedenheit bei den Autoren nicht vorhanden sein. Nur diejenigen Fälle, in welchen wirkliche glatte Atrophie besteht oder narbige Schrumpfungen, sind von

Virchow als Atrophia levis bezeichnet worden. Ebenso wie bei den Tonsillen des Gaumens durch häufig wiederkehrende Entzündung das adenoide Gewebe schwindet, wird auch bei der glatten Atrophie das Drüsengewebe der Zungenbalgdrüsen durch sekundär syphilitische Prozesse der Schrumpfung entgegengeführt. Die von Fritz Lesser mikroskopisch demonstrierten Fälle sind vielleicht gerade solche, bei welchen eine Narbenbildung nach vorangegangenen Geschwüren eingetreten ist. Die wichtigste Frage in diesem ganzen Kapitel ist die, ob der Prozeß sich diffus in der ganzen Dicke der Zunge oder aber auf der Schleimhaut-Oberfläche abspielt.

Fritz Lesser erwidert, daß die Hypothese von Heller richtig wäre, wenn sich die glatte Atrophie im Anschluß an syphilitische Papeln oder Plaques entwickeln würde; da sich aber die glatte Atrophie erst zehn Jahre nach der Infektion entwickelt, so kann sie nicht in dieser Weise entstanden sein.

---

## Sitzung vom 14. Juni 1904.

Vorsitzender: Lesser. Schriftführer: Saalfeld.

1. **Lesser** stellt eine Patientin von 41 Jahren vor, bei welcher sich auf der rechten Wange seit 18 Jahren und auf der linken seit 8 Jahren ein wallnußgroßer, rötlichbrauner Tumor entwickelt hat, der halbkuglig hervorragt, scharf umgrenzt ist und sich durch seine auffallende Weichheit auszeichnet. Im Laufe der Zeit ist niemals eine Eiterung oder Ulzeration aufgetreten. Es handelt sich um einen Tumor bildenden Lupus. Eine ähnliche Affektion ist von Leloir unter dem Namen Lupus myxomateux beschrieben worden. Diese Form des Lupus zeichnet sich durch das Auftreten an einer oder wenigen Stellen, durch den chronischen Verlauf, die geringe Neigung, sich serpiginös auszubreiten, und das Fehlen jeglicher Neigung zum Zerfall aus. L. hat 3 ähnliche Fälle gesehen. In einem Falle waren ebenfalls beide Backen befallen, in den beiden anderen war nur ein Tumor, der den Eindruck eines Sarkoms machte, vorhanden. In den beiden letzten Fällen hatte die Affektion ihren Sitz am Kinn und betraf zwei Brüder. Doutrelepont hat 2 ähnliche Fälle beschrieben, von denen das erste ein Kind betraf, welches unmittelbar nach einer Masernerkrankung 29 große Tumoren bekam. In dem anderen Falle waren nur drei Geschwülste vorhanden, doch bestand eine Kombination von Lupus mit Lymphangiom. Therapeutisch wird die Excision vorgenommen werden.

Blaschko stellt die Frage, ob man den Fall nicht als Scrophuloderma bezeichnen könnte, wenngleich diese Affektion bei Erwachsenen selten ist. Die Bezeichnung Lupus gilt nur für eine ganz bestimmte Gattung der Hauttuberkulose und eignet sich nicht für diese oberflächliche, mit Granulationsabszessen einhergehende Form. Nur der Lupus des Ohrläppchens tritt in Gestalt eines diffusen Tumors auf.

Lesser betont, daß zum Unterschiede gegen Skrophuloderma in dem vorliegenden Falle nie Erweichung und Abszesse vorgekommen sind.

Blaschko meint, daß das Skrophuloderma auch nicht immer abszediert.

Lesser hat noch nie einen Fall gesehen, welcher 18 Jahre ohne Vereiterung bestanden hat.

Wolters hat die Fälle von Doutrelepont ebenfalls beobachtet und niemals eine Nekrose oder eine Eiterung gesehen; vielleicht finden sich auch in dem vorgestellten Falle bei der Untersuchung Lymphektasien. Ein anderer Fall ist noch von Doutrelepont beschrieben worden, bei welchem ein großer Tumor am vorderen Teil des Septum seinen Sitz hatte. Sowohl beim Menschen als auch beim Rind kommen ähnliche tuberkulöse Tumoren im Larynx vor. Die Bezeichnung „Auftreten von Lupus in Tumorform" dürfte die geeignetste sein.

2. **Lesser** stellt einen Fall von Erythromelie vor. Die Affektion betrifft eine 37jährige Patientin, bei welcher sowohl die oberen als die unteren Extremitäten durch eine netzartige Färbung auffallen. An den Streckseiten der Gelenke und an einigen Fingergelenken ist die Färbung dunkler. Die Haut ist leicht gefaltet und zeigt an einzelnen Stellen eine deutliche Atrophie. Der Ellbogen ist sehr schmerzhaft. Die Patientin will die Affektion vor 2 Jahren am Knie und Ellbogen zuerst gesehen haben, indem sie an diesen Teilen ein kribbelndes Gefühl bemerkte. Die Patientin leidet an häufiger Migräne. Zwei kleine, gleichzeitig vorhandene Ulcera cruris haben mit dieser Affektion nichts zu tun. Die Sensibilität ist normal. Der vorgestellte Fall entspricht der von Pick im Jahre 1894 zuerst gegebenen Beschreibung. Jedenfalls liegt ätiologisch eine Stase im Venensystem vor. Die Atrophie muß als eine sekundäre aufgefaßt werden.

Blaschko glaubt nicht, daß in dem vorgestellten Falle Atrophie, sondern Dekubitalnekrosen vorliegen, da die ergriffenen Stellen absolute Stasen zeigen.

Lesser glaubt, daß die Farbe und die Konfiguration gegen diese Annahme spricht.

3. **Lesser** stellt eine Patientin vor, bei welcher sich eine Roseola recidivans rings um tiefe Pigmentationen, welche von der ersten Eruption herrühren, entwickelt hat.

4. **Lesser** stellt einen Patienten mit einem paragenitalen Affekt am Mons Veneris vor. Drei Wochen nach dem Auftreten dieses Primäraffekts entwickelte sich eine diffuse Papelplatte, welche sich auf die Inguinalfalte, das halbe Skrotum und die Haut des Penis ausgedehnt hat. Dieser Fall dient als Paradigma für die Erfahrung, daß häufig zuerst in der Nähe des Primäraffekts sekundäre Erscheinungen auftreten.

5. **Ledermann** stellt eine 31jährige Wäscherin vor, welche sich vor 8 Jahren durch heißes Fett eine Verbrennung am linken Handrücken und vor vier Jahren eine Verletzung infolge eines Hundebisses am rechten Oberarm zugezogen hat. Diese Stelle ist durch eine weiche Narbe deutlich charakterisiert. Im Laufe weniger Wochen haben sich in der Umgebung dieser Narbe teils vesiculöse, teils papulöse Effloreszenzen gebildet, welche zu einer circumscripten Hautgangrän führten. Im Verlaufe der Jahre haben sich in Folge häufiger Rezidive eine ganze Anzahl weiß glänzender Narben gebildet. Vor 4—6 Wochen kam Patientin in Behandlung; unter dem angelegten Verband trat eine neue Eruption auf. Die Affektion gehört in die Gruppe der multiplen neurotischen Gan-

grän und hat am meisten Ähnlichkeit mit dem Herpes zoster gangränosus atypicus hystericus. In diesem Falle ist kein Zeichen von Hysterie vorhanden. L. will zuerst die Narbe excidieren, um vielleicht auf diese Weise die Affektion zum Stillstand zu bringen.

Rosenthal will die Diagnose von L. nicht anzweifeln, erinnert sich aber aus seiner Studienzeit in Wien an einen ähnlichen Fall bei einer Wäscherin, in welchem ein derartiger Zoster gangränosus vom alten Hebra als Laugenverbrennung aufgefaßt wurde.

Auf eine Frage von Saalfeld erwidert Ledermann, daß bisher Salbenverbände angelegt wurden, worauf Saalfeld vorschlägt, zur Richtigstellung der Diagnose Zinkleim oder andere feste Verbände zu benutzen.

Lesser betont, daß nach seiner Ansicht das regionäre Auftreten im Anschluß an Verletzungen gegen Artefakte spricht. Bei künstlichen Verletzungen sind keine Bläschen zu sehen und größere Verschorfungen vorhanden, so daß in dem vorgestellten Falle eine neurotische Gangrän anzunehmen ist.

Ledermann hebt nochmals hervor, daß sich die Krankheit unmittelbar an die Verletzung angeschlossen hat und daß die Patientin den sehnlichsten Wunsch hat, geheilt zu werden, so daß artefizielle Verletzungen ausgeschlossen sind.

6. **Ledermann** stellt einen Patienten vor, bei welchem sich eine Kombination von Lupus erythematodes mit Acne rosacea vorfindet. Die erste Affektion zeigt sich hauptsächlich an den Ohrmuscheln, während die zweite Affektion besonders an der Nase hervortritt.

Lesser kann kein Charakteristicum für die Diagnose Lupus erythematodes auffinden.

7. **Blaschko** stellt eine 45jährige Patientin vor, welche an schwerer Hysterie leidet, die in Form von Lähmungen und Anästhesien aufgetreten ist. Seit $^5/_4$ Jahren leidet die Patientin an einer Affektion des behaarten Kopfes, welche in Form von kleinen Bläschen auftritt, die sich peripher ausbreiten und schließlich zu einer Narbenbildung mit Schwund der Haare führen. Von Zeit zu Zeit treten in den alten Narben immer wieder neue Eruptionen auf. Die Haut ist an diesen Stellen außerordentlich empfindlich. Lues ist mit Bestimmtheit auszuschließen. Die Affektion gehört in diesem Falle nicht zu den traumatischen Dermatoneurosen, aber es ist denkbar, daß die Hysterie in diesem Falle die Rolle des Traumas spielt.

Immerwahr frägt, ob die Patientin an Jucken leidet, da man überall deutlich Kratzaffekte bemerkt.

Blaschko erwidert, daß das hervortretende Symptom in heftigem Brennen besteht. B. hat frische Eruptionen gesehen, die nicht auf das Kratzen mit dem Nagel zurückzuführen sind.

Ledermann macht darauf aufmerksam, daß derartige Erscheinungen auch auf anatomischen Veränderungen des Zentralorgans beruhen können. So hat er einen Fall mit Affektion der Kopfhaut gesehen, welche den Vorläufer eines sarkomatösen Tumors der Hirnhäute bildete.

8. **Hollstein** stellt einen Fall mit ausgebreitetem Lupus der Extremitäten vor. Die ganze linke Seite ist infiltriert und auch am

rechten Oberschenkel zeigt sich ein zweiter kleinerer Plaque. Größere Narben sind an den Armen und an der Brust sichtbar. Der Fall wurde als syphilisverdächtig angesprochen, indessen da Jodkali vollständig wirkungslos blieb, nebenbei eine Ankylose der Schultergelenke besteht und die mikroskopische Untersuchung ein deutliches Bild von Lupusknoten mit zahlreichen Riesenzellen ergab, so ist die Diagnose Lues auszuschließen.

9. **Hoffmann** stellt eine Patientin vor, welche an einer Primelndermatitis leidet. Ferner zeigt er Präparate einer Dermatitis, welche nach Scylla maritima entstanden sind. Von zwei Fällen, die H. beobachtete, hatte sich in dem ersten Falle die Patientin die Blätter der Meerzwiebel auf eine kleine Brandwunde am Finger gelegt. In dem zweiten Falle hatte die Patientin die Meerzwiebel dazu benutzt, um mit Fleisch zusammen einen Brei von Rattengiftkuchen herzustellen. In beiden Fällen entstand eine Dermatitis vesiculosa mit ziemlich starkem Ödem.

Lesser erinnert daran, daß die Scylla maritima früher als Vesicans benutzt wurde.

10. **Wechselmann** stellt eine kleine Patientin vor mit einer Affektion des Vorderkopfes, welche seit zwei Jahren besteht und sich durch zu Borken eintrocknenden Pusteln mit Übergang in narbige Atrophie auszeichnet. Das Leiden stellt sich als Folliculitis crustosa atrophicans dar. Man muß annehmen, daß in allen Affektionen, wie z. B. Sykosis, Ulerythema u. s. w., welche, wie das vorliegende Leiden, zu Atrophie führen, neben der gewöhnlichen Entzündung noch eine zweite Noxe hinzutreten muß, welche das elastische Gewebe um die Haarbälge und Talgdrüsen zerstört.

10. **Diskussion** über den Vortrag von Michelsohn: Über das Vorkommen von idiopathischer Orchitis.

Rosenthal hat dieser Affektion seit längerer Zeit seine Aufmerksamkeit gewidmet und berichtet einen Fall, in welchem bei einem verheirateten Kollegen eine heftige Epididymitis auftrat, ohne daß vorher zu irgend einer Zeit Gonorrhoe bestanden hat. Nachdem die Epididymitis abgelaufen war, wollte sich Patient in eine Lebensversicherung aufnehmen lassen. Die Untersuchung des Urins ergab einen eitrigen Gehalt und als Ursache eine Pyelitis calculosa. Der Kollege wurde operiert und wieder vollständig hergestellt. Wahrscheinlich sind in diesem Falle Bakterien direkt von der Niere in die Blase und die Urethra gelangt und mittelst der Lymphbahn in die Testes übergeführt worden, genau wie es bei der gonorrhoischen Nebenhodenentzündung geschieht. Auch die Fälle von Parotitis gehören hierher; sie deshalb auszuscheiden, wie es der Vortragende getan hat, weil sie mit starkem Fieber einhergehen, ist nicht angängig, da auch bei gonorrhoischer Epididymitis das Auftreten von hohem oder geringem Fieber ein ganz verschiedenes ist. Bei der Parotitis geht die Infektion von der Wangenschleimhaut aus und die Frage ist, ob die im Verlaufe dieser Krankheit auftretende Hodenentzündung durch metastatische Embolie oder durch Ausscheidung des Infektionsträgers durch die Nieren vor sich geht. Nach Rs. Ansicht liegt der letztere Modus vor. Die Krankheitserreger werden durch die Nieren ausgeschieden, gelangen auf diese Weise in die Urethra und von

dort in die Lymphbahnen des Testis resp. der Epidydimis. Orchitiden und Epididymitiden gehören auch bei anderen Infektionskrankheiten nicht zu den Seltenheiten, so bei Typhus, Variola, Erysipel, akutem Gelenkrheumatismus und Nierenaffektionen. Das Ausscheiden des Typhusbazillus durch den Urin gibt auch für ähnliche bakterielle Krankheiten eine genügende Erklärung für die Entstehung der in Frage kommenden Affektion. Therapeutisch erwähnt R., daß durch das Einnehmen von Desinfizienten, wie Urotropin, die Typhusbazillen im Urin binnen kurzer Zeit beseitigt werden. Ist nun die Annahme richtig, daß bei der Parotitis und ähnlichen in Frage kommenden Affektionen die Krankheitserreger in den Urin übergehen können, so dürfte auch das Einnehmen von Desinfizienten wie Urotropin und ähnlichen Präparaten im stande sein, bei Parotitis eine Erkrankung der Testis hintanzuhalten.

Lesser betont, daß möglicherweise bei den Infektionskrankheiten metastatische Prozesse eine hervortretende Rolle spielen, vielleicht sind aber beide Entstehungsarten denkbar.

Rosenthal bestreitet nicht die Möglichkeit der metastatischen Embolie, glaubt aber, daß seine Annahme eine leichtere Erklärung für die Erkrankung der Testes abgibt, besonders da sehr häufig alle anderen parenchymatösen Organe verschont bleiben.

---

## Sitzung vom 5. Juli 1904.

Vorsitzender: Lesser. Schriftführer: Saalfeld.

1. **Mayer**, Theodor, stellt die Patientin mit einem Tuberkulid (Folliklis) der Handrücken wieder vor, welche er bereits im April dieses Jahres gezeigt hatte. Einzelne Effloreszenzen haben bis 6 Wochen zu ihrer Entwicklung gedauert und sind unter ziemlich indifferenter Behandlung bei charakteristischer Narbenbildung, perlweißer Farbe und einer rötlichbraunen Lisière, abgeheilt.

2. **Mayer**, Theodor, stellt aus der Lassarschen Klinik eine Patientin vor mit einer psoriasisähnlichen Affektion, welche die oberen und unteren Augenlider kreisförmig umgibt. Bei näherer Besichtigung stellt sich heraus, daß die Schuppen sehr fein sind und sich zapfenartig in die Follikel fortsetzen, und nebenbei eine deutliche Atrophie besteht. Die Haare in den Augenbrauen sind stark verdünnt. Die Affektion erinnert an Keratosis pilaris und an Ulerythema ophryogenes. M. stellt die Diagnose Lupus erythematodes und glaubt, daß die Affektion an den Augen mit dem Ulerythema identisch ist.

3. **Wechselmann** stellt einen Fall von Lupuscarcinom vor.

4. **Wechselmann** stellt einen Patienten mit syphilitischem Primäraffekt am Septum der Nase vor.

5. **Pinkus** stellt einen Fall von Adenoma sebaceum im Gesicht und einem halbseitigen Naevus des Bauches vor.

6. **Pinkus** zeigt eine Frau mit ausgebreiteten multiplen Fibromen.

7. **Saalfeld** zeigt zwei Fälle von Dermatitis herpetiformis. Bei der einen Patientin besteht die Affektion seit $2^1/_2$ Jahren, bei der

zweiten, einem 19jährigen Mädchen, begann die Affektion seit drei Jahren und tritt nur anfallsweise auf.

8. **Saalfeld** stellt eine verheiratete Frau von 32 Jahren vor, welche zwei Kinder hat. Die Affektion besteht seit drei Jahren und zwar zeigten sich innerhalb drei Wochen drei Flecke auf der linken Seite der Nase und zwei auf der Stirn. S. faßt die Affektion als den vaskulären Typus des Lupus erythematodes auf. Außerdem zeigt die Patientin einige rote Flecke, die nur zur Zeit der Menstruation stärker hervortreten und einen erhabenen roten Wall zeigen. Die Affektion dürfte vielleicht als Erythema perstans bezeichnet werden. Die Therapie war ohne Einfluß.

9. **Saalfeld** stellt eine Patientin vor, welche 27 Jahre alt ist und seit $2^1/_2$ Jahren an einer Affektion leidet, welche sich innerhalb drei bis vier Monaten über den ganzen Körper ausgebreitet hat. Neben starkem Juckreiz bestand eine deutliche Lichenifikation. S. betrachtet die Affektion als Erythema prémycosique. Bedeutende Besserung ist unter Chinindarreichung eingetreten. In einem analogen Fall hat Saalfeld vom Chinin ebenfalls gute Resultate gesehen.

Ledermann hatte die Patientin vor drei Monaten gesehen und findet eine deutliche Besserung. Die erythematösen Flächen sind unter Pigmentation abgeheilt. Die Flächen-Infiltrate scheinen durch Chinin nicht beeinflußt zu sein.

10. **Lesser**, Fritz: Zur allgemeinen Pathologie der Syphilis.

Lesser unterscheidet 1. papulöse (infiltrierende) Prozesse, 2. proliferierende Prozesse mit Gummibildung und regressiver Metamorphose, 3. proliferierende interstitielle Prozesse.

Die Gummata gehen erst aus dem interstitiellen Prozeß hervor, sind aber für Syphilis charakteristisch; daher müssen sie besonders rubriziert werden. Bei den papulösen Effloreszenzen ist auf die Form, die Farbe und die Konfiguration zu achten. Die interstitiellen Prozesse sind oft schwer festzustellen; sie sind noch wenig studiert. Charakteristische Merkmale sind 1. die Lokalisation, 2. das herdweise Auftreten in einem Organ, 3. das herdweise Auftreten in mehreren Organen desselben Individuums, 4. das Auftreten in frühem Alter, 5. die besonderen Prädilektionsstellen an manchen Organen.

Die Papeln werden durch Quecksilber, die Gummata durch Jod am schnellsten beseitigt. Die interstitiellen Prozesse reagieren träger auf Quecksilber und Jod und gehen in Narbengewebe über. Eine strenge Trennung der einzelnen Prozesse ist nicht durchzuführen, weil häufiger ein Übergang stattfindet. Je stärker das Virus, desto reichlicher ist der entzündliche infiltrierende Prozeß. Die interstitiellen Prozesse kommen am häufigsten an inneren Organen, die proliferierenden auf der Haut vor. Die Papeln bestehen oft nur Tage lang, Knoten und tuberöse Formen dauern oft Monate. Das Gumma ist meist solitär mit nekrotischen käsigen Massen. Das tuberöse Syphilid tritt meist multipel auf und zeigt keine Nekrose. Die rein interstitiellen Prozesse sind als quartäre zu bezeichnen. Die ulzerösen Prozesse sind mit den gummösen nicht zu identifizieren, da sie durch sekundäre Infektion, häufig bei bestehender Kachexie auftreten. Die parasyphilitischen Erkrankungen, zu diesen gehören Tabes und progressive Paralyse, entstehen auf syphilitischer Basis, und sind als Folgezustände syphilitischer interstitieller Lokalprozesse aufzufassen. Durch Quecksilber und Jod findet aber bei ihnen keine Restitutio ad integrum statt.

Lesser, E. Die Anschauungen von Fritz Lesser sind zum Teil auch die seinigen. Eine strenge Teilung, wie sie aber Fritz Lesser

vornehmen will, hat etwas Gewaltsames an sich. Ob man von einem sekundären oder tertiären, von einer frühen oder späten Syphilis, von einem infiltrierenden oder proliferierenden Prozeß spricht, tut nichts zur Sache. Die Hauptsache ist nur, daß man einen allgemein verständlichen Namen findet. Die Erklärungen, die Fritz Lesser über die Wirkung des Syphilisgiftes gegeben hat, sind nicht recht verständlich. Ebenso hat sich der Redner nicht davon frei gehalten, die klinischen Beobachtungen seinem Schema unterzuordnen. Der von ihm angegebene Unterschied der sekundären, papulösen und der tertiären Knötchen, welcher darin bestehen soll, daß die ersten ephemer sind und die letzteren mehrere Monate bestehen, trifft nicht zu. Auch mit der Erklärung der malignen oder galoppierenden Syphilis ist E. Lesser nicht einverstanden. Nicht die Virulenz des Giftes oder das hohe Alter, oder sonstige zur Kachexie führende allgemeine Ursachen sind ätiologisch heranzuziehen. Ihm erscheint die Erklärung eines französischen Arztes am verständlichsten, daß in diesen Fällen die Lymphdrüsen nicht reagieren und nicht als Filter wirken, so daß das Gift in großen Mengen ungehindert in den Organismus übergehen kann. Kalomel wirkt nach Fourniers Vorgang überraschend gut.

Heller fragt, welchen Beweis Fritz Lesser für seine Behauptung habe, daß bei gummösen Bildungen die vorhandene Zellenentwicklung auf eine Wucherung der fixen Bindegewebszellen zurückzuführen ist. Bisher war es nicht möglich, bei entzündlichen Prozessen den Weg der Zellenfiltration mit Sicherheit festzustellen. Nach Heller ist das tuberöse Syphilid kein Analogon der interstitiellen Prozesse der inneren Organe, wie Lesser angibt. Bindegewebswucherung der Haut tritt bei Keloidbildung und bei Elephantiasis auf. Das Gumma ist auch nach Virchow nicht als käsig zu bezeichnen, sondern darin besteht der Unterschied zwischen Gumma und Tuberkulose, daß das erstere eine Verfettung, das letztere eine Verkäsung darstellt. Schließlich soll man nicht von Gummata sondern von Gummi oder Gummiknoten sprechen.

Rosenthal betont, daß Fritz Lesser die parasyphilitischen Prozesse als solche nicht anerkennt und als rein syphilitische anspricht. Dieser Standpunkt wird in Frankreich besonders von Leredde gegenüber Fournier vertreten. Das Charakteristikum aller spezifischen Prozesse bildet aber die Einwirkung von Jod und Quecksilber. Liegen rein syphilitische Prozesse vor, so müssen diese Medikamente wirken. Handelt es sich aber um postsyphilitische Affektionen, dann liegt kein rein syphilitischer Prozeß mehr vor. Nun steht Rosenthal auf dem Standpunkt, wovon er sich in den verschiedensten Fällen selbst überzeugt hat, daß Tabes bei zweckentsprechender Behandlung absolut heilbar ist. Bei Paralyse hat er bei der allgemeinen Kur nur Nachteile gesehen.

Kromayer hebt hervor, daß bei der Untersuchung sekundärer oder tertiärer Produkte ein gradueller aber nicht ein prinzipieller Unterschied besteht. Schon bei den ersten syphilitischen Papeln ist eine Proliferation des Bindegewebes zu konstatieren. Ob die Zelle aus dem Blut

oder aus dem Bindegewebe stammt, ist nicht zu erkennen. Charakteristisch für die syphilitischen Produkte ist die Einwirkung auf das restierende Bindegewebe, bei welchem sich die Tendenz zur Zerstörung unter Zugrundegehen der feinen elastischen Fäserchen zeigt. Die Zellen schachteln sich so ineinander ein, daß sie durch Färbung kaum mehr auseinander zu kennen sind. Bei den sekundären und tertiären Produkten liegen nach dieser Richtung hin nur graduelle Verschiedenheiten vor. Quecksilber wirkt bei tertiären Produkten ebenso gut wie Jod.

Blaschko ist ebenfalls mit der Unterscheidung zwischen Exsudat und Bindegewebszellen-Wucherung nicht einverstanden. Auch wandelt sich die fixe Bindegewebszelle bei tertiären Erscheinungen nicht immer in Bindegewebe um, um nachher eine Narbe zu bilden. Dagegen ist die scharfe Trennung der gummösen von den rein interstitiellen Prozessen anzuerkennen. Die neue Bezeichnung quartär einzuführen ist nicht angebracht.

Meyerhardt möchte das Auftreten der verschiedenen Formen nicht auf die stärkere oder schwächere Virulenz des Kontagiums, sondern auf den Grad des Reizes, den das Kontagium ausübt, zurückführen.

Fritz Lesser erwidert, daß Virulenz und Reiz miteinander parallel gehen.

Hoffmann hält den Punkt der quarternären Syphilis für erledigt. Den von Lesser gemachten Unterschied zwischen infiltrierenden und proliferierenden Prozessen bei sekundären und tertiären Formen hält Hoffmann nicht für berechtigt. Schon bei sekundären papulösen Infiltraten lassen sich an den Endothelien und Perithelien Wucherungen nachweisen. Auch die Riesenzellen gehen vielleicht auf diesem Wege hervor. Vor allen Dingen möchte Hoffmann hervorheben, daß schon in frühem Stadium bei papulösen Syphiliden die Blutgefäße teilnehmen und sich gummöse Plaques besonders an den Unterschenkeln häufig an phlebitische Prozesse anschließen. Vielleicht erklären sich manche schnelle Zerfallsprozesse dadurch, daß die Gefäße verstopft sind und zur Nekrose Veranlassung geben.

Kromayer betont noch, daß Gummata und interstitielle Prozesse histologisch und pathologisch anatomisch gleichwertig sind, nur ist die Anordnung eine verschiedene.

Fritz Lesser erwidert, daß Virchow den Magerkäse mit der Tuberkulose, den Fettkäse mit der Syphilis in Vergleich brachte. Daß Gummi durch Bindegewebsentwicklung entsteht, hat Virchow auseinandergesetzt. Leukocyten sind niemals an dem Aufbau von Bindegewebe beteiligt. Der Ausdruck interstitiell ist nicht der Gegensatz von parenchymatös, sondern dient nur als Bezeichnung einer Bindegewebswucherung. Das Quecksilber und Jod wird bei Tabes zu spät gegeben. Gummata können das Bild dieser Krankheit vortäuschen. Die papulösen Prozesse entstehen durch die Leukocyten; sie involvieren sich stets ohne Narbenbildung. Auch das Nässen der Papeln spricht ebenfalls für ihren Ursprung.

O. Rosenthal.

# Hautkrankheiten.

## Akute und chronische Infektionskrankheiten.

**Poncet** et **Thévenot.** De l'actinomycose humaine en France et à l'étranger. Gaz. des hôp. 1903. Nr. 67.

Poncet und Thévenot haben die in den letzten 5 Jahren in Frankreich und im Auslande publizierten Fälle von Aktinomykose zusammengestellt und kommen zu dem Resultat, daß diese Krankheit in allen Ländern, vielleicht mit Ausnahme der Schweiz, wo sie seltener ist gleich stark verbreitet ist. Seit 1898 wurden in Frankreich 86, in Deutschland 101, Amerika 102, Rußland 189, Österreich 79, in der Schweiz 5 Fälle veröffentlicht etc. Die Aktinomykose ist auf dem Lande häufiger als in der Stadt, ferner häufiger in Landstrichen, wo viel Cerealien gepflanzt werden. Ein feuchtes, sumpfiges Klima liefert einen günstigen Boden für die Entwicklung der Krankheit.

Frédéric (Straßburg i. E.).

**Lyon, Palmer,** H. und **Wherry,** W. B. A Case of Infectious Dermatitis in Chronic Morphinism, Accompanied by an Unknown Diplococcus Resembling Micrococcus Gonorrhoeae. Amer. Medic. VI. 401. 5. September 1903.

Lyon und Wherry beobachteten bei einem Chinesen, der sich rohes Morphium teils gelöst teils ungelöst in ziemlich roher Weise (nicht selten 5 Injektionen auf dieselbe Stelle) selbst eingespritzt hatte, eine besonders auf die Brust, Oberschenkel und Arme beschränkte Dermatitis mit ausgebreiteter Krusten und Geschwürsbildung. Bemerkenswert ist der Befund im Eiter etc. eines dem Gonococcus sehr ähnlichen, vielleicht mit R. Pfeiffers Micrococcus catarrhalis identischem Diplococcus, über dessen bakteriologisches Verhalten eingehend berichtet wird. Ähnliche Fälle sollen im Osten (Philippinen) nicht selten sein, doch konnten die Autoren nur einen einzigen weiteren Fall finden.

H. G. Klotz (New-York).

**Andrschejewsky,** Iw. Über Hautflecken bei Malaria als eins der Symptome einer Malariaerkrankung der Blutgefäße. Pract. Wratsch. 1903. Nr. 28—31.

Die von Andrschejewsky als Symptom einer Malariaerkrankung der Blutgefäße gedeuteten Maculae dokumentieren sich als purpurae, vibices, Petecchien und ecchymoses spontaneae mit besonderer Bevorzugung der Unterextremitäten; ähnliche Erscheinungen treten auch auf den Schleimhäuten auf. Mitunter kann das Krankheitsbild große Ähnlichkeit mit der Werlhofschen Krankheit bekommen, umsomehr als Fieber nicht immer zu konstatieren ist. Aus den angeführten Krankengeschichten ergibt sich eine gewisse Periodizität beim Auftreten der Flecken und eine deutliche Wirksamkeit des Chinins. S. Prissmann (Libau).

**Harris Graham.** Dengue: A study of its mode of propagation and Pathology. New-York. med. record. 9. Feber 1902.

Die Literatur über das tropische Dengue-Fieber ist ziemlich groß, die Ätiologie bisher nicht klargestellt. Epidemien wurden in Kuba, Jamaika, Ostindien, Madagaskar, Kairo etc. beobachtet. Es scheint, daß die Krankheit gewisse höher gelegene Regionen nicht mehr erreicht.

Gelegentlich einer Epidemie in Syrien beobachtete Graham Tatsachen, welche ihm sicher die Übertragung durch Moskitos zu erweisen schienen. Er ordnete auch durch Abtötung aller Moskitos mit Chlorräucherungen in einzelnen Krankenzimmern vergleichende Versuche an, welche stets zu einem positiven Resultat führten im Sinne der alleinigen Möglichkeit, daß nur durch die Moskitos eine Weiterverschleppung stattfinden konnte.

Gleichzeitig fand in allen Präparaten sich ein so übereinstimmender Blutbefund vor, daß Verf. nicht ansteht, ein malariaähnliches Plasmodium, dessen Abbildung gegeben wird, als vermutliche Ursache anzusprechen. Abbildungen mit genauer Beschreibung müssen im Original nachgesehen werden. Löwenhardt (Breslau).

---

## Erythematöse, ekzematöse, parenchymatöse Entzündungsprozesse.

**Rievel.** Zur Ätiologie der Urticaria. Deutsch. med. Woch. Nr. 30. 23. Juli 1903. HIII1

Dem Berichte von Bendix (Deutsch. med. Woch. Nr. 14, Vereinsbeilage) über Urticaria bei jungen Kindern nach Eiergenuß fügt Rievel einige einschlägige Beobachtungen hinzu. Bei einer 29jährigen Frau trat sofort nach dem Verzehren, gleichviel wie zubereiteter Eier eine heftige Urticaria auf, welche nach 30—45 Minuten meist mit Zurücklassung grauroter Pigmentationen wieder verschwand. Während Großeltern, Eltern, Geschwister der Frau frei von dieser Idiosynkrasie sind, vererbte sich dieselbe auf das jetzt 5jährige Töchterchen der Patientin. Beide sind sonst gesund, haben normale Verdauung und den auch von Bendix erwähnten schönen klaren Teint. Milch und Fleischeiweiße erzeugen keine Symptome.

Max Joseph (Berlin).

**Weiss**, Ludwig. Pityriasis rosea. An Erythematous Eruption of Internal Origin. Journal Amer. Med. Assoc. XLI. 20. 4. Juli 1903.

Der Titel von Weiss' Artikel deutet bereits die Absicht an, Pityriasis rosea als auf inneren allgemeinen Ursachen beruhend darzustellen, begründet namentlich auf die Anwesenheit gewisser Prodrome und die Eruption begleitender Symptome von Seiten der Verdauungsorgane und des Allgemeinbefindens, die als Folgen einer Autointoxikation angesehen werden, sowie auf die negativen Befunde betreffend Parasiten. Histologisch soll die Krankheit nicht wie die bekannten, mykotischen Hautkrankheiten in der Epidermis ihren Anfang nehmen, sondern in Veränderungen der Gefäßwände, welche den Prozeß den erythematösen anreihen, Wucherung von Spindelzellen um die Cutisgefäße, Veränderungen leichter exsudativer Entzündung mit nachfolgendem Ödem und seröser Durchtränkung der Cutis und der Epidermis. Klinisch hält Weiss für besonders wichtig und beinahe pathognomisch, daß im Beginn der Entwicklung auf Flecken, die noch völlig glatt auf der Oberfläche erscheinen, durch Kratzen mit dem Fingernagel eine leichte Schuppung in der Mitte hervorgebracht werden kann. Dieses Verhalten konnte Weiss bei keiner anderen Effloreszenz von erythematösem Charakter finden. Die Differentialdiagnose berücksichtigt besonders das makulöse Syphilid. Eine Behandlung hält Verfasser nicht für nötig. Bei der Diskussion ist die Stimmung sehr entschieden zu Gunsten der Annahme einer äußeren Ursache der Krankheit.

H. G. Klotz (New-York).

**Goljachowski**, F. P. Ein Fall von Urticaria pertans mit Pigmentationen und Alopecia areata. Journal russe de mal. cut. Tom. V. p. 323.

Der erste Fall von Urticaria perstans, der in der russischen Literatur zur Veröffentlichung kommt. Zelenew machte die Diagnose: die Kombination der Angioneurose mit Alopecia wird auf eine gemeinsame Ursache, die Neurasthenie des Patienten zurückgeführt. Der Fall selbst gibt zu besonderen Bemerkungen keine Veranlassung.

Richard Fischel (Bad Hall).

**Bruck.** Zur Therapie des flüssigen Erythems der Nase. Allg. med. Ztrl.-Zeitung. 53. 1902.

Bruck empfiehlt zu schneller temporärer Beseitigung der Nasenrötung das Andrücken einer mit Benzin Petrolei getränkten Mullkompresse für einige Sekunden an die betroffene Stelle. Auch prophylaktisch angewendet soll das Benzin dies Auftreten des Erythems verhindern.

Stein (Görlitz).

**Rénault**, Alex. Les formes atypiques de la roséole lem diagnostic. La Médecine moderne 1902. Nr. 24.

Rénault unterscheidet bei den Spätformen der Roseola 4 Arten:

1. Die blasse Roseola: sie ist außergewöhnlich blaß, tritt spärlich auf, vorzugsweise auf den Seitenteilen, seltener auf der Rückseite des Thorax auf.

2. Die Roséole piquetée ou granuleuse, eine Form, die sich dadurch auszeichnet, daß auf einem Roseolafleck 5—10 miliare Hervorragungen durch hypertrophische Haarfollikel gebildet sind. Diese Form ist sehr selten.

3. Die Roséole ortieuse on papuleuse: sie ist etwas erhaben über die Haut, urtikariell, unterscheidet sich von Urticaria dadurch, daß letztere blässer ist und juckt.

4. Die Roséole circinée, welche gewöhnlich Ende des ersten Jahres bis zum dritten Jahr erscheint und häufig rezidiviert.

Alle diese Roseolaformen zeigen klinisch gewisse Eigentümlichkeiten: Sie sind auf ein kleines Gebiet beschränkt; besonders eine seltene von Beurmann und Dalem beschriebene Form, welche bandförmig auf der Rückfläche des Thorax längs eines Interkostalraumes auftritt. — Ferner sind alle diese Roseolaformen durch die geringe Zahl der Effloreszenzen ausgezeichnet, oft nur 6—20 Flecken. Dafür ist aber der einzelne Fleck größer als bei gewöhnlicher Roseola, oval- oder mandelförmig, unterscheidet sich von dem gewöhnlichen Erythem durch fehlendes Fortschreiten nach der Peripherie. — Ferner zeichnen sie sich aus durch langsame Entwicklung und wochen- bis monatelange Dauer, welche allerdings durch die Behandlung abgekürzt werden kann. Sie rezidivieren leicht, unabhängiger von der Art der vorangegangenen Behandlung; sie müssen daher intermittierend behandelt werden, sogar bis 3 Jahre nach dem letzten Rezidiv, ein Prinzip, das sich auf vielfache klinische Erfahrungen stützt. — Das sogenannte Erythème tertiaire, auch Roséole tertiaire genannt, kommt gewöhnlich frühestens sechs Jahre nach der Infektion, ist rein rot, hat 3—15 *cm* im Durchmesser. Je älter die Infektion, desto größer die Form, desto kleiner die Zahl der Effloreszenzen und die befallene Fläche; entweder kreisförmig oder ovalär oder circinär. Lieblingsstellen sind die Seitenteile des Thorax, Oberschenkel, Lumbalgegend und Arm. Dauer 3 Monate bis zu einem Jahr. Die Therapie des Erythème tertiaire besteht in Quecksilberzufuhr, es ist dagegen oft sehr resistent, daher von manchen Ärzten als parasyphilitische Erscheinung betrachtet. Fournier hält es für eine Krankheitsform sui generis und nicht für eine rezidivierende Roseola, da sich bei den Kranken erst viele Jahre nach der Infektion diese Erscheinung zeigt, ohne daß intermediäre Roseola aufgetreten wäre. Julius Baum (Berlin).

**Jacobson**, Nathan. Haemorrhagic Appendicitis as the First Manifestation of Purpura-Haemorrhagica. New-York, med. record February 7, 1903.

Ein Fall von Purpura haemorrhagica, bei dem das erste Anzeichen in Hämorrhagien in dem Appendix bestand, welche dieselben Symptome wie eine Appendicitis hervorriefen, so daß Jacobson operierte.

Gastrointestinale Symptome bei genannter Erkrankung wurden unter anderen von Henoch (Berliner klinische Wochenschrift 21./XII. 1874)

publiziert, doch ist dort nichts von Mitbeteiligung des Wurmfortsatzes erwähnt.

Ulzerationen des Ileums und Peritonitis sind ebenfalls bekannt.

Loewenhardt (Breslau).

**Stengel**, Alfred. Jodic purpura with fever. The Therapeutic Gazette. January 15. 1902.

Der Verfasser hebt in der Arbeit hervor, daß die Diagnose der Jodpurpura gewöhnlich leicht ist, aber doch gegenüber der Purpura simplex manchmal Schwierigkeiten machen kann, wenn Verdacht auf Herzfehler besteht. Auch die Jodpurpura kann mit Fieber einhergehen, wie Verfasser an zwei genau beobachteten Fällen von Jodismus berichtet. Ferner kann der Symptomkomplex der Basedowschen Krankheit als Erscheinung des Jodismus entschieden werden. Aber gerade die dabei auftretende Vergrößerung der Thyreoidea und die übrigen Symptome des Jodismus werden im allgemeinen die Diagnose leicht ermöglichen. Die Jodpurpura tritt gewöhnlich, nach größeren und längere Zeit dargereichten Joddosen auf, ausnahmsweise auch nach geringen Dosen.

Julius Baum (Berlin).

**Wood**, Horatio C. Quinine rash, with report of a case. The Therapeutic Gazette, January 15. 1902.

Ausführliche Schilderung der Symptomatologie der Chininexantheme an der Hand von 60 Fällen aus der Literatur und einer eigenen Beobachtung. Julius Baum (Berlin).

**Talamon**, Ch. Le zona pneumonique. La médecine moderne. 1901. Nr. 17.

Talamon ist im Gegensatz zu Hallopeau der Ansicht, daß bei gleichzeitig mit Pneumonie auftretendem Herpes zoster eine Beziehung zwischen beiden Erkrankungen bestehe und teilt drei selbst beobachtete derartige Fälle mit. In dem ersten derselben befindet sich die Herpeseruption (am Auge) ebenso wie in dem von Hallopeau mitgeteilten Falle (am Bein) nicht auf derselben Seite wie die Pneumonie. In den beiden anderen Fällen ist der Herpes auf der von der Pneumonie befallenen Brustseite und tritt hier auch gleichzeitig mit dieser Affektion auf, während er in dem Falle von Hallopeau der Lungenerkrankung um 10 Tage voraufgeht und nach Ablauf derselben ein zweiter Schub folgt. Zu dem dritten Falle Talamons folgte der Herpes zoster der Pneumonie nach 2 Monaten, während welcher der Patient an konstanten Interkostalneuralgien zu leiden hatte. — Talamon hat in dem Bläscheninhalte zwar keine Mikroorganismen gefunden und hält es auch für wenig wahrscheinlich, daß sich solche nachweisen lassen. Er glaubt vielmehr, daß eine Herpeseruption bei Pneumonie nicht direkt durch die Pneumokokken hervorgerufen werde, sondern daß sie der Ausdruck einer trophischen Hautstörung sei, die durch eine Reizung der Nerven mittels Pneumotoxins hervorgerufen werde. Bruno Sklarek (Berlin).

**Bindermann**, J., Wien. Abteilung v. Zeissl. Kasuistische Mitteilungen. Wiener medizin. Presse. 1903. Nr. 31.

Unter den mitgeteilten Fällen ist besonders bemerkenswert ein Fall von Herpes zoster bei einem 77jährigen Manne, bei dem es nach Aufschießen der Bläschengruppen im Interkostalraum, sowie am Vorder-, Oberarme und Hohlhand unter großen Schmerzen zur Entwicklung eines Ödöms, sowie eines Ergusses in die Fingergelenke und nach 4 Wochen auch zum Ergusse ins rechte obere Sprunggelenk kam. Im Harne keine abnormen Bestandteile. Viktor Bandler (Prag).

**Ehrmann**, S., Wien. Über Herpes progenitalis und Schmerzen in der Regio pubica bei Plattfuß. Wiener klinische Wochenschrift. 1903, Nr. 34.

Ehrmann hat schon im Jahre 1891 in der dermatologischen Gesellschaft auf den Zusammenhang von Herpes praeputialis mit Plattfuß hingewiesen und im Jahre 1894 in einem Referate über Herpes genital, labial und fac. in Lubarschs Ergebnisse desselben, sowie der Inguinalneuralgien Erwähnung getan, so daß seine Priorität gegenüber Pals Ansprüchen bewiesen ist. Die Hautnerven des Membrum virile samt denen des Skrotums stammen aus dem Nervus ilio-inquinal und Nervus pub. pub. und Nervus pud. comm. u. s. w. Von allen diesen Nerven kommt für die Frage des Herpes nur der Nervus pud. comm. in Betracht. Es ist klar, daß die Stellung des Oberschenkels auf den Verlauf des N. pud. comm. nur dort einwirkt, wo er aus dem For. ischiad. maj. in das ischiad. minus tritt. Durch die Abduktionsstellung im Hüftgelenk mit leichter Rotation nach innen wird das Lig. pubo femorale und jenes Verstärkungsband der Gelenkskapsel, das sich an jener Stelle inseriert, wo auch in geringer Entfernung das Lig. spinoso sacr. von der Spina posterior entspringt, das letztere Band muß den Nervus pud. comm. kreuzen und hier liegt nach Ehrmanns Ansicht die Ursache der Provokation des Herp. progenit.; bei Druck wird die Schmerzhaftigkeit an der Spina poster. lokalisiert. Durch die starke Abduktion werden die Fasern dauernd gezerrt und der darüber ziehende Nerv gedrückt und so kommt es zu neurotrophischen Entzündungen in der Haut und Hyperämie der Harnröhrenschleimhaut. Ehrmann sah 862 Fälle von Plattfuß mit inguinal. Schmerzen, bei 10% der Fälle war Herpes recidiv, bei 80% konnte der Schmerz nur durch Einlagen behoben werden.

Viktor Bandler (Prag).

**Stanislawski**, Wl. J. Über die sogenannte dystrophische Form der Epidermolysis bullosa hereditaria vel. congenita. Journal russe de mal. cut. Tom. V., pag. 521.

Die vom Autor mitgeteilte Krankengeschichte stimmt mit den von Hallopeau, Róna und anderen mitgeteilten Fällen überein. Es findet sich die angeborene Neigung zur Blasenbildung unter dem Einfluß äußerer Reize an den Ellbogen, Knien etc. Blasenbildung selbst auf künstliche Reize an anderen als den beschriebenen Stellen wurde nicht beobachtet. Weißliche, über die Haut erhabene, derbe runde oder ovale Herde von urticariaartigem Aussehen wurden ebenfalls beobachtet, im Gegensatz zu Hallopeau nicht sekundär an der Stelle der Blasen (auch nicht nach

Kantharidenpflaster), sondern primär auftretend. Auch die stecknadelkopfgroßen Epidermiscysten fehlten im Bilde nicht. Aus dem mikroskopischen Befunde sei hervorgehoben, daß auch die normal aussehende Haut Veränderungen zeigt: Periarteritis und Periphlebitis, Atrophie des elastischen Gewebes der Papillar- und oberen Cutisschicht. (Näheres siehe im Original.)

Die Bezeichnung Hallopeaus „dystr. Form der Epidermolysis" hält Stanislawski schon mit Rücksicht auf die Gefäßveränderungen nicht für entsprechend, sondern glaubt, daß es sich um ein selbständiges Krankheitsbild, das zur Gruppe der Hautatrophien oder Dystrophien gehört, handelt. Richard Fischel (Bad Hall).

**Monfort.** Pemphigus acutus der oberen Luft- und Verdauungswege. Revue hebdomadaire de laryngologie, d'otologie et de rhinologie, Bd. XXII., 12.

Die Erkrankung der Schleimhäute beim Pemphigus acutus ist allgemein bekannt; sie tritt zur selben Zeit auf wie die Erkrankung der Haut oder folgt ihr sehr bald nach, kann aber nach Beobachtungen von Mesnard und Dickson der Hauterkrankung um mehrere Tage vorausgehen, so daß man nach Ansicht der Autoren von „primärem Pemphigus der Schleimhäute" sprechen kann, eine Bezeichnung und Sonderstellung dieser Form, die wohl ziemlich überflüssig ist. Nach allgemeinem Urteil gibt die Mitbeteiligung der Schleimhäute eine äußerst üble Prognose.

Im Gegensatz hierzu berichtet Monfort über 6 Fälle von „isoliertem Pemphigus der Schleimhäute", die er ausführlich beschreibt und für eine Krankheit sui generis angesehen wissen will. Wegen der Einzelheiten muß auf das Original verwiesen werden. Er betont hauptsächlich die relative Häufigkeit dieser Erkrankung (er sieht in jedem Jahr mindestens 2 Fälle) und ihre fast absolute Gutartigkeit, die jede Behandlung überflüssig macht. Ueberschär (Breslau).

**Charles.** Akute und chronisch rezidivierende Form des Pemphigus der Schleimhäute. Revue hebdomadaire de laryngologie, d'otologie et de rhinologie, Bd. XXII., 38.

Charles berichtet über 3 von ihm beobachtete Fälle von isoliertem Schleimhautpemphigus. Er hält den isolierten Pemphigus der Schleimhäute ebenfalls für eine besondere, vom Pemphigus der Haut zu trennende Erkrankung, und unterscheidet eine akute, in wenigen Wochen ablaufende, und eine chronisch rezidivierende Form, die sich über Monate und Jahre erstrecken kann. Auch nach seiner Erfahrung ist die Prognose quoad vitam stets günstig, dagegen soll es bei Erkrankung des Gaumensegels und der Konjunktiven leicht zu Synechien bezw. Symblepharon kommen (wie beim Pemphigus malignus!). Im Blaseninhalt konnten Bakterien nicht nachgewiesen werden, Überimpfung blieb erfolglos.

Ueberschär (Breslau).

**Beck,** Cornelius und **Grósz,** Julius. Über Lichen scrophulosorum und dessen Beziehungen zu den „Tuberculides cutanées Darier". Archiv für Kinderheilkunde XXXIV. Bd., 1. Heft.

Nach einer sehr anschaulich gebrachten Krankengeschichte des Falles, dessen Affektion Gegenstand obiger Untersuchung ist, beschreiben Beck und Grósz die histologischen Veränderungen, welche sie in den verschiedenen Entwicklungsstadien gefunden haben. Die Veränderungen, welche das mikroskopische Bild lehrt, treten zunächst in dem Cutisbindegewebe perifollikulär als entzündliche Infiltration mit Bildung von Riesenzellen auf. Das Infiltrat dringt aufwärts bis in die Papillarschicht; nach Zerstörung der interpapillären Epithelzapfen und der Malpighischen Schicht kommt es unter der Hornschicht zu kleiner Pustelbildung. Gleichzeitig kommt es zu einer regenativen Epithelwucherung aus der Malpighischen Schicht, welche von unten die kleine, oberflächliche Pustel verschließt; welche sodann zur Kruste eintrocknet. Da aber das Virus — vielleicht tuberkulotische Toxine — fortwirkt, so erscheint der Prozeß mit der Krustenbildung nicht abgeschlossen, sondern der ganze Verlauf beginnt von neuem, und neuerdings wandern von demselben Punkte der Cutis wie anfangs Leukocytenhaufen ins Epithelgewebe nach oben, die zerstörende Wirkung, wie auch die konsekutive Epithelregeneration wiederholen sich; daher die etagenförmige Anordnung der Läsionen. Den Autoren gelang es weder mikroskopisch, noch bei Impfversuchen Tuberkelbazillen nachzuweisen. Auch die Gutartigkeit, spontane Rückbildung, sowie der Mangel jeder Ulzeration bestimmen die Autoren obige Affektion strenge von wahrer Hauttuberkulose zu unterscheiden, trotzdem aber möchten sie auf die prämonitorische Bedeutung der „Exantheme der Tuberkulose" hinweisen. Rud. Bunzel (Prag).

**Himmel**, J. M. Dermatitis psoriasiformis nodularis. Journal russe de mal. cut. Tom. III., pag. 659.

In diesem Archiv Bd. LXV., pag. 47 als Originalartikel erschienen. Richard Fischel (Bad Hall).

**Adrian**, C. Über Arthropathia psoriatica. Mitteilungen aus den Grenzgebieten der Medizin und Chirurgie. XI. Band, 2. Heft.

Adrian stellt im Anschluß an einen von ihm beobachteten Fall von Psoriasis kompliziert mit Arthropathia psoriatica, der wegen eines Blasencarcinoms zur Aufnahme in die Straßburger chirurgische Klinik kam und bei dem die Arthropathia psoriatica als zufälliger Befund erhoben wurde, die gesamte ihm zugängliche Literatur über Arthropathia psoriatica zusammen (93 Beobachtungen, die meisten, 57, aus französischen Spitälern) und gibt auf Grund dieser Literatur und seiner eigenen Beobachtung ein ausführliches Bild der Arthropathia psoriatica. Adrian glaubt das Wesen des Krankheitsbildes am verständlichsten erklären zu können durch Annahme einer Erkrankung des Nervensystems als gemeinsamer Ursache der Psoriasis sowohl als des Gelenkleidens. Welcher Art diese Erkrankung des zentralen oder peripheren Nervensystems sei, müsse auf Grund mangelnder pathologisch-anatomischer Untersuchungen z. Z. dahingestellt bleiben. In dem von Adrian selbst beobachteten Falle waren ausschließlich Veränderungen der Finger- und Zehengelenke vorhanden, alle anderen Gelenke waren frei. Über die Art der Verän-

derungen geben beigefügte Photographien und Röntgenaufnahmen ein deutliches Bild. Voß (Breslau).

**Patry**, E. L'oedème dur du dos de la main. Revue médicale de la Suise romande. 1903. Nr. 5. Jahrg. XXIII. p. 326.

Patry weist in seinem interessanten Aufsatz nach, daß das zuerst von H. Secrétan (Rev. méd. de la Suise romande, juillet 1901) beschriebene und auch von Cheinisse (Semaine médicale, mars 1903) gesehene Ödeme dur du dos de la main nichts anderes ist, als eine absichtlich herbeigeführte Unfallsversicherungskrankheit. Einige wenige Fälle scheinen wirklich durch Unfall bedingt zu sein; das Gros aber gehört zu den simulierten Unfällen. Hiefür bringt der Verfasser eine große Anzahl von Gründen bei; die hauptsächlichsten sind: 1. Die Krankheit existiert erst seit der großen Ausdehnung der Unfallversicherungsgesetze. Patry hat in der Genfer Unfallversicherung von 1896—99 nur einen, von 1899—1902 dagegen 48 solche Fälle gesehen. 2. Sie kamen alle bei Italienern vor, die meist aus derselben Stadt stammten und zum großen Teil in einem Hause zusammen wohnten. 3. Drei Viertel der Fälle betrafen die linke Hand. 4. Die angenommenen Entschädigungen waren viel zu klein im Verhältnis zur anscheinenden Schwere der Verletzung. 5. Weitaus die Mehrzahl kam am Ende der Saison (September bis November) zur Beobachtung. 6. Unter den 48 Fällen konnte 10mal sicher Simulation oder Versuch die Versicherungsgesellschaft zu benachteiligen nachgewiesen werden.

Zweimal hat der Verfasser inzidiert und ist auf Hämatome gestoßen; nicht alle Fälle sind also durch seröses Exsudat bedingt. Laut glaubwürdiger Aussage wird die Affektion folgendermaßen hervorgerufen: Die Hand wird mit einem Tuch umwickelt, auf einen harten runden Gegenstand (Flasche etc.) aufgesetzt und dann einige Zeit mit kleinen Schlägen bearbeitet; diese Prozedur wird so oft wiederholt, bis sich das Ödem zeigt. A. Gassmann (Basel-Leukerbad).

**Steiner**, R. (Levico). Zur Balneotherapie der Acne vulgaris. Journal russe de mal. cut. Tom. IV. Nr. 7, 8.

Siehe die deutsche Mitteilung in der Festschrift zu Ehren Kaposi 1901: „Über die lokale Applikation des Arsen bei Dermatosen".

R. Fischel (Bad Hall).

**Landschewski.** Ein Fall von rezidivierender Gangraen der Haut. Journal russe de mal. cut. Tom. V. p. 32.

Infolge von lang andauernden „Wadenkrampf" ein zirka silberrubelgroßer Gangraenherd der Haut über der Tibia, nach neuerlichen Krämpfen Rezidive. Richard Fischel (Bad Hall).

**Philippson**, L. Sulla necrosi secca circoscritta della pelle da influenze atmosferiche. Giornale Ital. delle malattie veneree e della pelle. 1902. 332.

Philippson beschreibt einen Fall dieser seltenen Krankheit, welche bei einer 28jährigen Frau seit dem 3. Lebensjahre stets in den Monaten Feber, März und April aufgetreten war. In dem Jahre, als die

Kranke vom Autor beobachtet wurde, trat das Leiden auch im Oktober und November auf, was früher nie der Fall gewesen war; unter Jucken entwickelten sich umschriebene trockene Schorfe an Nase, Wangen und Ohren. An einem ausgeschnittenen Stückchen vom Ohrläppchen ergab die histologische Untersuchung einen Befund, welcher mit denen von Bowen und Mibelli im wesentlichen übereinstimmt; das Infiltrat, das weiter als man vermuten möchte, in die Tiefe greift, ist sehr reichlich und besteht vornehmlich aus einkernigen Leukocyten. Das Exsudat ist am reichlisten im Papillarkörper. Die violetten Flecke rühren von Stase in den Kapillaren her; die Nekrose, hauptsächlich Epidermis und Papillarkörper betreffend, tritt frühzeitig ein, und ist nicht durch die Entzündung veranlaßt, sondern tritt mit und neben ihr auf; die vorhandene entzündliche Stase genügt nicht zur Erklärung der Nekrose. Demgemäß bezeichnet der Autor auch die Bezeichnung Hydroa vacciniforme als ungeeignet und als geeignete Bezeichnung Necrosis sicca circumscripta oder Dermatitis escharotica circumscripta. Spietschka (Brünn).

**Metscherski**, G. J. Kalomel bei Behandlung des Ulcus cruris. Journal russe de mal. cut. Tom. V. pag. 678.

Vernarbung eines inveterierten Ulcus cruris nach 4 Kalomelinjektionen (à 0·05) und Rückgang der Elephantiasis der Extremität um 4 *cm* im Umfang. Lokal bloß Borwasserumschläge.

Richard Fischel (Bad Hall).

---

## Bildungsanomalien.

**Alessandri**, Roberto. Bakteriologische Untersuchungen bösartiger Geschwülste. Zentralblatt für Bakteriologie, Bd. XXXIII. pag. 682.

Alessandri hat zu seinen Versuchen 38 Tumoren und 9 Drüsenmetastasen solcher verwendet, die erhaltenen Stücke unter allen Kautelen verarbeitet, aber nie ein positives Resultat erzielt, speziell nie Blastomyceten gefunden. Unter den Tumoren befanden sich Epitheliome und Sarkome. Auf je einer Platte, die mit Fibrosarkom und Spindelzellensarkom geimpft war, traten Kulturen auf, die Sarcime ähnlich waren aber weitere Resultate nicht ergaben, da sie auch auf Tiere verimpft nicht nachweisbare Veränderungen erzeugten. Wolters (Rostock).

**Tschlenow**, M. Über multiple spontane Keloide.

Nach einer ausführlichen Literaturübersicht, in der das Für und Wider der Ansichten der Berechtigung der Unterscheidung der Begriffe „Spontan und Narbenkeloid" klar beleuchtet wird, wird je ein Fall dieser Affektion beschrieben. Der Fall von Spontankeloid stellt durch die Menge der entwickelten Geschwülstchen (bis haselnußgroß, 431 an der Zahl) ein Unikum dar. Akne gab den Grund zur Entwicklung einiger, aber gewiß

nicht aller vorhandenen Keloide. Der genaue histologische Befund muß im Original nachgelesen werden. Hier die Schlußsätze des Autors:

1. Unter dem Namen „Keloid" versteht man eine besondere Hautaffektion, welche in mancher Hinsicht an eine Neubildung erinnert und welche fürs erste, bis zu einer genaueren Erklärung seiner Ätiologie zur 2. Gruppe der Neubildungen und zwar des Fibroms zu rechnen ist.

2. Zur Gruppe der Keloide gehören nur die sogenannten „primären" entsprechend der Bezeichnung früherer Autoren „wahren") und sekundären („Narben") Keloide. Die hypertrophische Narbe muß streng aus dieser Gruppe ausgeschieden werden. HIV2

3. Sowohl die klinischen als auch histologischen Befunde zeigen, daß die frühere strenge Einteilung der Keloide in primäre und sekundäre keinen berechtigten Grund hat, da diese beiden Arten von Keloiden sich nach ein- und demselben Typus entwickeln. Trotzdem kann eine solche Einteilung, im Interesse der Bequemlichkeit für das klinische Denken beibehalten werden.

4. Die histologischen Veränderungen beim Keloid sind auf eine verstärkte Wucherung des Bindegewebes (mit gleichzeitigem Untergang des elastischen Gewebes) längs den Blutgefäßen zurückzuführen, wobei als Ausgangspunkt dieser Veränderungen das Cutisgewebe anzusehen ist, zu denen sich sekundäre Veränderungen hinzugesellen.

5. Die früher gültigen histologischen Unterschiede zwischen den primären und sekundären Keloiden (hauptsächlich Erhaltung der papillaren Schicht bei ersteren und Zerstörung derselben bei den letzteren) können nicht mehr als wesentliche angesehen werden.

6. Die Ätiologie der Keloide muß als dunkel bezeichnet werden.

7. Als Hauptgrund für die Entwicklung der Keloide muß man bisher eine besondere persönliche, familiäre oder Rassen-Disposition ansehen, woher die Haut auf häufig nur ganz unbedeutende Reize mit Keloidbildung ‚reagiert (dabei aber nicht auf jeden Reiz und nicht an allen Stellen). Hierdurch erklärt sich auch die ganz außerordentliche Neigung der Keloide zu Rezidiven.

8. Was die Pathogenese der Keloide anbetrifft, so spielt das Gefäßsystem bei Entwicklung derselben eine unzweifelhaft sehr große Rolle aber über die genauere Beteiligung desselben müssen uns noch weitere Untersuchungen aufklären.

9. Das Keloid stellt weder eine Narbe, noch eine einfache Hyperplasie des Bindegewebes dar und unterscheidet sich auch in seinem Bau von dem infektiösen Granulom und Fibrom, aber die sichere Klassifikation desselben ist augenblicklich noch unmöglich.

10. Die Ursachen für den beobachteten, spontanen Stillstand des Wachstums der Keloide sind noch unbekannt.

11. Die Prognose der Keloide ist im allgemeinen wenig befriedigend.

12. Die Behandlung der Keloide fordert vom Arzt eine große Ausdauer und ist im allgemeinen eine undankbare Aufgabe.

Richard Fischel (Bad Hall).

**Montgomery**, Douglass W. Papilloma of the Sole. Journal Amer. Med. Assoc. XLI. 100. 11. Juli 1903.

Montgomery berichtet über 7 Fälle der wohl nicht so seltenen, aber recht unangenehmen und oft schwer zu beseitigenden Warzen auf den Fußsohlen. Dieselben scheinen sich nie mit Warzen an anderen Körperteilen zu vergesellschaften und meist auf lokalen, namentlich anhaltenden oder oft wiederholten (Druck-)Insulten zu beruhen. Montgomery empfiehlt die schonende Entfernung der harten Epidermisbedeckung, um die Warze selbst der üblichen Behandlung zugänglich zu machen. H. G. Klotz (New-York).

**Glawtsche**, E. S. Zur Frage der Fibromatose. Journal russe de mal. cut. etc. 1902, pag. 355.

An der Entstehung der Keloide sind zwei Momente beteiligt: die Disposition und Reizung. Bei dem beschriebene Falle, bei dem es sich um Narbenkeloidbildung am Stamme und an den Extremitäten, und um plastische Verhärtung der Schwellkörper des Penis handelte, wird die Verbrennung bezw. die Gonorrhoe als Reizursache angesehen. Die Disposition zur erhöhten Zelltätigkeit äußerte sich auch in einer Vereiterung des Nebenhodens. Die Disposition zur Fibromatose, ein dem Autor zur Bezeichnung des Krankheitsbildes am geeignetesten erscheinender Ausdruck, ist in diesem Fall vielleicht durch die infolge der bestehenden Lebercirrhose nicht zurückgehaltenen Toxine und Ptomaine bedingt.

Richard Fischel (Bad Hall).

**Thomas**, H. M. A Case of Neuro-Fibromatosis (Von Recklinghausens Disease) with Paralysis and Muscular Atrophy of Arms and Legs. Johns Hopkins Hospital. Bulletin XIV. 204, Aug. 1903.

Thomas' Fall ist hauptsächlich von Interesse wegen der die Neubildung begleitenden Erscheinungen seitens des Nervensystems. Bei der 51jährigen Patientin hatten von früher Kindheit an zahlreiche Tumoren der Haut, über den ganzen Körper verstreut, bestanden, die während der letzten 5 Jahre bedeutend an Zahl zugenommen hatten. Seit derselben Zeit sind brennende, stechende Schmerzen zuerst im linken Fußgelenk, allmählich nach aufwärts auf beide untere Extremitäten sich verbreitend, aufgetreten, seit 1—2 Jahren auch in Armen und Schultern aufgetreten; dieselben treten blitzartig, mit großer Intensität und in Anfällen auf. Gleichzeitig sind auch motorische Störungen in den Extremitäten aufgetreten, welche jetzt zu Kontrakturen in Knien und Hüften geführt haben, sowie zu Funktionsstörungen in den oberen Extremitäten; in der letzten Zeit sind auch Blasen- und Schluckbeschwerden aufgetreten. Die Veränderungen an der Haut wiesen weder klinisch noch histologisch Abweichungen auf von den typischen Neurofibromen (Fibroma molluscum) der Haut. Tumorbildungen an den peripheren Nerven, welche die Symptome seitens des Nervensystems erklären könnten, waren nicht nachweisbar. Nach Vergleichung mit ähnlichen Fällen aus der Literatur, namentlich der von Zinno, Haushalter und Sorgo, erscheint es wahrscheinlich,

daß es sich in dem vorliegenden Fall um eine langsam fortschreitende, weit verbreitete Affektion des unteren motorischen Segments handelt, als deren Ursache an den vorderen Wurzeln auftretende Neurofibrome anzusehen sind; die der Cauda equina wurden jedenfalls am frühesten befallen, die zervikalen erst in der letzten Zeit. Obwohl objektive, sensorielle Störungen nicht nachweisbar sind, so macht doch das von Anfang an beobachtete Auftreten der blitzartig auftretenden Schmerzen eine Beteiligung der hinteren Wurzeln höchst wahrscheinlich.

H. G. Klotz (New-York).

Drs. **Fraenkel,** Joseph und **Ramsay Hunt,** J. On Neurofibromatosis. New-York, med. record June 13, 1903.

Fraenkel und Ramsay Hunt teilen die Neurofibromatosis klinisch ein in:

1. Tubercula-dolorosa (kleine schmerzhafte Hautknoten der sensiblen Hautnerven, welche gelegentlich Parästhesien, Kontrakturen, Reflex-Spasmen und selbst epileptiforme Anfälle hervorrufen).

2. Multiple Neurofibrome der Haut (v. Recklinghausen: Fibroma molluscum).

3. Neurofibrome von einzelnen größeren Nervenstämmen (am häufigsten Medianus und Ischiadicus).

4. Plexiformes Neurom (Ranken-Neurom) mit ev. Elephantiasis und Pachydermatocele.

5. Allgemeine Neurofibromatose der Haut, der cerobrospinalen und sympathischen Nerven.

Vier klinische Beobachtungen folgen:

1. Kompressions-Myelitis, hervorgerufen durch ein intravertebrales Fibrom; mit Sektionsbericht. 26jährige Frau. In der linken Unterbauchgegend fand sich ein plexiformes Neurom der Haut, ebenso ein Neurofibrom des linken Vagus, sowie Fibromatose cervikaler und lumbaler Nerven.

2. Isoliertes Neurom des Nervus tibialis und communicans peronei, 18jährige Frau.

3. 36jährige Frau mit zahlreichen Fibromata mollusca und kleinen Gefäß-Nävi ohne Symptome.

4. 60jähriger Patient mit Neuralgien und Spasmus im linken Arm, einem Naevus vascularis auf dem Abdomen, Knoten im linken Plexus brachialis, halbweichen zahlreichen Fibromen auf Armen und Rumpf bis zu Kirschengröße.

Verfasser machen darauf aufmerksam, die Anwesenheit von Nävi oder Haut-Fibrom als diagnostischen Hinweis auf ähnliche tiefer gelegene Neubildungen bei unklaren Nervenleiden in Betracht zu ziehen.

Loewenhardt (Breslau).

**Dubois,** Charles. Naevus verruqueux généralisé. Revue médicale de la Suisse Romande 1903. Nr. 8, pag. 570.

Dubois beschreibt einen Fall von ausgedehntem systematisiertem, doppelseitigem, papillomatösem und pigmentiertem Hornnävus. Histo-

logisch fand sich Verdickung des Rete und der Hornschicht; im Derma war kein Pigment, um die Gefäße Zellvermehrung (namentlich Mastzellen). — Die Intelligenz ist vermindert, öfters treten epileptische Anfälle auf. An ergriffenen Partien sind die Kopfhaare fein, kurz und depigmentiert, an kleinen gesunden Stellen jedoch kräftig, dunkel und lang. — Gautier hat den Fall (eodem loco) 1890 als „Maturité précoce et mélanodermie chez un garçon de 6 ans et demi" beschrieben. Der allgemeine Körperzustand ist seitdem durchaus stationär geblieben Die vom Nävus befallene Haut war jedoch damals völlig glatt und nur pigmentiert. A. Gassmann (Basel-Leukerbad).

**Piccardi,** G. Cisto-epithelioma corneo o cistoacantoma corneo (Epithelioma perlaceo). Giornale Ital. delle malattie veneree e della pelle 1902. pag. 339.

Piccardi beschreibt einen kirschgroßen Tumor vom Rücken der Hand eines 65jährigen Mannes; derselbe überragte die Haut um ungefähr 3 Millimeter, war gut abgegrenzt, von schmutzig weißer Farbe, gegen die Peripherie von normaler Epidermis bedeckt, und zeigte im Zentrum eine Art Krater, aus welchem sich konzentrisch geschichtete Hornmassen ablösen ließen; seine Konsistenz war elastisch knorpelhart; bereitete keine Schmerzen. Bei der histologischen Untersuchung erwies er sich aus einzelnen großen Cysten zusammengesetzt; in der Nachbarschaft fanden sich viele kleine, die in die großen einmündeten, die großen Cysten selbst mündeten mit großer Öffnung in die Epidermis, welche sich mit allen ihren Schichten in das Derma einstülpte und so die Cysten bildete. Die Höhlung war mit konzentrisch geschichteten Hornmassen erfüllt. Die Wucherung, in Form von Zapfen beginnend, nahm ihren Ursprung vom Rete Malpighi; sie schließt sich am besten an das Epithelioma perlaceum an; der Autor schlägt den Namen Cysto-Epithelioma corneum oder Cysto-Acanthoma vor. Spietschka (Brünn).

**Soubeyran,** P. L'épithelioma primitif de l'urètre chez l'homme. Gaz. des hôpit. 1903. Nr. 120.

Der primäre Krebs der Harnröhrenschleimhaut ist eine seltene Affektion: Soubeyran konnte aus der Literatur nur 23 Fälle zusammenstellen, was mit dem von ihm selbst beobachteten, der „Société anatomique" vorgestellten Fall zusammen im ganzen 24 Fälle ausmacht. Besonders ältere Leute werden davon betroffen; die Ätiologie ist dunkel, doch scheinen Traumen und blennorrhoische Strikturen ätiologisch eine gewisse Rolle zu spielen. Die Pars perinealis ist häufiger (in 19 Fällen) befallen, als die Pars pendula; in letzterer sitzt das Carcinom meistens in der Nähe der Basis der Eichel, zuweilen in der Mitte des Penis oder in der Fossa navicularis. Makroskopisch präsentiert sich die Neubildung als ein ulceriertes, papilläres, über die Oberfläche hervorragendes Gewächs, hinter dem die Urethra meistens erweitert ist. Häufig finden sich Fisteln, besonders in der Perinealgegend. Histologisch handelt es sich um einen Pflasterepithelkrebs. Es bestehen dabei mehr oder weniger starke Schmerzen, Urinbeschwerden, Retention, septische Erscheinungen, wie

bei Strikturkranken, blutiger oder seröser Ausfluß, in welchem mitunter Carcinomzellen gefunden werden, die dann die Diagnose sichern. In den ersten Stadien kann die Endoskopie die Natur des Tumors erkennen lassen, was prognostisch von großer Wichtigkeit ist. Ist die Geschwulst schon stärker gewachsen, so ist die Schwellung der Gewebe schon äußerlich zu erkennen. Die Diagnose ist schwierig, die Prognose ungünstig; therapeutisch kommen bei frühzeitiger Diagnose partielle Resektion der Urethralschleimhaut, meistens indessen Amputatio penis resp. Emasculatio totalis in Betracht. Frédéric (Straßburg i. E.).

**Janowsky**, J. L. Zur Frage des Lippenkrebses. Archiv für klinische Chirurgie. Band LXV. 18.

An der Hand einer Statistik von 178 Fällen kommt Janowsky zu folgenden Ergebnissen: Möglichst frühzeitiges operatives Eingreifen mit Entfernung der schon frühzeitig ergriffenen Drüsen. Hohes Alter ist keine Kontraindikation, im Gegenteil wurden im Alter von 60—70 Jahren die besten Resultate erzielt. Günstige Erfolge wurden in 49% der Fälle erzielt. Rezidive zeigten sich in der Mehrzahl der Fälle im ersten halben Jahre. Bei sich wiederholenden Rezidiven kann man wenigstens die Lebensdauer verlängern. Bei Frauen ist Lippenkrebs 10mal seltener als bei Männern. Die Bevorzugung eines Standes oder einer Profession in Bezug auf die Erkrankung konnte nicht festgestellt werden. Die bösartig und schnell verlaufenden Formen stellen einen Prozentsatz von 25% dar, 15% waren gutartige Fälle, die übrigen 60% Zwischenformen.

Ortmann (Breslau).

**Vignard**, P. Epithélioma tubulé du nez d'aspect glandulaire. Gaz. des hôpitaux 1903. Nr. 95.

Vignard berichtet über einen Fall von relativ gutartigem Epitheliom der Nase bei einem 54jährigen Mann. Die Geschwulst war schon im 50. Jahre als kleines Knötchen entstanden, hatte aber erst nach 3 Jahren stärker zu wachsen begonnen. Zur Zeit der Untersuchung hatte dieselbe die Größe einer kleinen Zitrone und saß mit ziemlich breiter Basis auf der Nasenspitze. Auf der ganzen Oberfläche war sie von einer dünnen glänzenden Membran, welche an eine Kollodiumschicht erinnerte, umhüllt. Die histologische Untersuchung ergab, daß der Tumor aus alveolär angeordneten Epithelzapfen bestand, welche direkt mit dem Rete Malpighi, nicht mit den Talg- oder Schweißdrüsen zusammenhingen. Auch fehlten Epithelperlen. Der Tumor war demnach als Carcinoma adenoides (Krompecher) zum Unterschied vom gewöhnlichen Cancroid, vom Epithelioma sebaceum und sudoriparum, zu bezeichnen. Besonders charakteristisch ist die dünne, den ganzen Tumor umhüllende Membran. — Durch Exzision wurde Heilung und auch ein relativ gutes kosmetisches Resultat erzielt. Frédéric (Straßburg i. E.).

**Pfahler**, G. E. The treatment of cutaneous cancer by. X-Rays. The therapeutic gazette. 15. März 1902.

Bericht über 4 Fälle von Carcinom. In 3 Fällen Heilung, im 4. Fall starb der Patient an einer interkurrenden Krankheit, bevor die

vollständige Heilung eingetreten. In diesem Fall nahm anfangs unter der Behandlung der Tumor noch zu, bedeckte sich aber nach und nach mit glatter Haut; schließlich war nur noch der obere Rand verdickt und auch die Drüsenschwellung war verschwunden. Der Autor hat noch mehrere andere Fälle behandelt, welche alle Besserung zeigen, aber noch nicht geheilt sind. Es folgt ein Bericht über die bisher mit Röntgenstrahlen behandelten Carcinomfälle. Julius Baum (Berlin).

**Stewart**, J. Clark. A Study of the Histological Changes in Epithelioma Under the X-Rays. Journal Amer. Med. Assoc. XLI. 158. 18. Juli 1903.

Stewart fand als charakteristische histologische Veränderungen, wo die X-Strahlen günstige Wirkung zeigten, anfangs fettige Degeneration und Vaskularisation der Epithelperlen; während Leukocyteninfiltration und verschiedene degenerative Prozesse die Zerstörung vervollständigen. Von „Plimmerschen Körpern" nicht zu unterscheidende Gebilde nehmen an Zahl zu, während die Epithelien degenerieren.

H. G. Klotz (New-York).

**Coley**, William. Further Observations on the Influence of the Roentgen Ray upon Sarcoma. New-York Med. Journal. LXXVIII. 253. 8. Aug. 1903.

Coley behandelte vom 1. Feber 1902 bis 18. März 1903, zum Teil in Verbindung mit Einspritzungen von Toxinen, 36 Fälle von Sarkom, darunter drei die Haut betreffend. Ohne bis jetzt die Frage irgendwie bestimmt entscheiden zu können, welche dieser beiden Methoden die wirksamste sei, kommt Coley zu dem Schlusse, daß die Röntgenbehandlung nur in unoperierbaren Fällen berechtigt sei. Nur in Sarkomen der Extremitäten, bei welchen die einzig in Frage kommende Operation die Amputation sein würde, sei man berechtigt einen nicht zu lange ausgedehnten Versuch mit der kombinierten Behandlung mit Toxinen und Röntgenstrahlen zu machen. Ein vor 6 Jahren mit Toxinen behandeltes Sarkom der Tibia verschwand unter der Behandlung und kehrte seither nicht wieder. Sonst könne man nur behaupten, daß die Röntgenbehandlung allerdings auf die verschiedenen Formen von Sarkom eine entschiedene inhibitorische Wirkung äußere, die in gewissen Fällen das völlige Verschwinden unoperierbarer Tumoren zur Folge haben mag. Allein es besteht sehr ausgesprochene Neigung zu lokalen oder allgemeinen Rückfällen, und die Zeit sei noch zu kurz, um die Heilung eines Patienten als ganz gesichert anzunehmen. Unter allen Umständen müßte man die Behandlung monate- und selbst jahrelang fortsetzen.

H. G. Klotz (New-York).

**Kudisch**, W. Sarcoma cutis idiopathicum pigmentosum Kaposi. Journal russe de mal. cut. 1902. Nr. 2.

Die ausführlich mitgeteilte Krankengeschichte und der histologische Befund enthalten durchaus bekanntes. Richard Fischel (Bad Hall).

**Pospelow**, A. J. Ein Fall von Mykosis fungoides. Journal russe de mal. cut. Tom. V. pag. 751.

Vorstellung eines Kranken (wegen der großen Seltenheit der Affektion) in der Moskauer dermatologischen Gesellschaft. Bemerkenswert ist nur der rasche Verlauf; 2 Jahre nach dem lichenoiden Stadium Geschwulstbildung. Richard Fischel (Bad Hall).

**Marsh**, James P. A Case of Mycosis fungoides Symptomaticaley Cured by Means of X-Rays. Amer. Journ. Med. Scienc. 126. 314. Aug. 1903.

Marshs Patient, eine 60jährige Frau, bemerkte seit 10 Jahren Bildung eines roten Fleckens, 2 Zoll im Durchmesser, mit starkem Jucken; nach 4 Jahren bildete sich der Rand des Fleckens zu hartem, vorspringenden Knoten aus, die in letzter Zeit zugenommen haben, so daß sie $^1/_2$ Zoll die Umgebung überragen, im Durchmesser $1^1/_2$ bis 2". Seit 3 Jahren ähnlicher Knoten auf der linken Seite der Nase, seit 6 Monaten Geschwür auf der Oberlippe. Unter Anwendung der X-Strahlen, die sehr genau beschrieben, trat in zirka 2 Monaten Heilung ein. Die Abbildungen geben keinen genaueren Aufschluß über die Art der Neubildung als die Beschreibung, welche die Diagnose der Mycosis fungoides etwas zweifelhaft läßt. H. G. Klotz (New-York).

**Sainton**, P. et **Ferrand**, J. L'adipose douloureuse ou maladie de Dercum. Gazette des hôpit. 1903. Nr. 96.

Auf Grund der Literatur geben Sainton und Ferrand einen Überblick über die Symptomatologie, Pathogenese, Differentialdiagnose und Therapie der sogenannten Adiposis dolorosa oder Dercumschen Krankheit. Eigene Fälle werden nicht mitgeteilt.

Frédéric (Straßburg i. E.).

**Lengemann**, P. Ein Fall von muskulärer Makroglossie Bruns Beiträge zur klinischen Chirurgie. Bd. XXXIX. pag. 519.

Man unterscheidet zwei Arten von Makroglossie, einmal die lymphangiektatische, das diffuse Lymphangiom der Zunge, das in etwa 60—70 Fällen beschrieben ist, zweitens die muskuläre Makroglossie, die etwa 20mal beschrieben ist. Von letzterer Form hat Lengemann einen Fall bei einem vier Wochen alten Knaben in der Breslauer chirurgischen Universitätsklinik beobachtet. Die Operation (Keilexcision) führte eine Verkleinerung herbei, jedoch ist über den weiteren Verlauf nichts zu berichten, da das Kind nach 8 Wochen an „Krämpfen" starb. Durch Vergleich mit Präparaten von anderen normalen Zungen von etwa gleichaltrigen Kindern fand Lengemann, daß es sich bei seinem Falle um eine Hypertrophie (die Fasern sind verdickt) + Hyperplasie (Vermehrung der Zahl der Fasern) der Muskelfasern handelt.

Arthur Alexander (Breslau).

**Achwlediani**, D. Th. Ein neuer Fall von Heilung eines Noma mit blauem Pioktanin. Medicin. Obosr. 1903. Nr. 17.

Poljakow war es, der zuerst wenigstens in der russischen Literatur (Med. Obosr. 1899 Nr. 8.) auf die Wirksamkeit des blauen Pioktа-

nins bei „Wasserkrebs“ aufmerksam machte, darauf folgte Achwelidianis erste Mitteilung, erschienen im Eshenedelnik 1900 Nr. 40. In der vorliegenden zweiten Mitteilung bestätigt Achwlediani vollauf seine und Poljakows Beobachtungen. Es gelang ihm mit 1% Pioktaninlösung in Form von Kompressen ein weit ausgebreitetes, stark entstellendes, gangränöses Geschwür auf Nase, Wange und Stirn eines $3^1/_2$jährigen Kindes in kürzester Zeit zur vollkommenen Heilung zu bringen. Demnach hält Verfasser das blaue Pioktanin geradezu für ein Specificum gegen Noma.

S. Prissmann (Libau).

**Pasini**, Agosto. Osservazioni cliniche et istologiche sul Cheratoma palmare e plantare ereditario. Giornale Ital. delle malattie veneree e della pelle. 1902. pag. 318.

Pasini beschreibt zwei Fälle von Keratoma palmare et plantare hereditarium. Beim ersten Falle waren von den 7 bekannten Familienmitgliedern 4 befallen: Urgroßvater, Großvater, Vater und Tochter; zwei Schwestern und ein Bruder des Vaters waren frei; im zweiten Falle waren nach Aussage des Patienten die Mutter und eine Schwester desselben mit der Krankheit behaftet. Zu bemerken ist in der ersten Reihe das Übergehen der Krankheit von den männlichen auf ein weibliches Familienmitglied, in der zweiten das umgekehrte Verhältnis. Von beiden Fällen wurden Stückchen zur histologischen Untersuchung genommen, welche der Hauptsache nach folgende Veränderungen ergaben: die tieferen Schichten des Hypoderma normal, jedoch dauernde Hyperämie und Ödem im Stratum sub papillare und papillare, Vergrößerung der Papillen, zahlreiche Mastzellen. Vermehrung der Zahl und Vergrößerung der Schweißdrüsen. Die Malpighische Schicht in ihrer Gänze vergrößert; die basalen Zylinderzellen finden sich in doppelter Schichte; die Zellen des Stratum spinosum sind bläschenartig hydropisch mit exzentrischem Kerne, die Interzellularräume vergrößert; die intrazelluläre Streifung zeigt schwere Veränderungen; Stratum granulosum bedeutend vermehrt, jedoch je nach der Verteilung der Papillen in verschiedener Weise. Von den im Stratum lucidum und corneum beschriebenen Veränderungen ist namentlich die veränderte Gestalt der Zellen und die in denselben befindlichen Reste von Kernen und fein granuliertem Protoplasma zu erwähnen.

Zur Erklärung der Veränderungen bei dem Keratoma palmare et plantare hereditarium sowohl im Corpus mucosum als des Prozesses der Hyperkeratose erscheint dem Autor die Vermehrung der Schweißabsonderung hinreichend; um diese zu erklären, genügt der anatomische Befund der bedeutenden Vermehrung der Zahl der Glomeruli; der Prozeß entwickelt sich immer einige Wochen nach der Geburt, also zu einer Zeit, wo auch die Funktion der Schweißdrüsen begonnen hat.

Spietschka (Brünn).

**Pasini, Agosto.** Sulla istologia e sulla patogenesi del corno cutaneo. Giornale Italiano delle malattie veneree e della pelle. 1903, pag. 475.

Pasini untersuchte 7 Fälle von Cornu cutaneum histologisch und dehnte seine Untersuchungen auch auf verwandte Erkrankungen, als Warzen, Papillome u. dgl. aus. Er unterscheidet zwei Formen des Cornu cutaneum: bei der ersten finden sich nur ganz unbedeutende Veränderungen im Derma, Hypertrophie des Corpus mucosum und einfache Hyperkeratose des Stratum corneum; bei der zweiten Form findet sich im Derma hochgradige entzündliche Reaktion, das Corpus mucosum ist von einem vorgeschrittenen Prozesse der Hypertrophie und Akanthosis befallen, der zu zapfenartigen Wucherungen geführt hat; im Horngewebe zeigt sich Hyper- und Parakeratose. Diese zweite Form bildet den Übergang zu den malignen Tumoren und geht selbst auch in solche über. Er erklärt das Cornu cutaneum für eine epithaliale Bildung infolge von lokalen Reizen. Spietschka (Brünn).

**Truffi**, Mario. Contributo allo Studio dell Angiocheratoma. Giornale Italiano delle malattie veneree e della pelle. 1902. p. 712.

Truffi beschreibt einen Fall von Angiokeratoma bei einem 24jährigen Mediziner, welcher sich durch die Art der Entstehung der Effloreszenzen wesentlich von den bisher beschriebenen unterscheidet; diese traten akut, unter Schmerzen und Bildung eines hämorrhagischen Fleckes auf, ohne vorhergegangene Gefäßektasien. Es entsteht plötzlich ein stecknadelkopfgroßes Fleckchen von dunkelroter Farbe, das tief in der Haut liegt, auf Druck recht schmerzhaft ist, aber nicht abblaßt; es wird dann rasch größer und es entsteht ein braunroter Schorf, der an die Oberfläche der Haut gelangt und abgestoßen wird; letzteres erfolgt zwischen dem 4. und 8. Tage nach Beginn der Entstehung des Herdes; der abgestoßene Schorf bildet ein trockenes, brüchiges, konisch geformtes Stückchen, unter welchem eine dellenartige Vertiefung mit leicht erhabenen Rändern zurückbleibt; über diesen entwickelt sich dann erst jener kleine Tumor, welcher die bekannten Eigenschaften des Angiokeratomes besitzt; auch der histologische Befund entspricht denselben vollständig; in den ganz jungen Herden befindet sich jedoch eine Hämorrhagie. Bezüglich der Ätiologie der Erkrankung weist der Autor die Tuberkulose als Krankheitsursache zurück und spricht ihr höchstens ein prädisponierendes Moment zu. Bei zwei anderen Fällen konnte der Autor das Auftreten der Herde auch am Daumen beobachten.

Spietschka (Brünn).

**Johnston**, R. H. A Case of Black Hairy Tongue. New-York. Med. Journ. LXXVIII. 126. 18. Juli 1903.

Johnstons Patient, 56 Jahre alter, sonst gesunder Mann, zeigte seit 2 Monaten bestehend auf der Mitte der Zunge, vor den Papillae circumvallatae eine beinahe runde, zirka 10 *mm* im Durchmesser haltende schwarze Stelle, die nach Abtrocknen mit etwas über 1 *cm* langen Haaren bedeckt erschien. Die letzteren konnten mit einer Pinzette entfernt werden und erwiesen sich als verhornte, aufeinander geschichtete Epithelien. Betreffend Entstehung oder Behandlung nichts Neues.

H. G. Klotz (New-York).

**Stover**, G. H. Au Experience with the X-Ray in Kraurosis Vulvae. New-York Med. Journal. LXXVIII. 179. 25. Juli 1903.

Stover beobachtete heftige Dermatitis nach einmaliger Bestrahlung vermittelst einer mäßig harten Röhre, auf 6 Zoll Distanze, 10 Min. lang, direkter Strom von 220 Volt bei einer Kraurosis vulvae. Vielleicht hatte die vorhergegangene sehr gründliche Reinigung die Haut besonders empfindlich gemacht. H. G. Klotz (New-York).

## Sekretionsanomalien.

**Putnam**, James W. Black Chromidrosis with Hysterical Paralysis. New-York Med. Journal. LXXVIII. 26. Juli 4. 1903.

Bei Putnams Patientin, 19 Jahre alt, Schülerin am Lehrerinnenseminar, erfolgte plötzliches Aufhören der Menses, nachdem sie einige Stunden mit den Händen in kaltem Wasser beschäftigt gewesen war; während der nächsten 5 Monate traten die Menses nur einige Stunden jeden Monat auf. Vier Monate später tintenschwarze Färbung der Haut beider Augenlider auf beide Wangen sich ausbreitend. Die schwarze Färbung wurde ausgebreiteter und intensiver nach jeder gemütlichen Aufregung. Zwei Monate nach Auftreten der Chromidrosis hysterische Lähmung, rasch vorübergehend, die sich einige Male wiederholte. Die Hautveränderung bestand 9 Monate lang, die Menstruationsstörungen 14 Monate, schließlich Heilung unter verbesserten hygienischen Verhältnissen. Nach Anwendung von galvanischer und faradischer Elektrizität ließ sich etwas von der schwarzen Substanz abstreifen, unter Vergrößerungsglas erschienen einzelne Wimpern mit einer dunklen Substanz bedeckt.

H. G. Klotz (New-York).

## Parasiten.

**Sorokin**, W. Zur Frage der Bekämpfung der Krätze und der Hautkrankheiten im Razansker Bezirk. Journal russe de mal. cut. Tom. IV. pag. 467.

Die jährliche, statistisch erwiesene Zunahme der parasitären Hauterkrankungen beruht nicht auf Zufälligkeiten, sondern hat ihren Grund in der geringen Zahl der öffentlichen Badeanstalten, in der ungenügenden Reinigung des dürftigen Wäscheinventars der Bauern, und in dem engen Zusammenleben mit dem Vieh. Zur Abhilfe schlägt Sorokin Errichtung öffentlicher Bäder auf Staatskosten, Gewährung der Seife von Seite der Behörden zum Selbstkostenpreise, Aufklärung des Kranken in den ärztlichen Ambulatorien durch Broschüren und Aufklärung des Volkes in der Schule, Unterricht der Lehrer in Hygiene in populärer Darstellung durch Ärzte vor. Richard Fischel (Bad Hall).

**Looss**, A. Weiteres über die Einwanderung der Ankylostomen von der Haut aus. Zentralblatt für Bakteriologie. Band XXXIII. pag. 330.

Looss wendet sich in der vorliegenden Arbeit zuerst gegen Grassi und Pieri, welche seine früheren Beobachtungen für falsch erklärt haben. Er weist nach, daß auch die Versuche dieser Autoren nicht absolut negativ verliefen, vielmehr in einem Falle das Auftreten der Parasiten im Darm nach Applikation der Larven auf die Haut zeigten. Die beiden anderen Versuchsteilnehmer sind nicht lange genug beobachtet worden. Looss teilt dann weiterhin neue Versuche mit, von denen sich der eine auf einen Menschen bezieht, der andere auf einen Hund, bei welchem die Infektion von der Haut aus genau so rasch verlief als die per os. Dies wurde durch weitere Versuche bestätigt. Jedenfalls geht aus denselben klar hervor, daß Ankylostoma-Larven aus feuchten Medien rasch in die Haut übergehen und zur Allgemeinerkrankung führen können. Wolters (Rostock).

**Hollborn**, Karl. Züchtung der Trichophytiepilze in situ. Zentralblatt für Bakteriologie. Band XXXIII. pag. 648.

Hollborn verwahrt sich in der vorliegenden Entgegnung gegen die Einwürfe, die Plaut seiner Methode gemacht hat, und teilt mit, daß er allerdings zuerst zu den Haaren, aus denen er den Pilz züchten wollte, Wasser zugesetzt habe, aber nicht in größeren Mengen, sondern mit der Platinöse; dies Wasserzuführen sei unter allen Kautelen geschehen, eine Verunreinigung also ausgeschlossen gewesen. Später habe er den Wasserzusatz aufgegeben, und die Züchtung einfach in der feuchten Kammer gemacht. Nach dieser Methode gelang die Züchtung von Pilzen aus den Haaren bei Alopecia areata und bei Trichorrhexis nodosa.

Wolters (Rostock).

**Mason**, Charles F. Dhobie Itch. New-York Med. Journal. LXXVIII. 221. Aug. 1. 1903.

Nach Mason, Arzt in der Vereinigten Staaten-Armee, werden mit dem Namen Dhobie (Lanndryman, Waschman) Itch zum Teil mykotische Infektionen (Mikrosporon minutissimum und Trichophyton) zum Teil bakterielle, letztere als Pemphigus contagiosus bezeichnet. Die ersteren sind durch die Ringformen leicht zu erkennen, die letztere besonders häufig in den Philippinen beobachtet, befällt hauptsächlich die Achsel- und Inguinalgegend in Form von Blasen, die ohne Allgemeinerscheinungen auf der unversehrten Haut aufschießen und heftiges Jucken, nam. des Nachts verursachen. Mason glaubt, daß mangelhaftes Waschen (ohne Kochen) der Unterkleider hauptsächlich für die Verbreitung der Infektionen verantwortlich ist. Für die bakterielle Form genügen Waschungen mit Sublimat und indifferente Streupulver.

H. G. Klotz (New-York).

**Van Harlingen**, Arthur und **Dillard**, Henry K. Notes on the Employment of Epicarin in Tinea tonsurans and Tinea Circinata. Amer. Journ. Med. Scien. V. CXXV. 1012. Juni 1903.

Nach Van Harlingen und Dillard ist das Epicarin eine wichtige Zugabe zu unseren Mitteln gegen Trichophytie des behaarten Kopfes. In Form einer 10 bis 20% Tinktur erwies es sich in Verbindung mit

Epilation rascher wirksam als andere Mittel zur Wiederherstellung normalen Haarwuchses. Dagegen schien die Tinktur am Körper reizend zu wirken; in Salbenform wurde das Mittel besser vertragen, wirkte aber nicht so gut wie andere Mittel (z. B. weißes Präzipitat). In einem Fall von Favus schienen Versuche jedenfalls ermutigend, dagegen wurde bei Skabies sowohl die Tinktur als die Salbe zu reizend befunden und anderen bekannten Mitteln nicht gleichwertig.

H. G. Klotz (New-York).

**Jackson,** George Thomas. The Treatment of Ring-worm. New-York, med. record. April 11, 1903.

Jackson hält Gänsefett für das beste Vehikel für Salbe zur Behandlung der Sykosis.

Seit zwei Jahren wird eine 12% Jodsalbe an der Vanderbilt-Klinik verwendet; Anwendung zweimal täglich bis zur Reaktion, dann einmal. Nach 2—3 Wochen fallen die Haare aus. Epilation ist nicht nötig, bei starker Schwellung inzwischen 3% Salizyl-Öle, in besonders hartnäckigen Fällen Kroton-Öl mit Schwefelsalbe 1 : 12.

Loewenhardt (Breslau).

**Wandel.** Zur Frage des Tier und Menschenfavus. Deutsches Archiv für klin. Medizin. Band LXXVI, 6. Heft.

Angesichts der Meinungsdifferenzen über die ätiologische Einheit oder Verschiedenartigkeit der Favus-Erkrankungen unterzieht Wandel die einschlägige Literatur einer kritischen Durchsicht, um hieran die Veröffentlichung eigener klinisch-bakteriologischer Untersuchungen anzuschließen. An der Hand des Krankenmaterials der Kieler medizinischen Klinik sucht Wandel zur Lösung der Frage, ob alle Favus-Erkrankungen ein und denselben Pilz zum Erreger haben, beizutragen; seine Beobachtungen sind um so wertvoller, als ein Teil der Fälle in ursächlichem Zusammenhang mit Tier-Favus zu stehen scheinen und die vom Menschen gewonnenen Kulturen mit mehreren Fällen von Favus bei Mäusen verglichen werden konnten, die zur gleichen Zeit in Kiel gefangen worden waren. Die Ergebnisse der Kulturversuche führen den Verfasser zur Aufstellung zweier Wachstumstypen, die den beiden von Quincke als „$\alpha$-Favus" und als „$\beta$- oder $\gamma$-Favus" bezeichneten Pilzformen entsprechen. Wandel kommt zu dem Schluß, daß „als habitueller Wirt für den $\gamma$-Favus der Mensch, als häufigster Wirt für den $\alpha$-Favus die Maus anzusehen" ist; Übertragungen von letzterer auf den Menschen seien nicht selten und in Norddeutschland anscheinend häufiger als anderswo. Außerdem führt Wandel als dritte Art die Oospora canina (Sabrazès und Constantin) an, welche beim Hunde gefunden wird, freilich geringe Neigung zeigt, auf den Menschen überzugehen; auch hält Verfasser die gelegentliche Übertragbarkeit einer vierten Favusart, des „Hühnergrind" (Schütz) auf den Menschen nicht für unmöglich.

Fritz Callomon (Bromberg).

**Weljamowitsch,** W. F. Die einzige, neue Heilungsmethode des Favus capillitii, welche ohne Epilation nach

2—3wöchentlicher Behandlung einen dauernden Effekt (ohne Rezidiven) garantiert.) Journal russe de mal. cut. Tom. V. pag. 337.

Die von Lemidow angegebene, von Solowjew und dem Autor mit günstigem Erfolge nachgeprüfte, sonst aber ganz unbeachtet gebliebene Methode besteht in folgendem: Nach Entfernung der Borken durch die Pinzette oder durch einen des Nachts aufgelegten Salbenverband werden die affizierten Stellen mit einer 5—10% Formalinlösung 1—2mal täglich gepinselt und darüber ein Wattaverband gelegt.

Richard Fischel (Bad Hall).

**Truffi**, Mario. Un caso di Cherion dovuto all' Achorion di Schoenlein, granuloma nel tessuto cutaneo provocato dall Achorion. Giornale Italiano delle malattie veneree e della pelle. 1902, pag. 491.

Der Titel der Arbeit besagt das Wichtigste: auch das Achorion kann, wie schon von Majocchi, Besnier und Doyon erwähnt, zur Bildung von Granulomen Veranlassung geben, die dem durch das Trichophylon tonsurans erzeugten Kerion gleichen. Bei einem $5^1/_2$ jährigen Kinde fanden sich am behaarten Kopfe ungefähr zwanzig Herde von der Beschaffenheit des Kerion, jedoch keine anderen Stellen, welche eine Trichophytie hätten diagnostizieren lassen, keine Haarstümpfe etc. Die histologische Untersuchung der Haare und eines exzidierten Hautstückchens, deren genaue Beschreibung in der Arbeit gebracht werden, sowie die Kultur bestätigten den Verdacht, daß es sich nicht um Trichophyton, sondern um das Achorion Schoenleini als Krankheitsursache handle.

Spietschka (Brünn).

**Petersen**, P. Über die Bedeutung der russischen Bäder im Kampfe mit den parasitären Hautaffektionen. Journal russe de mal. cut. 1902. Nr. 3, 4.

Die mit ausführlichen Tabellen versehene Arbeit gipfelt in folgenden Schlußsätzen: Die russischen Bäder sind eines der besten Vorbeugungsmittel gegen die Verbreitung lokaler parasitärer Hautaffektionen, an der die Bevölkerung Rußlands in hohem Maße leidet (2,000.000 Skabiesfälle jährlich). Gegenwärtig gibt es in vielen Städten Rußlands keine Badeanstalten; die bestehenden (insbesondere die für die ärmeren Klassen bestimmten) sind unzulänglich, wie aus dem Bericht des medizinischen Departements über den sanitären Zustand der Städte vom Jahre 1895 hervorgeht. In den Dörfern einiger Gouvernements fehlen infolge Mangels an Wasser und anderer Bedingungen Bäder, die vorhandenen sind primitiv, woraus sich die hohe Zahl der parasitären Hauterkrankungen erklärt, da in diesen die Ansteckungsgefahr für Skabies, Pediculosis und Dermatomykosen eine bedeutende ist. Es ist notwendig, den Typus einer billigen, den Anforderungen der Hygiene entsprechenden Badeanstalt für Dörfer auszuarbeiten, zu welchem Zwecke die Mitteilung der Beobachtungen der Kollegen über den diesbezüglichen Gegenstand erwünscht ist.

Richard Fischel (Bad Hall).

**Vörner**, Hans. Zur Kultivierung des Mikrosporon furfur und des Mikrosporon minutissimum. Zentralblatt f. Bakteriologie etc. Bd. XXXII. pag. 386.

Vörner berichtet ausführlich über seine Versuche Mikrosporon furfur und minutissimum zu züchten. Er fand, daß beide Pilze sich leicht anzüchten lassen in flüssigem, sterilem Blutserum, dem 2—3% Wasseragar zugesetzt wurde. Als ungeeignet erwiesen sich alle eiweißfreien Nährböden, auf denen selbst die viel anspruchloseren Pilze des Favus und der Trichophytie nicht wachsen. Pflanzliches oder tierisches Eiweiß ist im Nährboden nötig. Fortzüchtung der ersten Kolonie auf Kartoffeln, Rüben, Brot, Reisbrei, sowie auf den gewöhnlichen peptonhaltigen Nährböden gelingt gut. Vörner zog für die Züchtung des Mikrosporon minutissimum nur die Fälle heran, die zahlreiche Pilze im mikrosk. Präparat erkennen ließen, und verrieb die gewonnenen Hautschuppen mit Kieselguhr nach Král. Genaueres über die Kulturen und ihr Verhalten auf den einzelnen Nährböden und die Wachstumsverschiedenheiten müssen im Original eingesehen werden. Impfversuche beider Pilze an Tieren mißlangen, wurden aber am Menschen mit positivem Erfolge gemacht. Die Erscheinungen traten freilich erst nach einem Jahre auf, und es scheint, daß nicht jede Haut, und auch diese nicht zu jeder Jahreszeit empfänglich ist, daß vielmehr Feuchtigkeit der Luft und Wärme nötig sind zur Entwicklung. Von praktischer Bedeutung ist der Nachweis, daß Mikrosporon furfur die Wäsche durchwuchert und hier von dem Autor im Schnitt nachgewiesen wurde. Wolters (Rostock).

**Plaut**, H. C. Züchtung der Trychophitiepilze in situ. Zentralblatt f. Bakteriologie etc. Bd. XXXII. pag. 666.

Plaut betont Hollborn gegenüber, daß des letzteren Methode nicht mit der von ihm angegebenen übereinstimme, Hollborn daher auch die Priorität nicht zukomme. Tatsächlich gibt letzterer an, daß er die Trichophytie etc. kranken Haare mit Aqua dest. befeuchtet unter Deckgläser brachte und dies täglich erneute, Plaut aber ausdrücklich devor warnt, die Kulturobjekte zu befeuchten und sie nur in eine feuchte Kammer legt. Wolters (Rostock).

**Werther**, Über eine Epidemie von Trichophytie des Kopfes bei Schulkindern. Monatshefte f. prakt. Dermat. Bd. XXXVI.

Die Epidemie, die Werther beschreibt, hatte innerhalb eines Vierteljahres 17 Kinder von zirka 30 eines Internates ergriffen. Die Kinder litten an umschriebener Trichophytie des Kopfes und der Lanugohaut, als deren Erreger ein einheitliches Trichophyton gezüchtet werden konnte. Impfung der Reinkulturen auf den Menschen und Meerschweinchen fiel positiv aus. Ludwig Waelsch (Prag).

**Leslie**, Roberts. Note on a specimen of tinea microsporon of the cat. (British Journal of Dermatology 1902).

Der Verfasser berichtet über einen Fall, in welchem von einem an Trichophytie leidenden Kätzchen ausgehend, diese Erkrankung binnen wenigen Wochen auf nicht weniger als elf Mitglieder einer Familie,

ferner auf einen Bedienten derselben, des Weiteren mittels einer zweiten gleichfalls infizierten Katze in das Nachbarhaus übertragen wurde, woselbst ein Kind und ein Hund daran erkrankte. Das Krankheitsbild war in den einzelnen Fällen verschieden, am ausgesprochensten bei dem Kätzchen, hier in Form schuppender, kahler Herde, in deren Bereich abgebrochene, leicht ausziehbare Haare sich befanden, ferner bei den Kindern in Form roter, gleichfalls abschuppender Herde, ohne deutliche Bläschenbildung, vorwiegend am Halse, in drei Fällen auch am behaarten Kopf lokalisiert, beim Hunde in Form eines einzelnen ringförmigen Herdes mit geringem peripheren Infiltrationssaum, im Zentrum desselben zahlreiche Haare knapp oberhalb der Austrittsstellen abgebrochen. Der Pilz wurde überall nachgewiesen, bei den Kindern in stärkerer Entwicklung in den Haaren, bei Hund und Katze bedeutender in den Epidermisschuppen. Den Abschluß der Arbeit bildet eine genaue Wiedergabe der bakteriologischen Befunde. Robert Herz (Pilsen).

**Sanfelice**, Francesco. Die Morphologie der Blastomyceten im Organismus in Bezug auf die Antikörper des Blutserums. Zentralblatt f. Bakteriologie etc. Bd. XXXII. pag. 892.

Sanfelice immunisierte Hunde gegen Impfung mit virulenten Kulturen des Saccharomyces neoformans. Das Serum dieser Hunde konnte Katzen vor der Wirkung gleichzeitig verimpfter Kulturen nicht retten, doch fanden sich die Parasiten verändert, als Russelsche Körperchen vor. Diesen Vorgang identifiziert der Verfasser mit der Bakteriolyse. Der gleiche Befund tritt unter Umständen auch bei geimpften Tieren ohne Seruminjektion ein, da dann durch Bildung einer saccharomykolytischen Substanz im Serum der gleiche Effekt erzielt wird. Auch die Proteine der nicht pathogenen Blastomyzeten vermögen die Umwandlung in Fuchsinkörperchen hervorrufen. Diese Bildungen sind nicht mehr kultivierbar, sie dauern im Organismus lange aus, da sie von den Körperzellen nicht angegriffen werden. Genaueres über diese interessanten Verhältnisse muß im Original eingesehen werden. Wolters (Rostock).

**Bodin.** Inoculations humaines du favus de la souris (Achorion quinckeanum). Ann. de derm. et de syphiligr. 1903. p. 835.

Bodin hat als Erreger des Favus bei Mäusen das Achorion quinckeanum beschrieben; dasselbe findet sich nur äußerst selten beim Menschen und B. konnte es nur in zwei Fällen nachweisen u. zw. in einem Fall von typischem Favus scutularis der unbehaarten Haut und in einem Falle der mehr das Bild des Herpes tonsurans vesiculosus darbot. B. hebt hervor, daß diese Fälle sich als Übergangsfälle zwischen Favus und Trichophytie darstellen, ebenso wie der Pilz eine Mittelstellung zwischen dem zur Gattung Oospora gehörigen Favuspilz und den in die Klasse der Botrytis und Acladium rangierenden Trichophytonpilzen einnimmt. Walther Pick (Wien).

**Roger et Weil.** Note sur le parasite de la mélanoglossie. Ann. de derm. et de syphil. 1903. pag. 838.

Den beiden Autoren ist es, wie vorher schon Lucet, gelungen,

aus den Zotten bei schwarzer Haarzunge einen Pilz zu isolieren, der mit Mycelbildung wächst, und für Kaninchen pathogen ist. Bei dem Umstande, daß jeder Übertragungsversuch mißglückte, stützen die Autoren die Annahme, daß es sich um den Erreger der schwarzen Haarzunge handle, auf die Identität ihres Pilzes mit dem von Lucet als Saccharomyces linguae pilosae bezeichneten. Walther Pick (Wien).

**Otis**, F. J. und **Evans**, Newton. The Morphology and Biology of the Parasite from a Case of Systemic Blastomycosis. Journ. Amer. Med. Assoc. XLI. 1075. 31. Okt. 1903.

Das Material für die von Otis und Evans angestellten Untersuchungen stammt von dem von Ormsby und Miller berichteten Fall von allgemeiner Blastomykosis mit multiplen Störungen in der Haut und dem Unterhautzellgewebe (Journ. Cutan. Dis. Maerz. 1903).

Nach einer Übersicht über frühere Arbeiten, kurzer Beschreibung der klinischen Erscheinungen, das mikroskopische Aussehen der Gewebe folgt eine genauere Beschreibung des morphologischen Verhaltens der Parasiten in den Geweben, Sporen- und Knospenbildung, Veränderungen im Blut, Studien am hängenden Tropfen und an Kulturen. Das Ergebnis der Untersuchungen wird dahin zusammengefaßt, daß

1. der Fall ist einer von bisher nur in wenigen Fällen beobachteten Allgemeininfektion durch Blastomyceten;

2. die Parasiten wurden post mortem im Blute nachgewiesen, und ist anzunehmen, daß dieselben im Blute zirkulierend sich im Körper verbreiteten;

3. die Lymphdrüsen waren auffällig frei von Infektion;

4. in den lokalen Herden fanden sich die Parasiten in ungeheueren Mengen bei auffällig geringer entzündlicher Reaktion der Gewebe;

5. Blutleukocyten und gewisse Gewebszellen enthielten große Mengen runder Pigmentkörner;

6. die Parasiten wachsen in den Geweben nur durch Knospung, in Formen von 5—15 $\mu$ Durchmesser, auf künstlichen Nährböden durch Bildung segmentierter Mykelien, seitlicher Conidien und in sehr alten Kulturen durch geringe Knospenbildung;

7. in den Geweben zeigen die Parasiten eine bestimmte Folge in der Entwicklung: die jungen Formen besitzen ein intensiv sich färbendes Protoplasma und zeigen aktive Zellteilung durch Knospenbildung; die älteren Formen färben sich nicht so tief, zeigen keine aktive Teilung und enthalten sporenähnliche Körper;

8. nach Befunden in den Geweben findet zweifellos Sporenbildung statt, indem 5 bis 15 Sporen in jeder Zelle sich entwickeln;

9. an Organismen aus dem Gewebe entnommen konnte im hängenden Tropfen binnen weniger Stunden Mykelienbildung beobachtet werden;

10. Bestrahlung durch X-Strahlen war ohne Wirkung;

11. die Wirkung aktinischer Strahlen war zweifelhaft, weil die Wärmewirkung nicht ausgeschlossen war;

12. Kulturen, die durch mit Zedernöl getränktes Papier bedeckt waren,

starben nach einem Monate ab; nach einer Woche wurde das Wachstum völlig unterbrochen, ohne die Kulturen abzutöten;

13. die Organismen erfüllten alle Bedingungen der Kochschen Gesetze; Meerschweinchen sind empfindlicher als Kaninchen;

14. die Organismen wachsen leicht auf allen gebräuchlichen künstlichen Nährböden;

15. in Gelatine trat nach einem Monat Verflüssigung ein.

H. G. Klotz (New-York).

**Gottheil**, William, S. Sublamine in the Treatment of Parasitic Scalp Diseases. Med. News V. 83. 735. 17. Oct. 1903.

Gottheil hatte Gelegenheit, während einer außerordentlich heftigen Epidemie von Tinea tonsurans in einem Waisenhaus, die 450 von 900 Kindern befiel, sowohl das zitronensaure, wie das schwefelsaure Quecksilberethylendiamin (Sublamine) zu verwenden. Er fand, daß dasselbe besser vertragen wurde als der Sublimat, aber unter keinen Umständen in stärkerer Konzentration als 1 : 750.

Bei dieser Gelegenheit fand G., daß von einer Anzahl ganz gesunder Köpfe ein von dem Trichophyton absolut nicht zu unterscheidender Pilz gezüchtet werden konnte und vermutet, daß das Trichophyton, wahrscheinlich in abgeschwächter Virulenz, auf den Köpfen aller Insassen des Waisenhauses vorhanden gewesen sei.

Zur Unterdrückung der Epidemie wurden alle Kinder bei ganz kurz geschnittenem Haar täglich mit einer 1 : 2000 Sublimatlösung in grüner Seife gewaschen und mit 3% Salicylsäureöl eingerieben. Es wurden genügend Kopfbedeckungen angeschafft, um täglichen Wechsel und Desinfektion im Dampfsterilisationsapparat vorzunehmen.

H. G. Klotz (New-York).

---

## Sensibilitätsneurosen.

**Lorand.** Beiträge zur Pathologie und Therapie des diabetischen pruritus vulvae. Zeitschr. f. prakt. Ärzte. XII. Nr. 16.

Die größte Anzahl der Fälle von pruritus vulvae soll nach L.'s Ansicht in Diabetes ihre Ursache haben. Das Jucken ist nicht nur zurückzuführen auf den Reiz des mit Harnsäure und Zucker übersättigten Urins, sondern auch auf die erregende Aktion des diabetischen Blutes. Hiezu kommt noch eine nervöse Prädisposition der Patientin.

Lediglich dem Umstande, daß der Urin nicht genau und sachgemäß untersucht werde, sei die Schuld beizumessen, daß nicht noch häufiger wie bisher Diabetes bei pruritus vulvae gefunden werde.

Therapeutisch hat Verf. besonders mit einer 10% Anästhesin-Salbe Gutes erzielt. Theodor Baer (Frankfurt a/M.)

**Mai**, Ernst. Über gekreuzte Lähmung des Kältesinnes. Beitrag zur Physiologie der Hautsinnesbahnen. Archiv für Psychiatrie. 1904. Bd. XXXVIII. Heft 1. p. 182.

Mai beschreibt einen Fall von apoplektiformem Insult bei einem 60jährigen Nephritiker, bei dem u. a. eine dissoziierte, gekreuzte Anaesthesie der Schmerz- und Kälteempfindung (auf der linken Körperhälfte von dem zweiten Interkostalraum resp. der Spina scapulae abwärts und auf der rechten Kopfhälfte, begrenzt durch Medianlinie und die Linie Scheitel—Ohr—Oberlippe) vorhanden war. In dem genannten Gebiet war anfangs der Wärmesinn intakt; später trat eine Hyperästhesie desselben ein. — In der Literatur liegt bis jetzt nur ein Fall von Herzen vor, bei dem ebenfalls eine Dissociation des Wärme- und Kältegefühls vorhanden war. Dieser Autor hat daraus unrichtige Folgerungen gezogen; es ist jetzt erwiesen, daß die Schmerz-, Wärme- und Kälterezeptoren durch die hintern Wurzeln zu den Zellen der grauen Substanz der Hinterhörner und von da durch ein 2. Neuron im Tractus antero-lateralis der gekreuzten Seite cerebralwärts geleitet werden. Verf. will diesbezüglich aus seiner Beobachtung nur die Folgerung ziehen, daß zwar diese intraspinalen Bahnen nahe zusammenliegen, jedoch für Wärme- und Kältesinn eine getrennte zentrale Leitung vorhanden sein muß.

A. Gaussmann (Basel und Leukerbad).

**Grawitz**, E. Über eine akut aufgetretene trophoneurotische Erkrankung einer ganzen unteren Extremität. Deutsche med. Wochenschr. Nr. 27. 2. Juli 1903.

Die Beobachtung von Grawitz betraf ein bisher gesundes, 17jähriges Mädchen, welches außer hysterischer Herabsetzung des Würgreflexes und leichter Ovarie keine nervösen Symptome aufwies, aus nicht belasteter Familie. Nach den Prodromalerscheinungen von Schlaflosigkeit, Magenschmerzen, Erbrechen, erschienen unter nach oben steigenden Schmerzen Schwellung und Rötung des linken Beines, welche die ganze Extremität mit Ausnahme von Zehen, Fußsohle und unterem Fersenteil allmählich gleicherweise affizierte. Der Umfang des erkrankten Beines verringerte sich, so daß dieses schließlich um 4 *cm* von der anderen Extremität verschieden war. Die rote Färbung wurde bei längerem Stehen bläulich. In der Kniebeugegegend traten größere Venenektasien auf. Das Blut dieser Venen zeigte die gleiche Konzentration wie das Blut aus anderen Venen des Pat. Die Haut machte einen glänzenden, atrophierten Eindruck, blaurote Bläschen erschienen und verschwanden spontan. Unter feuchten Packungen, Massage, Galvanisation verschwand die leichte Empfindlichkeit, die Rötung blaßte ab, das Volumen nahm zu. Verf. spricht diese sehr akut mit allgemeinen Symptomen aufgetretene Hautatrophie einer ganzen Extremität als eine ausgedehnte Trophoneurose an. Die Hautrötung erscheine nur als eine sekundäre Erweiterung der Gefäße infolge des Gewebsschwundes. Verf. kennt in der Literatur keinen ähnlichen Fall.

Max Joseph (Berlin).

# Buchanzeigen und Besprechungen.

**Blochmann, F.** Ist die Schutzpockenimpfung mit allen notwendigen Kautelen umgeben? Tübingen, Franz Pietzcker 1904; gr. 8°; 87 S. u. 2 Taf.

Dem bekannten Tübinger Zoologen gibt ein in seiner Familie vorgekommener Unglücksfall den Anlaß, um die den Titel der Broschüre bildende Frage näher zu erörtern. Der persönlichen Erfahrung entsprechend hat er hier nur jene Schäden und Gefahren vor Augen, welche dem geimpften Kinde selbst durch Autoinokulation d. i. durch die zufällige Verschleppung der Vaccine von den eigenen Impfpocken auf andere Körperstellen erwachsen oder welche durch Vaccineübertragung d. i. durch die Verschleppung der Vaccine von einem geimpften Individuum auf ein anderes entstehen können. Von vornherein sei festgestellt, daß die Schrift nicht impfgegnerisch ist und daß der Verfasser im Gegensatz zu manchen anderen trotz des erlittenen Unglücksfalles von dem großen Erfolge und der Notwendigkeit der Zwangsimpfung überzeugt bleibt und mit seiner Publikation nur die Belehrung und die Verwertung des Falles für den Impfunterricht und die Impfpraxis anstrebt. Daß diese Belehrung mit einer besonderen Eindringlichkeit geschieht und mancherlei Anfall im Gefolge führt, wird der mitfühlende Fachmann begreiflich finden. Auch Impfgegner sollten dieses subjektive Moment für die etwaige Verwertung einzelner Stellen zu ihren Zwecken berücksichtigen.

Des Verfassers Knabe Hans, $3^1/_2$ Jahre alt, der an wiederholten Ekzemen und Furunkulose litt (bei der Impfung bestand noch Ekzem an beiden Ohrläppchen und den Armen) und bei welchem wohl dieser Affektionen wegen die Impfung hinausgeschoben worden war, wurde am 21. X. 1901 geimpft. Impfverlauf normal. Erwähnenswert ist nur, daß während desselben (am 16. Tage) unterhalb des linken Ohrläppchens ein kleines offenes Geschwür mit speckigem Grunde und eine konsekutive Rötung und Schwellung der entsprechenden Wange und der Halsdrüsen beobachtet wurden, die anfangs den Verdacht eines Erysipels erweckten, aber rasch abheilten. — Am 3. XI. erkrankt der 10 Monate alte Kurt, welcher seit seinem dritten Monate an Ekzemen litt (und vielleicht aus diesem Grunde nicht gleichzeitig geimpft wurde), an einer von seinem geimpften älteren Bruder, mit welchem ein offener Verkehr stattfand, akquirierten Vaccineinfektion, die einen schweren, langwierigen Verlauf nahm und eine schwere bleibende Schädigung des Kindes zur Folge hatte. Auf den ekzematösen Stellen des Gesichtes und an anderen Körperstellen schossen unter hohem, mehr als 14 Tage anhaltendem Fieber bis 40·1 helle, prall gefüllte Pusteln auf. Gesichtshaut hochgradig gedunsen, aus den Rissen der Pusteln dringt blutig seröses Exsudat, welches einen penetranten Geruch verbreitet, das Kind ist soporös, verweigert die

Nahrungsaufnahme und kömmt hochgradig herab. Am 21. XI. wird Trübung und Mazeration der rechten Cornea konstatiert. Perforation. Panophthalmitis. (Eine Vaccinepustel konnte auf der Cornea nicht festgestellt werden.) Die Rekonvaleszenz dauerte Monate lang. Im Gesichte blieben vertiefte, zum Teile hypertrophische Narben zurück. Das Kind trägt ein Glasauge.

Bemerkenswert ist noch, daß bei der Köchin, welche „die zum Verbande der aufgegangenen Impfpusteln des geimpften Kindes verwendeten Windeln wusch", dicht über dem linken Handgelenk zwei Vaccinepusteln auftraten.

Der Infektionsmechanismus konnte wie in anderen Fällen dieser Art nicht festgestellt werden. Wie auch die Infektion zu stande gekommen sein mag und wie auch immer unterstützende Momente zu dem schweren Verlaufe der Infektion sich verkettet haben mögen, so kann nach der Beschreibung des Falles kein Zweifel darüber bestehen, daß eine Vaccineübertragung stattgefunden hat. B. hat mit großem Fleiße die Literatur über Autoinfektion, Vaccineübertragung und über die sogenannte generalisierte Vaccine gesichtet (ein Literaturverzeichnis findet sich zum Schlusse der Schrift) und über 140 Fälle von Vaccineübertragung von Mensch auf Mensch aus der Literatur seit 1880 ermittelt. Unter 61 Fällen von Augeninfektionen führten 9 zu mehr oder weniger bedeutenden Störungen des Sehvermögens auf dem betroffenen Auge oder auch zum vollständigen Verluste desselben. In 20 erfolgte die Übertragung auf ungeimpfte Kinder. In 19 derselben bestand bei denselben ein Ekzem, auf welchem die Infektion sich dann weit ausbreitete und 5 Todesfälle zur Folge hatte. Auf den beigeschlossenen Abbildungen finden sich Abdrücke mehrerer in der Literatur (Wetterer, Riether, Diether) verzeichneter Fälle von Vaccineinfektion ekzematöser Kinder. Ref. bemerkt dazu, daß er neben verschiedenen Fällen von Vaccineinfektion leichterer und schwererer Art auch einen Fall (mit Herrn Dr. Pick in Smichow) von letal ablaufender Vaccine-Autoinfektion eines an universellem Ekzem leidenden Kindes beobachtet hat und auch er hegt die Vermutung, daß solche Fälle häufiger vorkommen, als sie erkannt oder mitgeteilt werden. Man muß einen solchen Fall selbst erlebt haben, um den Eifer Blochmanns und auch seine Mahnung, daß solche Fälle vermieden werden müßten, zu verstehen und daraus auch für sich und seine Lehrtätigkeit die entsprechenden Konsequenzen zu ziehen. So ist es ja auch mit anderen selteneren, aber ernsten Komplikationen des Vaccineprozesses. Man muß auch diese gesehen haben. Erst dann erscheinen sie in der richtigen Würdigung und Beleuchtung in Wort und Schrift. Darin liegt zum Teile auch die Erklärung der von B. hervorgehobenen und unleugbaren Tatsache, daß die entsprechenden Schriften über Impfung und die Lehrbücher der Kinderheilkunde nicht immer und auch nicht genug nachdrücklich die Gefahren der Autoinfektion ekzematöser Kinder und der Übertragung auf andere ungeimpfte ekzematöse Kinder besprechen.

Ein großer Teil der B.'schen Schrift beschäftigt sich mit den letztberührten Verhältnissen, indem an zahlreichen, den bekannteren Spezialschriften und Lehrbüchern entnommenen Zitaten mit kritischer

Schärfe gezeigt wird, daß eine sehr große Zahl der praktischen Ärzte eine eingehende Kenntnis der durch die Impfung drohenden Gefahren nicht haben kann, weil die gebräuchlichen Kompendien dieses Kapitel viel zu oberflächlich behandeln und daß auch die bestehenden Vorschriften viel zu mangelhaft sind. In letzterer Beziehung wird namentlich die Unvollständigkeit des vom k. Gesundheitsamte herausgegebenen Buches „Blattern und Schutzpockenimpfung" hervorgehoben und auch die offiziellen „Verhaltungsvorschriften für die Angehörigen der Erstimpflinge" (Beschlüsse des Bundesrates v. 28./VI. 1899) als einer Erweiterung bedürftig erklärt. Wenn aber der Verfasser auch gegen den akademischen Unterricht den Vorwurf erhebt, daß er gegenüber dieser Gefahr nicht seine volle Pflicht tue, so muß Ref. wenigstens für seine Person denselben ablehnen. Eine Bemerkung kann aber Referent bei dieser Gelegenheit nicht unterdrücken, das ist, daß die Schutzpockenimpfung von erfahrenen Kinderärzten gelehrt werde, was nicht überall der Fall ist und wofür mehr als ein Grund beigebracht werden kann.

Die Schrift B.'s wird sicherlich in der Impfpraxis und vielleicht auch bei den kompetenten Behörden die entsprechende Beachtung finden. Sie enthält auch einzelne Anregungen, welche auf die Ausschließung der Vaccine-Auto- und Heteroinfektion (letzterer Terminus wäre vielleicht dem Ausdrucke „Vaccineübertragung auf andere Personen" vorzuziehen) abzielen. Hier ist allerdings unter den Vorschlägen B.'s manches zu viel, anderes zu wenig gesagt. Wenn B. fordert, daß in den Vorschriften für Angehörige der Impflinge alle diese Gefahren und Vorsichtsmaßregeln genau auseinander gesetzt werden, so wird dies aus verschiedenen Gründen in dem von B. gewünschten Umfange kaum stattfinden können. Ein besonderes Gewicht wird darauf gelegt, daß in der Belehrung gesagt werde, daß nicht nur (wie es jetzt heißt) vor der Berührung der Impfpusteln die Hände gut gereinigt werden, sondern daß dies auch nachher geschehe. Nach Ansicht des Referenten wäre es wohl besser, wenn die Impfpusteln überhaupt nicht berührt werden würden.

In einem Anhange wird „die Impfung hautkranker, insbesondere ekzematöser Kinder" besprochen und werden die diesbezüglichen Ansichten maßgebender Impfärzte zitiert. In dieser Beziehung ist festgestellt und wird wohl von jedem erfahrenen und denkenden Praktiker befolgt, daß Kinder mit universellen Ausschlägen (Ekzem, Skabies, florider Prurigo, Syphilis etc.) von der Impfung zurückzustellen sind. Dagegen wird bei streng lokalen Ekzemen (wie z. B. an den Ohren, Intertrigo der Hautfalten u. s. w.) die Entscheidung dem Arzte überlassen werden können. Es hat auch sein Mißliches — der Fall Blochmanns, den wir nicht weiter analysieren wollen, beweist dies am besten — die Impfung bei einem Kinde jahrelang hinauszuschieben. Bei solchen lokalen Ekzemen ist nun die Anwendung eines Okklusivverbandes, der nach geschehener Impfung angelegt und nach der Revision erneut wird, die bestens angewandte Vorsichtsmaßregel, die aber unter den vom Verfasser angeführten Kautelen nicht angeführt wird. A. Epstein (Prag).

# Der Redaktion zugesandte Bücher.

**(Besprechung vorbehalten.)**

**Ebstein,** W. und **Schreiber,** E. Jahresbericht über die Fortschritte der inneren Medizin im In- und Auslande. Bericht über das Jahr 1901. Zwei Bände, 1 Heft. (I. Bogen 1—10) Stuttgart, Ferdinand Enke, 1904. Das vielversprechende Unternehmen soll in rascher Folge erscheinen und im Jahre 1905 die Berichte für 1903 und 1904 beenden.

**Mraček.** Franz. (Wien.) Atlas und Grundriß der Hautkrankheiten. Zweite vielfach verbesserte und erweiterte Auflage. München, J. F. Lehmann, 1904

**Nagel,** W. (Berlin.) Handbuch der Physiologie des Menschen in vier Bänden. III. Band, Physiologie der Sinne Erste Hälfte. Mit 33 eingedruckten Abbildungen und 1 Tafel. Braunschweig, Friedrich Vieweg und Sohn, 1904. Das sehr erwünschte Werk erscheint in IV Bänden und gelangt in einzeln käuflichen Halbbänden zur Ausgabe, der III. Band, der das für Dermatologen äußerst wichtige Kapitel der Physiologie der Sinnesorgane behandelt und von dem der vorliegende Teil die erste Hälfte bildet, erscheint zuerst, so daß wir der zweiten Hälfte wohl baldigst gewärtig sein dürfen.

**Schade,** H. (Kiel.) Die elektrokatalytische Kraft der Metalle. Eine neugewonnene experimentelle Grundlage für die Erklärung der Quecksilber-, Silber- und Eisen-Therapie. Leipzig, F. C. W. Vogel, 1904.

**Schmidt,** H. E. Kompendium der Röntgen-Therapie. Mit 22 Abbildungen. Berlin, August Hirschwald, 1904.

**Senator,** H. und **Kaminer,** S. Krankheiten und Ehe. Darstellung der Beziehungen zwischen Gesundheits-Störungen und Ehegemeinschaft. III. (Schluß-) Abteilung. München, J. F. Lehmann, 1904.

**Seifert** (Würzburg). Die Tuberkulose der Haut. Sonderabdruck aus Handbuch der Therapie der chronischen Lungenschwindsucht, herausgegeben von G. Schröder und F. Blumenfeld. Leipzig, Joh. Ambros. Barth, 1904. Es ist sehr bedauerlich, daß die sehr fleißige und gediegene Bearbeitung des Gegenstandes für sich allein nicht in den Handel kommt.

---

# Varia.

**Personalien.** Dr. Fl. Sprecher, bisher Privatdozent an der med. Fakultät zu Bologna, habilitierte sich für Dermatologie in Turin.

**Zur Kenntnisnahme.** Fig. 1 der Abbildungen zu Original Wechselmann, Bd. LXXI, H. 2/3, ist aus technischen Gründen weggeblieben.

Nach Schluß dieses Heftes erhalten wir die betrübende Nachricht von dem Ableben des Nestors der Berliner Dermatologen

**Heinrich Köbner.**

Eine eingehende Würdigung des bedeutenden Mannes bleibt für das nächste Archivheft vorbehalten.

# Originalabhandlungen.

Aus der dermatologischen Universitätsklinik in Bern.
(Prof. Dr. Jadassohn.)

# Über die Resorption von Jod aus Jodkali-Salben.

Von

Dr. **Hirschfeld**,
Spezialarzt für Hautkrankheiten in Berlin.

und

Dr. **Pollio**,
z. Z. Assistent an der dermatol. Klinik in Turin.

Die im folgenden mitzuteilenden Untersuchungen wurden vorgenommen in unmittelbarem Anschluß an die aus der Breslauer dermat. Klinik publizierte Arbeit von Lion „die Resorptionsfähigkeit des Jodkali in verschiedenen Salbengrundlagen", Festschrift für Kaposi 1900. Sie wurden begonnen von Frédéric, welcher auch die ersten Versuche in Breslau gemacht hatte, sie aber aus äußeren Gründen weder dort noch in Bern fortsetzen konnte.

Das wesentliche Resultat der Lionschen Arbeit war, daß Jodkalium aus größeren Mengen (50—100 *g* 10% Salbe) von der makroskopisch intakten menschlichen und tierischen Haut resorbiert wurde und zwar sowohl nach Aufstreichung als auch nach Lint-Verbänden mit und ohne Impermeabel: dabei machte sich ein wesentlicher Unterschied geltend zwischen Vaseline, Adeps suillus und Vasogen auf der einen, Lanolin, Adeps lanae und Resorbin auf der anderen Seite. Der Jod-Nachweis im Urin und Speichel konnte nämlich bloß bei der ersten Gruppe erbracht werden, fiel aber bei der zweiten immer negativ aus.

Lion war auf Grund seiner Untersuchungen zu der Überzeugung gekommen, daß das Jodkali als solches, nicht aber in den Salben etwa freiwerdendes Jod zur Resorption komme;

denn weder die Salben selbst noch die Verbandstücke ergaben Jodreaktion und durch Zusatz von Natriumthiosulfat zu Adeps-Salben wurde der positive Ausfall der Versuche nicht gestört.

Die Versuche in der Berner Klinik wurden zunächst in der Absicht vorgenommen, ein Verständnis für die auffallende und auch von Lion nicht erklärte Differenz zwischen den verschiedenen Salbengrundlagen anzubahnen. Nach dieser Richtung aber haben wir sichere positive Resultate bisher nicht erzielt. Dagegen ergaben unsere Experimente einige andere für die Deutung der Lionschen Versuche, wie uns scheint, nicht unwesentliche Tatsachen, über die wir bei dem theoretischen und praktischen Interesse der Frage im folgenden berichten wollen. Die Versuche wurden in der von Lion beschriebenen Weise, wesentlich mit Auflegen von mit Salbe bestrichenem Verbandstoff und Mosetig-Batist vorgenommen.

Zunächst zeigte sich, daß das Hauptresultat der Lionschen Arbeit — das Vorhandensein von Jod im Urin nach Applikation größerer Mengen von Jodkaliumvaseline und das Fehlen von Jod bei in gleicher Weise angestellten Versuchen mit Jodkali-Lanolin und Resorbin — ohne weiteres zu bestätigen war. Unsere Jodkalivaseline-Versuche waren auch insofern mit denen Lions in Übereinstimmung, als weder in der unter Glasglocken aufgestellten Salbe, noch in den Verbandstücken, noch in der von der Haut abgeschabten Salbe freies Jod nachweisbar war. Dagegen haben wir die Versuche mit Schweinefett bald aufgegeben, weil sich immer wieder zeigte, daß aus Jodkali-Schweinefett Jod sehr bald frei wird. Das konnte sowohl dadurch erwiesen werden, daß eine kleine Quantität oft sogar frischer Jodkali-Schweinefettsalbe mit Chloroform Rötung ergibt, als auch dadurch, daß Jodkali-Schweinefett auf eine Glasplatte aufgestrichen und unter einer Glasglocke gehalten sowohl mit Stärkekleister-Jodkadmiumpapier als auch mit dem Sabrazésschen Papier deutlich die Reaktion auf freies Jod zeigte. In dieser Beziehung also weichen unsere Resultate von denen Lions ab.

Jodkali-Lanolin-Wasser-Öl ergab ebenfalls Reaktion, nicht aber reines Jodkali-Lanolin. Nach Auftragen der letzterwähnten

Salbe auf die Haut konnte auch im medizinisch-chemischen Institut Jod im Urin nicht nachgewiesen werden. Setzte man aber zu 10% Jodkali-Lanolin 10% Oleum olivarum oder 10% Vaseline zu, so trat, wenn auch langsamer und weniger deutlich als bei Vaseline-Resorption ein.

Zur Erklärung für die mit den meisten bisherigen Angaben in Widerspruch stehende Resorption von Jodkali aus bestimmten Salben nahm Lion an, daß die große Quantität der aufgetragenen Salbe die an sich allerdings sehr geringe Resorption nachweisbar machte. Er setzte also augenscheinlich voraus, daß bei der Verwendung von geringeren Mengen von Salbe ein positives Resultat ausbleiben würde. In dieser Beziehung haben unsere Versuche der Lionschen Annahme nicht rechtgegeben. In einer großen Anzahl von Versuchen hat sich gezeigt, daß auch viel kleinere Mengen (10 ja selbst 5 *g*) einer 10% Jodkali-Vaseline, in der gleichen Weise wie die großen Mengen auf die Haut gebracht, eine deutliche Jodreaktion im Urin hervorriefen; ja in einem Falle wurden bei einem Knaben nur 3 *g* der gleichen Salbe auf eine 2 $cm^2$ große Stelle eines Armes gebracht, der mit Ausnahme dieser Stelle ganz mit Pflaster eingewickelt war. Auch da ergab sich sichere Jodreaktion. Nur wurde bei diesen Versuchen die Salbe länger auf der Haut gelassen und die Reaktion trat manchmal aber keineswegs immer später auf als bei den großen Salbenmengen (in manchen Fällen schon 2 Stunden nach Applikation des Verbandes.)

Es kann also nicht wohl allein die große Quantität der bei den Lionschen Versuchen verwendeten Salbe zur Erklärung der positiven Resultate herangezogen werden. Mit dieser unserer Anschauung stimmen auch die quantitativen Untersuchungen des im Urin ausgeschiedenen Jods überein, welche Herr Prof. Hefftер die Freundlichkeit hatte, bei einzelnen unserer Patienten vorzunehmen.

Die nach Auftragung von 50 *g* 10% Jodkali-Vaseline in den nächsten Tagen im Urin ausgeschiedenen Jodmengen waren in der Tat recht beträchtlich.

Zum Belege dafür geben wir hier eines der uns von Professor Hefftер freundlichst überlassenen Protokolle.

Am 18./XI. 1902. Verband mit 50 *g* 10 % Jodkalivaseline.
„ 19./XI. 1902. 1620 *cm*³ Harn enthielten 0,1652 *g* JK.
„ 20./XI. 1902. 1170 „ „ „ 0,2995 „ JK.
„ 21./XI. 1902. 1250 „ „ „ 0,3480 „ JK.

Im Gegensatz zu den Versuchen Lions wurde bei diesen Experimenten der Jodkali-Vaselineverband 2—4 Tage auf der Haut belassen.

Es lag nahe zu untersuchen, ob auch aus schwächerer Jodkalivaseline in entsprechend größeren Mengen eine Resorption stattfindet. Bei 5%igen Salben hatten wir noch positive Resultate, dagegen gelang der Jodnachweis bei 50 *g* 1%iger Salbe nicht (auch nicht, wenn die Salbe auf beide Arme verteilt wurde), trotzdem bei demselben Menschen mit 5 *g* 10%iger Salbe positive Resultate erzielt werden konnten.

Zu einem von dem Lions abweichenden Resultate führten uns auch die Versuche, welche wir mit Hinzufügung von Natr.-Thiosulfat zu den Jodkali-Salben vornahmen. Wie oben erwähnt, schloß Lion aus dem positiven Ausfall der Urinuntersuchung bei Natr.-Thiosulfat-Adepssalben, daß freies Jod (welches ja durch Natr. Thiosulfat gebunden wird) in seinen Versuchen nicht resorbiert sein könnte. Wir haben solche Versuche in großer Anzahl mit Jodkali-Vaseline und verschiedenen Konzentrationen von Natr.-Thiosulfat gemacht und haben uns zunächst davon überzeugen können, daß allerdings bei geringeren Konzentrationen desselben der Urin ebenfalls Jodreaktion gibt. Bei größeren Mengen aber tritt unzweifelhaft eine Verzögerung und Verminderung der Jodreaktion des Urins ein.

Zum Beweise hierfür gebe ich wiederum eine der von Herrn Professor Heffter vorgenommenen Analysen:

8./III. 1903 vormittags Verband mit Kal. jodat. Natr. thiosulfat. $\overline{aa}$ 5,0.
Vaselin 40,0.
3./III. 1903 mittags 12—4./III. 6 Uhr morg. Urinm. 2500,0—kein JK.
4./III. 1903 morg. 6—4./III. 12 „ mittags „ 1300,0—0.0078 JK.
4./III. 1903 mittags 12—5./III. 12 „ mittags „ 2500,0—0,0875 JK.
5./III. 1903 mittags 12—6./III. 12 „ mittags „ 2700,0—0,1404 JK.
(Der Verband blieb vom 3.—5./III.)

Aus solchen Versuchen geht hervor, daß das Natr. thiosulfat die Jodresorption nicht vollständig verhindert, aber

wesentlich vermindert und verzögert. Und diese Tatsache scheint uns, ein erstes und wesentliches Argument gegen die von Lion angenommene Resorption von Jodkali durch die Haut zu sein.

Es schien demnach die Möglichkeit vorzuliegen, daß aus der Jodkali-Vaseline auf oder in der Haut Jod frei wird, so zwar, daß es sich in der der Haut aufliegenden Salbe und in den Verbandstücken — denn hier haben wir es ebensowenig wie Lion nachweisen können — dem chemischen Nachweis entzöge, doch aber in relativ großen Mengen zur Resorption käme. Um dieser Annahme eine weitere positive Unterlage zu geben, machten wir auf Anraten von Herrn Professor Heffter Versuche mit einer 10%igen Jodlithion-Vaseline in der Hoffnung, daß es eventuell gelingen könnte, unter diesen Bedingungen zwar Jod, nicht aber das im Urin ja leicht und sicher nachzuweisende Lithion aufzufinden. Es ist klar, daß ein solcher Ausfall derartiger Experimente bei der ganz gleichartigen Konstitution von Jodkalium und Jodlithion gegen die Resorption von Jodkalium als solchem und für die Resorption von freigewordenem Jod sprechen würde. Zwei dieser Versuche ergaben in der Tat ein positives Resultat in dem eben erörterten Sinne.

In dem ersten Experiment wurden 80 *g* einer 10%igen Jodlithion-Vaseline auf beide Arme verteilt. Der Verband blieb 2 × 24 Stunden liegen. Bei Abnahme desselben war eine leichte Rötung vorhanden. In dem Urin trat die Jodreaktion ein ganz wie bei Jodkali-Vaselineverbänden. In dem eingedampften Urin (200 *g*) war Lithion nicht nachweisbar (Prof. Heffter).

In dem 2. Versuch wurde zunächst, um eventuell die Resorptionsfähigkeit der Haut zu erhöhen, für 24 Stunden ein Verband mit 10%iger Salizylsäure-Vaseline angelegt. Bei Abnahme desselben war eine Reizung nicht vorhanden. Unmittelbar darnach wurde wiederum ein Verband und zwar 100 *g* 10%iger Jodlithion-Vaseline angelegt und 2 × 24 Stunden belassen.

Die Haut der Oberarme war dann stark gerötet und stellenweise mit kleinen Knötchen besetzt und der Patient

klagte über leichtes Brennen. Die Jodreaktion im Urin fiel positiv aus; dagegen konnte in 500 *g* eingedampften Urins Lithion nicht nachgewiesen werden. Anders aber fielen 2 weitere in der gleichen Weise angestellte Versuche aus. Bei diesen trat eine sehr starke Dermatitis auf und im Urin konnte sowohl Jod als Lithion nachgewiesen werden.

Es liegt außerordentlich nahe, die Differenzen dieser Versuche auf den verschiedenen Reizzustand der Haut zurückzuführen. Wir wissen aus der Literatur, daß Lithionsalze stark entzündungserregend auf die Haut wirken können. Daß eine hochgradig entzündete, mit Bläschen bedeckte und nässende Haut auch solche Substanzen resorbieren kann, welche bei intakter Epidermis nicht aufgenommen werden, ist selbstverständlich. Daß das so ist, davon haben wir uns auch noch dadurch überzeugt, daß wir auf eine durch Jodlithionvaseline gereizte Hautfläche einen Verband mit 10%iger Natr. Salizyl.-Vaseline applizierten. Es gelang dann der Salicylnachweis im Urin, während von normaler Haut aus 10%iger Natr. Salizyl.-Vaseline nichts resorbiert wurde.

Auf diese Weise kann der Lithion-Nachweis in den beiden letzten Fällen leicht erklärt werden. Dagegen ist das negative Resultat in Bezug auf Lithion bei gleichzeitigem positivem Jodnachweis schwer anders zu deuten als durch die Annahme, daß das Jodlithion in der Haut zersetzt worden und Jod, nicht aber Lithion aufgenommen worden ist. Der eventuell zu machende Einwand, daß im Urin Jod leichter resp. in geringerer Menge nachzuweisen ist als Lithion, trifft, wie uns Herr Prof. Heffter freundlichst mitteilte, nicht zu, da der spektralanalytische Lithionnachweis ein außerordentlich feiner ist.

So sprechen denn diese Versuche wie die mit dem Natr.-Thiosulfat dafür, daß das Jodkali nicht als solches, sondern nur Jod nach Zerlegung des Jodkali resorbiert wird. In analoger Weise haben wir noch Versuche mit 10%iger Bromkali-Vaseline angestellt. Dabei aber konnte im mediz.-chemischen Institut Brom im Urin nicht nachgewiesen werden. Die Haut blieb danach ganz unverändert.

Noch in einem letzten Punkt stimmen unsere Beobachtungen mit denen Lions nicht überein: Lion betont nämlich,

daß er bei seinen Jodkali-Vaselineverbänden Reizerscheinungen auf der Haut nur in geringer Zahl beobachten konnte. Die Fälle, in denen er sie fand, schloß er aus, weil dann eben die Resorptionsverhältnisse nicht mehr normal waren. Wir aber haben Hautreizungen in Form von kleinpapulösen und vesikulösen Dermatitiden oder in Form stärkerer Rötungen oft gesehen. Dieser Unterschied kann in vielen Fällen sehr wohl darauf zurückzuführen sein, daß wir die Verbände länger liegen ließen als Lion — einige Male aber sahen wir eine solche Reizung schon nach 2 Stunden. Bei Jodkali-Lanolinverbänden blieben solche Reizerscheinungen ganz aus oder waren wesentlich geringer. Noch in der letzten Zeit haben wir bei einigen Patienten auf symmetrische Stellen der Arme unter sonst ganz gleichen Bedingungen Verbände mit 10% Jodkali-Vaseline und 10% Jodkali-Lanolin appliziert — meist gelang es bei Abnahme der Verbände nach 24 Stunden durch die Differenz der Reizung die Diagnose zu stellen, welcher Arm mit Lanolin und welcher mit Vaselin verbunden worden war.

Jodkali-Vaseline also scheint die Haut zu irritieren.

In dem gleichen Sinne sprach ein Versuch, den wir bei einer Patientin mit starker Empfindlichkeit gegen Jod (sie hat auf eine einmalige Pinselung mit Jodtinktur eine sehr heftige Dermatitis bekommen) machten: Auf 10%ige Jodkali-Vaseline trat ebenfalls eine recht lebhafte Entzündung ein; wurde aber ½% Natriumthiosulfat zugesetzt, so war die Entzündung deutlich vermindert und bei Zusatz von 2% blieb sie sogar aus. Es liegt natürlich sehr nahe, diese reizende Wirkung mit der Resorption des Jod in Zusammenhang zu bringen. Wird, worauf alle unsere Versuche hinweisen, aus Jodkali-Vaseline Jod frei, so kann dieses natürlich die Haut in Entzündung versetzen. Es wäre wohl möglich, daß die entzündlichen Läsionen die Resorption des Jod erleichterten und auf diese Weise könnten wir vielleicht die oben angeführte Tatsache erklären, daß die gleichen Mengen von Jodkali in einem größeren Quantum Vaselin auf eine größere Fläche aufgetragen nicht resorbiert werden, während sie in einem geringeren Quantum Vaselin von einer kleineren Fläche resorbiert werden; denn bei der letzteren Versuchsanordnung muß naturgemäß die Reizwirkung eine stärkere sein.

Daß aber die Entzündung allein zur Erklärung der Resorption des Jod resp. des Jodkali nicht ausreicht, geht aus Versuchen hervor, in denen 10%ige Jodkali-Vaseline mit Zusatz von 10% Natr. salicylicum verwandt wurde, oder in denen nach dem Jodkali-Verband auf die gleiche Hautgegend ein Verband mit Natr. Salizyl-Vaseline appliziert wurde — in beiden Fällen war Salizyl im Urin nicht nachweisbar.

Die Möglichkeit, daß diese Reizwirkung eine gewisse Bedeutung für die Resorption hat, ist vorhanden, trotzdem Lion sie bei seinen kurzdauernden Verbänden nicht gesehen hat; denn sie könnte bei seinen Versuchen eben noch nicht manifest geworden sein. Eine andere Erklärung für die Differenz in der Resorption schwächerer und stärkerer Salben gibt Herr Prof. Hefftter unten.

Viel wichtiger als dieser Punkt aber ist die Beantwortung der Hauptfrage: wird in den von Lion und uns angestellten Versuchen das Jod als solches oder als Jodkali resorbiert. Wir haben die einzelnen Gründe angeführt, warum wir uns im Gegensatz zu Lion für die Resorption von aus Jodkali-Vaseline freigewordenem Jod entscheiden zu müssen glauben. Wenn man diese Deutung akzeptiert, so erscheinen die Lionschen Resultate zunächst gewiß viel weniger überraschend. Sie fügen sich besser in die uns bekannten Erfahrungen über die Hautresorption ein. Aber die von ihm beschriebenen und von uns bestätigten Tatsachen bleiben noch immer auffallend genug. Speziell ist die Frage zu entscheiden, warum bei den Verbänden mit Jodkali-Vaseline weder in den Salbenresten auf der Haut noch in den Verbandstücken freies Jod nachweisbar ist und warum sich Vaseline (und das von uns nicht untersuchte Vasogen) so anders verhält als Lanolin.

Was die erste Frage angeht, so verweisen wir auf die unten folgenden Bemerkungen von Herrn Prof. Hefftter, die es auch verständlich machen, warum wir bei einigen Versuchen, Jodkali in Vaselin durch Verreibung mit Schuppenmassen zu zersetzen, negative Resultate erzielt haben. Was den zweiten Punkt angeht, so werden darüber weitere Untersuchungen angestellt werden müssen.

Herrn Professor Jadassohn sprechen wir für die Anregung zu dieser Arbeit und für die liebenswürdige Unterstützung bei deren Ausführung unseren verbindlichsten Dank aus. Ebenso sei es uns an dieser Stelle vergönnt, Herrn Prof. Hefftter unseren Dank abzustatten.

# Über die Resorption von Jod aus Jodkali-Salben.

## Bemerkungen zur Abhandlung der Herren Dr. Hirschfeld und Dr. Pollio.

Von

**A. Heffter,** Bern.

---

Der in den vorstehenden Versuchen erbrachte Nachweis, daß bei der Applikation von gewissen Jodkaliumsalben eine Abspaltung von Jod auf oder innerhalb der Haut stattfindet, steht in Einklang mit den älteren Erfahrungen, daß auf der Haut eingetrocknete Reste von Jodkaliumbädern oder aufgestreutes Jodkaliumpulver zur Resorption von Jod Veranlassung geben, die man einer allmählichen Zersetzung des Jodsalzes durch die Hautsekrete zugeschrieben hat. Auf welche Weise diese Reaktion stattfinden kann, soll in nachfolgenden Zeilen kurz erörtert werden.

In einigen Lehrbüchern der Pharmakologie (Husemann, Nothnagel-Rossbach) wird angegeben, daß die Fettsäuren der Haut bezw. des Schweißes die Zerlegung des Jodkaliums bewirken. Es läßt sich indessen leicht zeigen, daß Propionsäure, Valeriansäure oder Kapronsäure weder in wässriger Jodkaliumlösung noch zu Jodkalium-Vaselinsalbe zugefügt ein Freiwerden von Jod bewirken. Die unrichtige Anschauung von der Wirkung der Fettsäuren konnte aber noch viel schlagender widerlegt werden, wenn bei gleichzeitiger Neutralisation etwa auf der Haut vorhandener Fettsäuren durch Natriumbikarbonat Jod aus einer Jodkaliumsalbe resorbiert wurde. Herr Kollege Jadassohn hatte die Güte, einem Pat. folgende Salbe als Verband auflegen zu lassen:

Natr. bicarbon.
Kal. jodat. aa 5·0.
Vaselin. ad 50·0.

Im Harn der folgenden 3 Stunden war bereits Jod qualitativ nachweisbar. In den nächsten 21 Stunden wurden ausgeschieden 0·1219 Jod als Jodkalium berechnet, also eine Menge, die der bei Applikation nicht alkalischer Salben ausgeschiedenen Jodquantität nahezu gleichkam. Hieraus geht unzweifelhaft hervor, daß eine Mitwirkung von freien Fettsäuren bei der Zerlegung des Jodkaliums ausgeschlossen ist.

Ebensowenig kann eine Zerlegung des Jodkaliums durch Kohlensäure angenommen werden, wie es Schwenkenbecher[1]) zur Erklärung der Jodresorption aus Jodkaliumlösungen getan hat. Röhmann und Malachowski[2]) haben diese Anschauung hinreichend widerlegt.

Das Freiwerden von Jod im Organismus hat man durch die Anwesenheit von salpetrigsauren Salzen zu erklären versucht, die in Gegenwart von Kohlensäure zerlegend auf Jodkalium einwirken sollen. Auch speziell für die Abspaltung von Jod auf oder in der Haut ist diese Hypothese herangezogen worden. Es ist wiederholt nachgewiesen worden, daß aus eingeführten Nitraten im Organismus durch Reduktion Nitrite entstehen können, die durch verschiedene Drüsen sezerniert werden. Wie Röhmann[3]) zuerst gezeigt hat und ich bestätigen kann, enthält der menschliche Schweiß bisweilen Nitrite, die wahrscheinlich aus in der Nahrung enthaltenen Nitraten entstanden sind. Der nitrithaltige Schweiß kann aber nur dann Jod in Freiheit setzen, wenn zugleich saure Reaktion vorhanden ist, nicht aber bei alkalischer Reaktion. Die von mir untersuchten, in einem Schwitzbade gewonnenen Schweißproben reagierten neutral und färbten, wenn sie nitrithaltig waren, erst nach vorherigem Ansäuern zugesetzten Jodkaliumstärkekleister blau. Der unter normalen Verhältnissen abgesonderte Schweiß soll indessen nach zuverlässigen Angaben saure Reaktion zeigen und könnte demnach bei Anwesenheit von Nitri-

[1]) Engelmanns Archiv 1904, pag. 121.
[2]) Therapeut. Monatsh. 1889 Juli, 1890 Januar.
[3]) Zeitschr. f. physiol. Chemie V, 233.

ten Jodkalium zerlegen. Der oben mitgeteilte Versuch mit der bikarbonathaltigen Salbe beweist aber, daß auch bei alkalischer Reaktion Jodabspaltung stattfindet. Somit kann die Nitrithypothese für die Erklärung des Freiwerdens von Jod auf der Haut nicht in Frage kommen.

Die bekannte Tatsache, daß in mit Schweinefett ohne Thiosulfatzusatz bereiteter Jodkaliumsalbe sehr bald durch die Einwirkung der Luft Jod abgespalten wird, dürfte uns den Weg zum richtigen Verständnis des auf der Haut stattfindenden Vorganges zeigen. Wie ich[1]) an anderer Stelle gezeigt habe, beruht dieser Prozeß darauf, daß sich in tierischen Fetten (auch Cholesterinfetten) bei Gegenwart von Wasser und Luft in verhältnismäßig kurzer Zeit kleine Mengen von Wasserstoffperoxyd bilden. Die Fette nehmen, besonders bei Belichtung, leicht Sauerstoff aus der Luft auf[2]) und bei dieser Autoxydation findet eine Aktivierung des Sauerstoffs statt, die zur Bildung von Wasserstoffperoxyd Veranlassung gibt. Auf die Einzelheiten dieses Vorganges soll hier nicht näher eingegangen werden. Wir dürfen annehmen, daß in gleicher Weise das Sekret der Talgdrüsen einer Autoxydation unterliegt und sich darin bei Anwesenheit von Wasser Wasserstoffperoxyd bildet, das im gegebenen Falle zerlegend auf Jodkalium einwirkt. Um diese Annahme experimentell zu bestätigen, hätte es größerer Mengen Hauttalg bedurft. In Ermangelung solcher habe ich frische blutfreie Vernix caseosa verschiedentlich untersucht und fast regelmäßig kleine Mengen von Wasserstoffperoxyd darin nachweisen können. Wenn man bedenkt, daß die Gelegenheit zur Bildung von Wasserstoffperoxyd d. h. zur Autoxydation in frischer Vernix caseosa ungünstig ist, da sie erst nach der Geburt beginnen kann, so bestätigt der Nachweis auch nur von Spuren Wasserstoffperoxyd wohl die aufgestellte Hypothese — umsomehr, als sich zeigte, daß bei 2—3tägigem Stehen an der Luft in Gegenwart von Wasser die Reaktionen

[1]) Über die Zerlegung des Jodkaliums durch Fette. Schweizer Wochenschr. für Chemie und Pharm. 1904. pag. 320.

[2]) Nach den Untersuchungen Scalas (chem. Zentralbl. 1898, I. 439.) ist an der Sauerstoffaufnahme der Fette wesentlich die Ölsäure und ihre Ester beteiligt.

zusehends deutlicher wurden und auch dann auftraten, wenn sie anfangs vermißt worden waren.

Der Hauttalg beim Menschen ist in beständiger Berührung mit Luft und Wasserdampf, es sind also die Bedingungen für die Autoxydation und Wasserstoffperoxydbildung sehr günstig.

Der etwa erhobene Einwand, daß die jodabspaltende Eigenschaft des Wasserstoffperoxyds an die Anwesenheit von saurer Reaktion gebunden sei, und der Versuch mit der bikarbonathaltigen Salbe gegen unsere Darlegung spreche, ist nicht stichhaltig. Es läßt sich leicht zeigen, daß Wasserstoffperoxyd oder älteres Schweinefett auch bei Anwesenheit von Natriumbikarbonat Jodkaliumstärke bläut; nur sind dazu größere Konzentrationen der Jodkaliumlösung erforderlich. Das gleiche ist auch bei neutraler Reaktion der Fall. Dieses Verhalten stimmt sehr gut zu den Beobachtungen der Herren Hirschfeld und Pollio, daß zwar bei Anwendung von 5—10% Salben eine Jodresorption stattfindet, nicht aber aus 1% Salben, selbst wenn sie in Mengen von 50 *g* aufgetragen werden.

Daß es bisher nicht gelungen ist, in den Salbenresten auf der Haut freies Jod nachzuweisen oder ein auf die Haut gelegtes Jodkaliumstärkepapier zum Blauwerden zu bringen, scheint mir ebenfalls nicht gegen meine Hypothese zu sprechen. Denn wir wissen, daß die Anwesenheit von Eiweißkörpern, die ja ein starkes Bindungsvermögen für Jod besitzen, das Auftreten der Jodstärkereaktion verhindert, und dürfen annehmen, daß das freigewordene Jod bei seiner ausgesprochenen Affinität zu den eiweißartigen Bestandteilen der Zellen von diesen sofort aufgenommen wird.

Aus der Abteilung für Haut- und venerische Krankheiten des St. Stephanspitals (Vorstand Prof. Dr. S. Róna) in Budapest.

# Über das Syringom.

Von

Dr. J. Csillag.

(Hiezu Taf. IV u. V.)

Die Namen „Lymphangioma tuberosum multiplex", „Haemangioendothelioma" und „Naevus cystepitheliomatodes" drücken am besten die hervorragendsten Anschauungen aus, welche man über das Wesen des unter noch mehreren anderen Namen bekannten Tumors hegt. Kaposi-Bisiadecki, Lesser-Beneke und neuerdings Elschnig lassen den Tumor aus dem Endothel der Lymphgefäße der Haut, Jarisch, Wolters, Elschnig, Guth, v. Waldheim u. a. aus dem Endothel der Blutgefäße, besonders der Kapillaren entstehen, während die übrigen Forscher einen epithelialen Ursprung desselben annehmen.

Das Wesentliche der Frage besteht also eigentlich darin, ob der Tumor epithelialer oder endothelialer Natur sei.

Die zwei letzten, mit dieser Frage sich befassenden Arbeiten von v. Waldheim (1902) und von Winkler (1903) vertreten noch einen schroff entgegengesetzten Standpunkt, in dem dieser für den epithelialen, jener für den endothelialen Ursprung eintritt.

Dieser Umstand veranlaßte mich nun, nachdem ich in letzterer Zeit einschlägiges Material erhalten hatte, in dieser Richtung weitere Untersuchungen vorzunehmen.

Im Laufe dieser Untersuchungen hatte ich Gelegenheit unter anderem Erfahrungen zu machen, ob die in Rede

stehenden Tumoren in der Tat an den unteren Augenlidern so häufig vorkommen, wie dies die Autoren der aus Jadassons Klinik stammenden Arbeit, Gassmann und Winkler hervorheben.

Da nun meine Untersuchungen nicht erfolglos blieben, so glaube ich die Ergebnisse derselben schon mit Rücksicht auf die noch immer bestehenden schroffen Gegensätze der Meinungen veröffentlichen zu dürfen.

Die Fälle, welchen ich das Materiale zu meinen Untersuchungen entnahm, waren folgende:

I. Fall. Syringoma am Stamme und den Augenlidern.

M. B., 33jähr. Magd, wurde schon mehrmals wegen auf die gesamte Haut sich erstreckenden Juckens auf der Abteilung des Herrn Prim. Prof. Róna aufgenommen, letzthin am 28. September 1903.

Außer dem Jucken fanden wir bei der Kranken auf der Brust und den Augenlidern nicht juckende Hautveränderungen, über welche sie nichts weiter anzugeben weiß, als daß sie dieselben vor ca. 6 Jahren wahrgenommen habe, und zwar zuerst auf der Brust, später auch auf den Augenlidern; auch will sie auf den Augenlidern ihres Vaters ähnliches bemerkt haben.

Status praesens: Gut entwickelte und genährte Frau von mittlerer Statur. Auf beiden unteren Augenlidern bis zum Jochbeinbogen, zahlreicher am inneren Augenwinkel, spärlicher vor dem äußeren Augenwinkel, ja auch auf dem linken oberen Augenlid sind mohnkorn- bis hanfkorngroße normale Hautfarbe zeigende, oder etwas hellere, gelblichweiße Gebilde zu sehen, welche unregelmäßig rundlich, etwas gelappt, sich nur sehr mäßig plateauartig über das Niveau der Haut erheben, sich etwas derber als die angrenzende normale Haut anfühlen, nicht ineinander fließen und keine miliumartige Gebilde in sich einschließen. Auf der übrigen Gesichtshaut und auf der Kopfhaut ist nichts ähnliches zu finden.

Auf der Brust, von der Höhe des Schlüsselbeines bis zur Magengrube dichtgelagerte, am dichtesten über den Brüsten, kleine stecknadelkopf- bis hanfkorngroße, im Niveau der Haut sitzende, oder nur sehr wenig hervorragende, flache rundliche Gebilde von blaßgelblicher oder ins gelblichrötliche spielender Farbe, welche nicht ineinander fließen.

Auf der übrigen Haut sind ähnliche Gebilde nicht zu sehen.

Dieser Fall war der zweite an unserer Abteilung, wo diese Hautgeschwülstchen sich auch am Stamme fanden. Der erste Fall wurde von Huber 1899 der dermatologischen Gesellschaft vorgestellt. In allen weiteren, unten folgenden Fällen waren derartige Veränderungen bloß an den Augenlidern zu sehen.

II. Fall. Syringoma ausschließlich auf den Augenlidern.

G. G., 37jähr. Wäscherin, kam wegen eines Ducrey-Geschwürs auf die Abteilung.

Die an ihren Augenlidern befindlichen kleinen Hautveränderungen sollen, so weit sie sich erinnert, immer vorhanden gewesen sein, ohne ihr irgendwelche Unannehmlichkeiten zu bereiten. In ihrer Familie hat sie bei niemandem ähnliches auf den Augenlidern bemerkt.

Status praesens: Auf den unteren Augenlidern der gut gebauten und genährten Frau sieht man in der Höhe des unteren Orbitarandes linkerseits 6, rechterseits 4, in den inneren Augenwinkeln je 2, über dem linken Jochbeinbogen 4 kleine stecknadelkopf- bis hanfkorngroße, flache, unregelmäßig abgerundete, annähernd hautfarbene, oder blaßgelbliche bräunliche, nicht derbe, nicht glänzende Gebilde, deren Ränder fein gelappt erscheinen. Milia finden sich in diesen Gebilden nicht eingeschlossen, wiewohl erstere am äußeren Augenwinkel und am Jochbogen in mäßiger Anzahl zu sehen sind.

Auf der Brust, wie auch auf der übrigen Hautdecke sind ähnliche Gebilde nirgends zu finden.

III. Fall. Syringoma ausschließlich auf den Augenlidern.

M. F., 31jähr. Sackträger, weiß überhaupt nichts von den an seinen Augenlidern befindlichen Tumorchen und will ähnliches auch in seiner Familie nicht bemerkt haben.

Status praesens: Am inneren Drittel des linken unteren Augenlides, am inneren Rande des rechten oberen Augenlides je ein hanfkorngroßes, annähernd hautfarbenes, in der Haut sitzendes, rundliches, an den Rändern ein wenig gelapptes Gebilde. Um das auf dem rechten oberen Augenlide befindliche Gebilde herum liegen noch 3—4 ähnliche nadelstichgroße Tumorchen.

IV. Fall. Syringoma ausschließlich auf den Augenlidern.

F., 31jähr. Fischer, hat überhaupt noch nichts auf seinen Augenlidern bemerkt, wie auch bei keinem in seiner Familie.

Status praesens: An beiden unteren Augenlidern, im inneren Drittel zahlreiche, mohnkorn- bis hanfkorngroße, unregelmäßig geformte, flache, kaum prominierende, weißlich-gelbliche Tumorchen, um welche herum erweiterte Äderchen zu sehen. Schließen keine Milia ein. An der Haut des Brustkorbes keine Veränderung.

V. Fall. Syringoma ausschließlich auf den Augenlidern.

F. K., 26jähr. Stickerin, hat seit ihrer Kindheit auf den Augenlidern kleine Tumoren, denen ähnliche sie in ihrer Familie bei niemandem auf den Augenlidern bemerkt hat. Die Kranke verweilt auf der Abteilung wegen tertiärer Lues.

Status praesens: An den unteren Augenlidern befinden sich mehrere kleinstecknadelkopf- bis linsengroße, flach erhabene, mit ge-

lappten Rändern versehene, nicht konsistente, gelblich-weißliche Tumorchen. Am Stamme sind ähnliche Gebilde nicht sichtbar.

VI. Fall. Syringoma ausschließlich auf den Augenlidern.

D. S., 22jähr. Herrschaftsdiener, hatte bisher keine Kenntnis von den Veränderungen auf seinen Augenlidern.

Stat. pr.: An den unteren Augenlidern befinden sich einige hirsekorngroße und etwas größere, kaum erhabene, flache, gelappte, nicht konsistente, lichte Tumorchen. An den übrigen Teilen der Hautdecke sind solche nicht sichtbar.

Im ersten Falle war hinsichtlich der auf der Brust gefundenen Gebilde angesichts des charakteristischen Wesens und der ebenso charakteristischen Lokalisation derselben die Diagnose auch schon klinisch leicht festzustellen. Hinsichtlich der Gebilde auf den Augenlidern aber, welche einander völlig ähnlich waren, konnte mit Wahrscheinlichkeit dieselbe Diagnose gestellt werden.

Die histologische Untersuchung hat nun die klinische Diagnose in sämtlichen 6 Fällen in einer jeden Zweifel ausschließenden Weise bestätigt.

Zum Zwecke dieser Untersuchung habe ich von dem mir zur Verfügung stehenden Materiale aus dem ersten Falle eine Läsion von der Brust und zwei vom unteren Augenlide, aus den übrigen Fällen je eine vom unteren Augenlide aufgearbeitet.

Die herausgeschnittenen Hautstückchen wurden in Alkohol gehärtet, in Celloidin gebettet und in Serien geschnitten. Die Färbung geschah mit Hämatoxylin, bei einem Teil der Schnitte noch Nachfärbung mit Eosin oder v. Gieson; außerdem färbte ich noch einige Schnitte auf elastische Fasern mit Orcein nach Unna-Taenzer und mit der Weigertschen Färbung.

Eine allgemeine histologische Beschreibung der Läsionen könnte wohl überflüssig erscheinen, nachdem ja dies häufig genug schon geschehen und überdies das histologische Bild so charakteristisch ist, daß es kaum mit etwas anderem vertauscht werden kann; es könnte höchstens das histologische Bild des Epithelioma adenoides cysticum Brocke in Betracht kommen, welches mir aber leicht auszuschließen gelang, umso eher als ich unmittelbar vor dieser Untersuchung Gelegenheit hatte, reichliches Material von einem solchen typischen Falle histologisch zu untersuchen. Gleichwohl gebe ich aber dennoch die histologische Beschreibung, damit es meinen Fällen nicht so ergehen, wie denen Philippsons, welche, obwohl sie zweifellos hierher gehören, gleichwohl von Wolters zur Gruppe des epithelioma adenoides cysticum gerechnet wurden, bloß deshalb, weil er einen, aus dem Deck-

epithel hervorgehenden, ins Corium ziehenden und in eine kolloidartige Cyste endenden Epithelstrang gefunden hatte; oder wie die Fälle Gassmanns, welche von v. Waldheim aus dem gleichen Grunde ebenfalls dahin gezählt werden.

Sämtliche von mir untersuchten Tumorchen boten das folgende allgemeine histologische Bild: in der mittleren Schichte des Coriums, hinauf nicht bis zur Papillarschichte und hinunter nicht bis zur Höhe der Schweißknäuel reichend, sind aus einer oder mehreren Zellreihen bestehende Stränge zu sehen, welche gerade oder gekrümmt verlaufen, sich auch vielfach verzweigen und Nebenäste entsenden. Sowohl diese selbst, wie auch ihre Seitenäste können übergehen und enden in eine kolloidartige Masse einschließende Cysten, oder in konzentrisch geschichtete Zellkugeln und Keulenformen, oder sie verlieren sich auch zu einer Zellreihe verjüngt im Bindegewebe.

Die Verlaufsrichtung derselben ist eine sehr verschiedene.

In ihrem Verlaufe finden sie sich stellenweise cystisch erweitert, oder in kleinerer-größerer Weite zu schlauchartigen, von einer kolloidartigen Masse erfüllten Gebilden verwandelt und sehen in diesem Falle einigermaßen dem Ausführungsgange einer Schweißdrüse ähnlich, oder sie bilden sich zu rosenkranzartig hintereinander stehenden Cysten, welche stellenweise in einander fließen.

Die keulen- und kugelförmigen Zellgruppen und Cysten habe ich auch isoliert, ohne Verbindung mit den Zellsträngen, im Bindegewebe gesehen.

Bei einem ziemlich großen Teil der Cysten fand ich in den innersten Zellreihen derselben den Kerato-hyalin-Körnchen sehr ähnliche, stark lichtbrechende, kleinere-größere Körnchen in größerer oder mäßiger Anzahl, indessen waren ausgesprochene kerato-hyaline Zellen in den Gebilden nirgends zu sehen.

Die Zellen, aus welchen diese Gebilde bestehen, sind rund oder oval und gegen die Verlaufsrichtung der Stränge die Krümmung der Cysten hin ausgezogen, die Kerne groß, rund oder oval mit einem oder mehreren Kernkörperchen. Die Zellen liegen nebeneinander, besitzen keine Stacheln.

Diese Zellen verfallen sehr leicht der kolloiden Degeneration, und ist dieser Degenerationsprozeß fast an jedem, noch Bestandteile des Tumors zeigenden Schnitte zu sehen.

Dieser Degenerationsprozeß ist schon von mehreren so ausgezeichnet beschrieben worden, daß dies meinerseits eine ganz überflüssige Wiederholung wäre.

Außer diesen, die gewöhnlichen Bestandteile des Tumors bildenden Gebilden, gab es auch solche, welche nur an den Schnitten einzelner Tumoren zu sehen waren.

In 2—3 Schnittserien waren im oberflächlichen Teile des Tumors, in der subepithelialen Schichte Gebilde zu sehen, welche aus fast kreisförmig angeordneten Riesenzellen, oder von solchen umgebenen und durchsetzten Detritusmassen bestanden. Dieselbe Gebilde fand ich bisher bei der Untersuchung miliarer Cysten im Anschlusse an Epidermolysis hereditaria bullosa und in Präparaten von Epithelioma adenoides cysticum Brooke, so daß ich dieselben mit den in diesen Fällen gefundenen Cysten in sicherem Zusammenhange denke, und die Gegenwart von Riesenzellen in derartigen Fällen so erkläre, daß, sobald die Cystenwand, gegen welche das angrenzende Gewebe sich noch gleichgültig verhält, der im Innern stattfindenden Degeneration zum Opfer fällt, der frei gewordene Cysteninhalt auf das umgebende Gewebe als Fremdkörper wirkt und als Reaktion dieses Vorganges ringsherum die Riesenzellen auftreten.

In einem Tumor, welcher aus dem Augenlide des ersten Falles stammte, waren zwei, zur Hälfte mit Hornmassen gefüllte Cysten zu sehen, und zwar ebenfalls in der obersten Schichte des Tumors.

Eine dieser Cysten setzte sich nach unten in einen, zum Tumor gehörenden Zellstrang fort (s. Fig. 4), die andere ging von der Wand des oberen Teiles eines Haarfollikels aus und stand mit anderweitigen Bestandteilen des Tumors nicht in Verbindung; sonst aber stimmten die beiden Cysten und deren Inhalt in jeder Hinsicht miteinander überein. Den ersteren Cystenbefund, den ähnlicherweise nur Philippson und Winkler erwähnen, und der bei diesem Tumor selten ist, könnte ich nur dann genügend erklären, wenn ich die Erklärung Töröks, welche im Artikel „Syringom" (Handb. d. Hautkr. Mrazek) wiedergegeben ist, akzeptiere. In einzelnen Schnittserien aber waren ferner den größeren Cysten des Tumors entsprechend große, runde Gebilde von scholliger Oberfläche zu sehen, welche aus Hornmassen bestanden und völlig frei im Bindegewebe auf der Oberfläche des Tumors lagen.

Diese Gebilde erweckten hierdurch den Anschein, als ob sie zufällig auf die Schnitte gelangt wären, aber die Gegenwart derselben in einer ganzen Schnittserie schloß eine derartige Täuschung aus. Über den Ursprung und die Bedeutung dieser Gebilde haben mir meine Präparate keine weiteren Aufschlüsse geboten.

Schließlich waren noch in einzelnen Tumoren vom Deckepithel ausgehende Fortsätze in kleinerer-größerer Anzahl zu sehen, auf welche ich später näher zurückkommen werde.

Das Bindegewebe, in welchem diese Bestandteile des Tumors gebettet waren, war den einzelnen Tumoren nach ver-

schieden; in einigen zellreich, in anderen zellarm; die Bindegewebsstränge bald normal, bald geschwellter; im allgemeinen aber war im Bindegewebe eine für den Tumor charakteristische Veränderung nicht zu finden. Das gleiche gilt auch für die elastischen Fasern; in einigen Tumoren völlig normal; in anderen verdickt, brüchig.

Der Lymphapparat zeigt nichts besonderes. Was die Blutgefäße anbelangt, so zeigen besonders die oberflächlichen Kapillaren Veränderungen, welche sich in Erweiterung, Proliferation der Gefäßwände, ferner in mäßiger perivaskulärer Infiltration äußern.

Doch finden sich diese Veränderungen nicht konstant, da ich in mehreren Fällen die Blutgefäße ganz normal fand.

Unter den Bestandteilen des Tumors waren in veränderlicher Anzahl normale Haarfollikel und Talgdrüsen, und normale Schweißdrüsen-Ausführungsgänge verliefen in den tieferen Schichten der Cutis.

Letztere zeigten teilweise, wahrscheinlich infolge Verschiebung, von der Norm abweichende Krümmungen. Die von Philippson und Neumann erwähnten Schweißausführungsgänge, welche ein Lumen besitzen, aber blind enden sollen, habe ich nicht gesehen, und dürfte überhaupt die Feststellung eines solchen Befundes angesichts der zahlreichen Krümmungen der Ausführungsgänge auch an Serienschnitten sich sehr schwierig gestalten. Auch die von Blaschko, Neumann und Winkler beschriebenen, sich verzweigenden und Seitenäste entsendenden Schweißdrüsen-Ausführungsgänge habe ich nicht gefunden; bloß in einem Schnitte sah ich ein Gebilde, welches an einen solchen, Seitenäste besitzenden Schweißausführungsgange denken ließ, aber eben in diesem Schnitte war die Färbung so abgeblaßt, daß ich dies nicht mit voller Bestimmtheit behaupten kann.

Sich verzweigende und Nebenäste bildende Schweißdrüsen, wie sie von Blaschko und Neumann erwähnt und von Winkler beschrieben werden, habe ich nicht gesehen.

Das von Gassmann und Winkler erwähnte häufige Vorkommen des Tumors am unteren Augenlide kann ich schon an dieser Stelle bestätigen und hinzufügen, daß wir bei 321 daraufhin untersuchten Männern und 147 Frauen in 28 Fällen (21 Männer, 7 Frauen) diesen Tumor auf dem Augenlide fanden und bloß in zwei Fällen auf der Brust. Von diesen 28 Fällen wurden 6 auch durch die histologische Untersuchung bestätigt; in den übrigen 22 Fällen aber konnte die Diagnose auf Grund der Erfahrung der vorherigen Fälle bereits klinisch mit voller Sicherheit aufgestellt werden.

Doch bin ich davon überzeugt, daß diese Zahl noch immer nicht die richtige ist, und wenn ich die, am unteren Augenlide so häufigen, winzigen Knötchen einer systematischen histologischen Untersuchung unterziehen würde, so dürfte sich oft herausstellen, daß auch diese Knötchen zum Teile aus solchen Tumoren bestehen. Derartige, klinisch fragliche Fälle hatten wir 8 (3 Männer, 5 Frauen) unter sämtlichen 468 untersuchten Erwachsenen.

Aus diesen Nachforschungen geht also hervor, daß die in Rede stehenden Tumoren am unteren Augenlide ganz banal vorkommen, und die am Stamme sind die äußerst selten vorkommenden.

Nach alldem gehe ich nun zu demjenigen Teile des histologischen Befundes über, welcher in unseren Fällen nähere Aufschlüsse über das Wesen und den Ursprung des Tumors geboten hat.

Als ich zuerst die Schnitte des, aus dem ersten Falle von der Brust stammenden Tumors zu untersuchen begann, fand ich keinen wesentlichen Stützpunkt für irgend eine andere Anschauung, und, in Kenntnis der einschlägigen Arbeiten von Jarisch, Wolters und v. Waldheim, suchte auch ich nach dem Nexus des Tumors mit den Blutgefäßen und sah in der Tat Gebilde, welche den Anschein erweckten, als ob einzelne Tumorstränge mit Kapillaren in Verbindung ständen. Gleichwohl konnte ich aber daraus keine feste Überzeugung gewinnen, da ein jedes derartiges Gebilde bei genauer, sorgfältiger Untersuchung sich zweifelhaft erwies: entweder war die Verbindung keine ganz vollkommene, oder es zeigten die scheinbar ineinander übergehenden Zellen des Tumorstranges und der Kapillaren, bei völlig übereinstimmender Form, dennoch irgend einen, wenn auch geringen Färbungsunterschied; anderswo wieder ließ die differente Form der Zellen Zweifel aufkommen usw.

Da nun dieser Tumor nichts Wesentliches ergab, so setzte ich meine Untersuchung an einem anderen Tumor fort.

Dieser Tumor stammte von dem unteren Augenlid des I. Falles.

Es gelang mir, bei diesem Tumor eine vollständige Schnittserie zu untersuchen, so daß von dem Objekte bloß ein einziger Schnitt verloren ging.

Nachdem ich konstatiert hatte, daß sich in diesem Tumor dieselben Gebilde von gleicher Struktur vorfinden, wie in dem von der Brust genommenen, also die Identität beider Tumoren festgestellt war, wurde sogleich meine Aufmerksamkeit auf solche Gebilde und Veränderungen gelenkt, welche ich in den

Schnitten des ersten Tumors gar nicht oder nur in weit minderer Anzahl beobachtet hatte.

Während sich nämlich bei dem vorherigen Tumor an dem Deckepithel keine auffallende oder sonst nennenswerte Veränderung bemerkte, war hier die Basalschichte stark pigmentiert und verhältnismäßig viele Pigmentzellen auch in der Papillarschichte zu sehen und die interpapillären Epithelzapfen verdichtet und verlängert. Ferner fiel mir auf, daß die kugelförmigen und cystösen Gebilde des Tumors, der Größe, Form der Zellkugeln und der Dicke der Cystenwand nach, eine eigentümliche Anordnung zeigten dergestalt, daß die größeren ovalen und runden Zellkugeln und die dickwandigen, also aus mehreren Zellagen bestehenden Cysten im allgemeinen in nächster Nähe des Deckepithels, in einer Linie auf der Oberfläche des Tumors lagen, vom Deckepithel nur durch eine dünne Bindegewebsschichte getrennt, während in den tieferen Schichten des Tumors die kleineren, weniger regelmäßig runden und ovalen, verschieden eingestülpten, zellärmeren, dünnwandigen, aber ein verhältnismäßig weites Lumen besitzenden Cysten liegen, und nur aus Zellen bestehende Kugeln und Keulen hier in geringerer Anzahl vorhanden waren, als in den oberen Schichten (s. Fig. 1 u. 2).

Es kamen also die von der Degeneration am wenigsten ergriffenen Teile des Tumors auf der Oberfläche zu liegen, während die schon größtenteils degenerierten und in jeder Richtung hin zusammengedrückten Teile in den tieferen Schichten.

Schließlich fiel mir auf, daß die auf der Oberfläche des Tumors befindlichen großen Zellkugeln und Cysten zum großen Teile den bereits bezeichneten, dicken und verlängerten Interpapillarzapfen geradezu regelmäßig gegenüber zu liegen kamen, so daß zwischen ihnen eine gewisse Verbindung zu bestehen schien, was auch die vorher beschriebene Anordnung der Tumorelemente bekräftigte, indem letzteres dafür sprach, daß diese Elemente sich an der Oberfläche des Tumors bilden und von hier in die tieferen Schichten gelangen.

Diese Annahme fand ich denn auch bestätigt, als ich sämtliche Schnitte aufgearbeitet und untersucht hatte. Ich fand nämlich in ziemlich großer Anzahl solche Gebilde, welche die Verbindung zwischen den Interpapillarzapfen und den Tumorelementen darstellen.

Diese Gebilde sind die bei der allgemeinen histologischen Beschreibung des Tumors erwähnten Fortsätze, welche aus dem basalen Teile der Interpapillarzapfen, und zwar entweder aus der ganzen Basis oder ein wenig seitwärts von der Mitte, exzentrisch ausgehen und in mehrweniger gerader Richtung in

die Cutis zu den Gebilden des Tumors ziehen. An ihrem Ausgangspunkte hört die Pigmentation und der zylindrische Charakter der Basalzellen auf, das heißt, es geht weder das eine noch das andere in die Fortsätze über. Die Fortsätze bestehen aus mehreren Zellreihen, sind aber immer dünner, als der Interpapillarzapfen, von dem sie ihren Ausgang nehmen (siehe Figuren 1, 2, 3 u. 5).

Die Zellen dieser Fortsätze sind weder stachelig, noch zylindrisch, sondern gleichen völlig den Zellen der Tumorelemente und den embryonalen, nicht differenzierten Epithelzellen; von einzelnen Interpapillarzapfen können 2—3 oder noch mehr solche Fortsätze auslaufen, in einigen Fällen gemeinsam mit einem Schweißausführungsgange, manchmal mit der Mündung eines Haarbalges zusammenfließenden oder aus ineinandergreifenden Interpapillarzapfen (s. Fig. 2) in Einzel- oder Mehrzahl; aber in den meisten Fällen war in der Nähe dieser Fortsätze weder Haarbalg noch Schweißausführungsgang zu sehen.

Bei einem großen Teile der Tumorschnitte hatten fast sämtliche Interpapillarzapfen, von welchen ich bereits erwähnte, daß sie dicker und länger waren, als beim ersten Tumor, einen solchen kürzeren oder längeren Fortsatz entsendet, oder es waren wenigstens Entwicklungsspuren eines solchen, in Gestalt kleinerer-größerer Knospen zu sehen.

Bei einem Teile dieser Interpapillarzapfen habe ich außer den bisher beschriebenen keine weiteren Veränderungen bemerkt, bei einem anderen Teile aber war an der Oberfläche derselben, im entsprechenden Teile des Deckepithels in der Mitte eine kleine Einstülpung zu sehen, welche von einer stärkeren Kerato-hyalinschichte bedeckt war (s. Fig. 1 u. 2); ja bei einigen erstreckte sich diese stärkere Kerato-hyalinschichte bis in die Mitte des Interpapillarzapfens (s. Fig. 5 e), und schließlich war bei manchen der suprapapillare Teil ganz schweißdrüsenmündungartig umgewandelt, ohne aber, daß von der Basis des Interpapillarzapfens außer dem Fortsatze mit Rücksicht auf die Schnittserie — ein wirklicher Schweißdrüsenausführungsgang ausginge.

Schließlich will ich, damit das Bild vollständig sei, noch den Verlauf und die Endigung der Fortsätze in der Cutis beschreiben.

Einzelne Fortsätze verjüngen sich nach ihrem Austritte aus dem Interpapillarzapfen stetig, schmelzen schon im Tumorgebiet zu einer Zellreihe und verschwinden im Bindegewebe; andere wieder zeigen sich an der oberen Grenze des Tumors mehr weniger ausgesprochen knospenartig verdickt, verjüngen sich von hier stetig nach unten und verschwinden schließlich

innerhalb des Tumors in verschiedener Höhe gleichfalls im Bindegewebe (s. Fig. 1). Es fanden sich auch solche Fortsätze, welche sich an der Oberfläche des Tumors nach oben schlängelnd in Cysten übergingen, welche eine kolloide Masse enthielten (s. Fig. 5); ferner solche, welche sich auf der Höhe des Tumors in 2 Äste teilten, welche sich dann in je eine Cyste fortsetzten (s. Fig. 6 u. 7, Abbildung zweier in der Serie nebeneinander liegender Schnitte), oder es tat dies bloß der eine, während der andere irgendwo im Bindegewebe zwischen den Tumorelementen verschwand.

Einige gingen schließlich unmittelbar in kleinere-größere Zellinseln des Tumors über (s. Fig. 3).

Bei einem Teile der Fortsätze war der unmittelbare Übergang in Tumorelemente nicht mehr ersichtlich, doch fand sich auch unter diesen bei einigen angedeutet, daß die Verbindung wohl einmal vorhanden war, aber infolge Abschnürung getrennt wurde.

Alle diese Verbindungen mit Tumorelementen waren nur auf der Oberfläche des Tumors zu sehen, in den tieferen Teilen des Tumors aber in keinem Falle, was ebenfalls dafür zeugt, daß der Tumor von oben, vom Deckepithel aus sozusagen sich ernährt und dass wenigstens ein großer Teil der in den tieferen Schichten liegenden Gebilde nicht dort entstanden ist, sondern durch Abschnürung von oben dorthin gedrängt worden sei. Hinsichtlich aller in der Tiefe liegenden Gebilde kann ich dies deshalb nicht behaupten, weil einige Forscher (Philippson, Gassmann u. a.) in den Zellen der Stränge und Cystenwände Mitosen gefunden haben, so daß eine Vermehrung des Tumors von seinen ureigenen Teilen aus nicht ganz von der Hand gewiesen werden kann.

Die größtenteils von mir verfertigten Zeichnungen, welche das histologische Bild in genügender Treue wiedergeben, zeigen allerdings bloß einen Teil der Fortsätze, welche ich in diesem Tumor gefunden habe.

Derartige Fortsätze fand ich, aber in weit geringerer Anzahl, auch in den aus den übrigen Fällen stammenden Augenlidtumoren, mit Vergrößerung der Interpapillarzapfen und stärkerer Pigmentation der zylindrischen Zellen, welche letztere mit der Bildung der Fortsätze einherzugehen scheint, da sich diese um erstere herum lokalisieren, und wo keine Fortsätze sind, auch diese Hyperpigmentation fehlt.

Diese Befunde stellen es also ganz außer Zweifel, daß der unter den Namen „Hydradenomes eruptifs“ (Darier-Jaquet) usw. bekannte Tumor epithelialen Ursprunges und daher eine Geschwulst von epithelialem Charakter sei.

In der Literatur finden sich bisher drei solche Beschreibungen, welche von einem sicheren Zusammenhang des Tumors mit dem Deckepithel melden. Es sind dies die Befunde von Philippson, Gassmann und Winkler. Hierher würden auch die Befunde Neumanns und Blaschkos gehören, doch ist die Beschreibung des ersteren nicht ganz überzeugend; letzterer wieder hat bisher noch keine nähere Beschreibung seiner Befunde geliefert.

Philippson gibt seinen Befund folgendermaßen wieder: „Zwischen der Epidermis und den Geschwulstelementen wurde nur ein einziges Mal eine Verbindung gesehen, und dies zwar nicht an Serienschnitten, so daß nichts genaueres gesagt werden kann, als daß von einem interpapillären Epithelzapfen aus ein Epithelzug sich eine Strecke weit ins Bindegewebe hinein verfolgen ließ und sein Übergang in eine mit kolloidem Inhalt versehene Cyste zu sehen war." Trotz dieses seines Befundes schließt er sich hinsichtlich der Bedeutung und Genese des Tumors gleichwohl der Jaquetschen Hypothese an, was schon an sich verrät, daß er auf diesen Fund kein größeres Gewicht gelegt habe. Wolters zählt auf Grund dieses Befundes die Fälle Philippsons zu Epithelioma adenoides cysticum Brooke, und wurde dieser Befund erst in neuester Zeit von Török gebührend gewürdigt.

Gassmann sah fast in allen seinen Fällen Auswüchse aus dem Deckepithel, welche im Gebiete des Tumors als solide, lumenlose Zapfen in die Tiefe zogen und sich in den höheren oder niederen Lagen der pars papillaris verzweigten. Die Basis dieser Zapfen stand mit der Basis eines Schweißausführungsganges in Verbindung. Aus der Basis eines dieser Stränge gingen mehrere ähnliche hervor, darunter einer aus der Wand eines Schweißausführungsganges, nächst dessen Eintritte in das Deckepithel. Alle diese Stränge zeigten die verschiedensten, komplizierten Verzweigungen.

Eine durch einen solchen Strang vermittelte Verbindung zwischen Tumorcyste und Deckepithel fand er bloß in einem Falle; hingegen sah er in einem Falle in den zentralen Zellen eines aus der Basis eines Schweißausführungsganges hervorgehenden kurzen Fortsatzes dieselben Degenerationserscheinungen, wie in den Strängen des Tumors.

Er sah aber nicht bloß aus der Basis von Schweißausführungsgängen solche solide Stränge hervorgehen: „Es finden sich jedoch auch an den Haarbälgen und Talgdrüsenausführungsgängen analoge solide Auswüchse, die manchmal strangförmig ausgezogen und gewunden sind, gelegentlich sich auch an Cystomelemente anlagern."

Winkler hat im Deckepithel keine wesentliche Veränderung gefunden, „außer daß in der Gegend einzelner, aber keineswegs aller dieser Gebilde etwas reichlichere Epithelzapfen sich ein wenig weiter in die Cutis erstreckten, als in der Umgebung." Sein wesentlichster Befund ist, daß er in drei verschiedenen Schnittserien eine Verbindung zwischen Schweißausführungsgängen und Cysten fand, und zwar zeigte sich einmal ein Schweißausführungsgang in reinem Verlaufe, wie dies aus der seiner

Arbeit beigefügten Zeichnung ersichtlich, im Gebiete des Tumors eine Ausstülpung, in deren Mitte kolloide Degenerationserscheinungen zu sehen waren; in einem anderen Falle bemerkte er ebenfalls innerhalb des Tumors 2 Seitenäste eines Schweißausführungsganges, welche in je einer Cyste endeten. In einem dritten Falle zog wieder ein Schweißausführungsgang in die Mitte der Cutis, verzweigte sich dort in der Nähe der Tumorelemente, wobei ein Zweig in eine typische Tumor-Zellgruppe überging.

Diese Gebilde fand er in seinem ersten Falle; in einem seiner zwei anderen Fälle sah er unter den Zellen einiger oberflächlicher liegenden Stränge ausgesprochene Stachelbildung, das andere Mal wieder dasselbe bei den Zellen einer Cystenwand.

Er fand also in allen seinen drei Fällen eine Verbindung zwischen der Epidermis und dem Tumor, doch während bei Philippson und Gassmann diese Verbindung durch direkt aus dem Deckepithel hervorgehende Stränge vermittelt wird, findet deiselbe nach Winkler nur durch die aus den Schweißausführungsgängen austretenden Nebenäste statt.

Das Ergebnis meiner Untersuchungen ist also bloß eine Bestätigung dieser, besonders Philippsons und Gassmanns Befunde, und wäre hiermit der epitheliale Charakter der „Hydradenomes eruptifs" endgültig entschieden.

Es erwächst nun aber die Frage, wie es möglich war, daß eine ganze Reihe der Forscher bei diesem Tumor einen ganz anderen Charakter, den endothelialen bewiesen sah und noch heute sieht, so daß einzelne von dieser endothelialen Annahme ausgehend für die Möglichkeit dessen eine Erklärung suchten und gaben, wie Kromayer, der diese Möglichkeit mit seiner desmo- beziehungsweise paradesmo-plasischen Theorie erklären will, wonach die Epithelzellen in eine gewisse Verwandtschaft mit den Endothelzellen treten sollen, welche Theorie aber noch selbst des Beweises harrt; ferner Herxheimer und Hildebrand, Möller, welche wieder von der Annahme ausgehen, daß es ungeachtet einer und derselben Lokalisation zweierlei Tumoren gebe, ein epithelialer und ein endothelialer. Diese Annahme hat wohl nichts Unmögliches an sich, ist aber kaum wahrscheinlich, schon deshalb, weil die histologischen Befunde sowohl derjenigen, welche einen epithelialen Ursprung annahmen, wie auch derjenigen, welche für den endothelialen Charakter eintraten, sich so einander decken, daß die Identität keinen Zweifel übrig läßt.

Die Befunde von Philippson, Gassmann, Winkler und mir stellen es ganz außer Zweifel, daß der Tumor keine angeborene stabile Anomalie, sondern das Produkt eines Prozesses ist.

Dieser Prozeß besteht darin, daß aus den unteren Zellreihen des Deckepithels Epithelfortsätze hervorgehen, und aus diesen Fortsätzen vollzieht sich die Bildung der Tumorelemente, welcher Prozeß, wie dies aus den bisherigen Untersuchungen hervorgeht, aber nicht fortwährend besteht, sondern nach einer gewissen Zeit stille steht, wo dann auch diejenigen Erscheinungen, welche den Prozeß bis dahin begleiten, wie die stärkere Pigmentation der Zylinderzellen, die Verdickung und Verlängerung der interpapillären Zapfen, die aus diesen hervorgehenden Fortsätze, die Verbindung derselben mit Tumorelementen und eine gewisse regelmäßige Anordnung der letzteren verschwinden.

Im Aufhören dieses Prozesses liegt denn auch die richtige Erklärung für jene Mißverständnisse, welche hinsichtlich der Natur des Tumors sich ergaben.

Als ich die Schnitte des ersten Tumors untersuchte und hierbei sämtliche oben angeführte Erscheinungen fehlten, so daß ich gar keinen Anhaltspunkt für eine Verbindung des Tumors mit dem Deckepithel fand, suchte auch ich den Zusammenhang zwischen den scheinbar zusammenfließenden und auch sonst Endothelproliferation zeigenden Kapillaren und den Tumorsträngen, und fand ich, wie bereits erwähnt, in der Tat solche Gebilde, welche diesen Zusammenhang zu bestätigen schienen, und dies umso mehr, als der Zusammenhang mit dem Deckepithel schon vor längerer Zeit verschwunden sein mochte, infolgedessen Gebilde mit noch gut erhaltenen frischen Zellen fehlten, die Zellen sämtlicher noch vorhandener Stränge und Cysten, welche lange Zeit nach verschiedenen Richtungen gedrückt und gezerrt worden waren, wie auch die Kerne eine längliche Form annahmen, und infolgedessen Endothelzellen glichen, so daß, wenn ich keine weiteren Untersuchungen ausgeführt hätte, ich bloß aus diesen Gebilden die epitheliale Natur des Tumors nicht hätte feststellen können.

Derartige, hinsichtlich des Zusammenhanges mit dem Deckepithel schon längst abgelaufene Tumoren dürften denn auch jene Autoren untersucht haben, die für den endothelialen Zusammenhang eintreten, da sich in der Tat bei diesen Autoren keine Beschreibung der obigen Kennzeichen findet, so daß sie von einzelnen histologischen Pseudobildern leicht irregeführt werden konnten.

Schließlich seien noch die Hypothesen besprochen, welche Darier, Jaquet und Török, die den epithelialen Charakter sofort erkannt hatten, zur Genese des Tumors aufstellen.

Darier hielt die normalen Schweißausführungsgänge für den Ausgangspunkt des Tumors deshalb, weil einzelne Stränge des Tumors

den Schweißdrüsenzellen, und die Zellen derselben den Zellen von Schweißausführungsgängen sehr ähnlich waren.

Jaquet, dem sich auch Quiquaud und Philippson anschlossen, leitete den Tumor (im Sinne der Cohnheimschen Theorie) von, im embryonalen Leben in die Cutis verirrten, embryonalen, indifferenten Epithelkeimen ab. Die Epithelkeime können auch nach der Geburt noch eine lange Zeit hindurch schlummern und später zum Ausgangspunkte des Tumors dienen.

Török schließlich hält die Tumorelemente für Schweißdrüsen, welche im embryonalen Leben in ihrer Entwicklung gehemmt wurden und so verkümmerten.

Die Jaquetsche Anschauung ist leicht abgetan. Da nämlich positive Befunde den nicht embryonalen Ursprung der Tumorelemente aus dem Deckepithel beweisen, so kann die Cohnheimsche Theorie auf den Tumor nicht mehr angewendet werden. Allerdings hat aber Jaquet Recht darin, daß die Zellen des Tumors in der Tat indifferente Epithelzellen embryonalen Charakters darstellen, und würden dem bisher bloß die von Winkler gesehenen Stachelzellen widersprechen, was aber erst der Bestätigung harrt.

Wenn wir die Befunde von Blaschko und Neumann zugeben und weiter die oben beschriebenen Befunde Winklers in Betracht ziehen, wonach sie normale Lumen besitzende Schweißausführungsgänge sich verzweigen und Nebenäste entsenden sahen, welche mit den Tumorelementen in Verbindung standen, so müßten wir wohl die Dariersche Theorie annehmen, aber auch so nur zum Teile, da das keinesfalls den einzigen Ursprungsort des Tumors darstellt; doch bliebe hier noch die Frage offen, ob diese sich ohne jeden scheinbaren Reiz sich verzweigenden Schweißausführungsgänge als normale und normal entwickelte zu betrachten seien.

Török gründete 1899 seine obige Hypothese darauf, daß er innerhalb des Tumorgebietes weniger Schweißausführungsgänge und dementsprechend unterhalb des Tumors weniger Drüsenknäuel gefunden hatte, als in der normalen Haut, daß die Tumorelemente in derjenigen Höhe der Cutis sich befanden, welche den Schweißausführungsgängen entspricht, und daß er zwischen den Fasern der musculi arrectores pili kleine Tumorcysten eingeschlossen fand. Alle diese Befunde wurden dadurch erklärt, daß im embryonalen Leben die zu Schweißdrüsen sich entwickelnden Epithelauswüchse aus irgend einem Grunde in ihrer Entwicklung gehemmt wurden, in dieser Gestalt ins Bindegewebe dringend, von der Epidermis abgeschnürt und von den sich entwickelnden Gebilden der Cutis durchwachsen worden sind.

In seiner neuesten einschlägigen Arbeit in Mračeks Handbuch, „Das Syringom" hält er diese Erklärung noch aufrecht und ergänzt die hierfür sprechenden Argumente noch mit dem von Philippson und Neumann beschriebenen Befund von blind endenden Schweißausführungsgängen.

Demgegenüber stehen die Befunde, wonach die Anzahl der Schweißausführungsgänge sich nicht verringert zeigte, ferner der Befund Gassmanns, daß einzelne in Tumorelemente übergehende Epithelauswüchse aus der Wand von Haarbälgen und Talgausführungsgänge hervorgingen, dann die Beobachtungen von Blaschko, Neumann und Winkler, die von „normal gebauten" Schweißausführungsgängen Verzweigungen in den Tumor übergehen sahen, und schließlich Philippsons, Winklers und meine Horncysten, welche gleichfalls gegen die ausschließliche Beteiligung der Schweißausführungsgänge an dem Aufbau des Tumors sprechen, wobei bloß nebenher erwähnt sei, daß die Stränge des Tumors sich zu verzweigen pflegen, was den in Entwicklung begriffenen Schweißdrüsen nicht eigen ist.

Von meinen Befunden würde dieser Hypothese noch die Tatsache widersprechen, daß in einigen Schnittserien fast an der Basis eines jeden über dem Tumor liegenden Interpapillarzapfens teils ausgesprochene derartige Fortsätze, teils sich zu solchen entwickelnde Knospen zu sehen waren, also in einer weit größeren Anzahl, als den normaler Weise in der Haut sich entwickelnden Schweißdrüsen entsprechen würde.

Ungeachtet aller dieser Gegenargumente steht gleichwohl die auch durch die neuesten Untersuchungen bestätigte Tatsache außer Zweifel, daß den Schweißdrüsen bei der Bildung des Tumors eine prävalierende Rolle zufällt, wie dies übrigens schon aus dem bisher gesagten hervorgeht.

Es ist ferner auffallend, daß die von Philippson, Gassmann und mir gefundenen Fortsätze, welche aus dem Deckepithel und nicht aus den Adnexen desselben hervorgingen, ausnahmslos von den Interpapillarzapfen und zwar vorwiegend von der Basis derselben entsprangen, also von eben derselben Stelle, von wo auch die Schweißdrüse in ihrem Entwicklungsstadium entspringt, und liegt demnach der Gedanke nahe, daß die Fortsätze eigentlich je eine solche verkümmerte Schweißdrüse darstellen, und wird dies noch mehr durch meine Beobachtung bekräftigt, daß die Fortsätze bis zu einer gewissen Tiefe in der Tat Schweißausführungsgängen ähnlich sind, hier natürlich abgesehen davon, daß dieselben kein Lumen besitzen. Ferner wird diese Hypothese auch von meinem, schon beschriebenen, vielfachen Befund unterstützt, daß die mit Fortsätzen versehenen Interpapillarzapfen an der Oberfläche des Deckepithels eine kleine Einstülpung zeigen und daselbst von einer stärkeren Keratohyalinschichte bedeckt sind, daß sich diese Schichte bei einigen tiefer ins Epithel hinab zieht, ja daß ausnahmsweise an der Einstülpung ein mit Keratohyalin ausgekleidetes Lumen sich findet, wodurch dies einem Schweißausführungsgange auffallend ähnlich sieht, ohne aber, daß in dem entsprechenden Schnitte oder in einem benachbarten irgend ein, aus diesen Interpapillarzapfen hervorgehender Schweißausführungsgang zu sehen wäre, und das Ganze also den Eindruck macht, als ob es eine dem Fortsatze angehörende Mündung wäre.

Dagegen könnte wohl vorgebracht werden, daß sich das Lumen der Schweißdrüse erst dann entwickle, wenn letztere bereits zu funk-

tionieren beginnt, ob dies aber auch für die epitheliale Mündung des Ausführungsganges gelte, davon konnte ich keine Überzeugung gewinnen.

Die Verzweigungen der Ausführungsgänge der normal gebauten, also ein Lumen besitzenden Schweißdrüsen halten gegenüber der Törökschen Hypothese nicht ganz Stand, weil, wie ich auch oben erwähnte, die Tatsache dieser Verzweigung selbst darauf hinweist, daß dies keine normale Schweißdrüsen sind, da sich solche nicht zu verzweigen pflegen; es konnte eben die entwicklungshemmende Ursache auf die eine, in Entwicklung begriffene Drüse mehr, auf die andere weniger einwirken, so daß sich einzelne bis zur Funktionsfähigkeit entwickeln, aber gleichwohl die Keime des Abnormen in sich bergen konnten.

Zwischen diesen und den soliden Fortsätzen kämen die von Philippson und Neumann gefundenen blind endenden Drüsenausführungsgänge.

Indessen kann ich mit der Törökschen Hypothese nicht den Umstand in Einklang bringen, daß die Fortsätze bildenden Interpapillarzapfen stellenweise sehr dicht und in weit größerer Anzahl sich fanden, als die normaler Weise vorhandenen Schweißdrüsen, es sei denn, daß man sich hierüber mit einer weiteren Hypothese hinweghilft, daß sich nämlich anstatt einiger guter, mehrere verkümmerte Schweißdrüsen bilden.

Der Befund Gassmanns schließlich, wonach er aus der Wand von Haarbälgen und Talgdrüsen mit dem Tumor zusammenhängende Fortsätze ausgehen sah, würde beweisen, daß nicht ausschließlich Schweißdrüsen, sondern auch anderweitige Epithelgebilde den Ausgangspunkt des Tumors bilden, es sei denn, daß diese Fortsätze nicht aus der Basis der Haarbalg- und Talgdrüsenmündung hervorgingen, wie in meinem Falle, was in der Arbeit Gassmanns nicht genau angegeben ist; denn in diesem Falle wäre der Ursprung dieser Fortsätze aus Schweißdrüsen doch nicht ganz ausgeschlossen, da bekanntlich Schweißdrüse und Haarbalg eine gemeinsame Mündung besitzen, von einer gemeinsamen Basis ausgehen, ja der Schweißausführungsgang zuweilen sogar in den oberen Teil eines Haarbalges münden kann.

Meinerseits sehe ich also diese Töröksche Hypothese zwar nicht völlig bewiesen, doch ist sie, nachdem mehrere Tatsachen für sie sprechen, nicht ganz von der Hand zu weisen, sondern von den Ergebnissen weiterer Forschungen abhängig zu machen.

## Erklärung der Abbildungen auf Tafel IV u. V.[1])

Sämtliche Abbildungen stammen von Schnitten von Lidtumoren. Färbung mit Hämatoxylin und Hämatoxylin-Eosin.

Fig. 1. Zeigt einen von einem Interpapillarzapfen ausgehenden und in die retikuläre Schichte als eine einzige Zellreihe endenden Epithelfortsatz, in welchem die Zylinderschichte und deren Pigmentation nicht übergeht. *e*) Stärkere Keratohyalinschichte an der diesem Zapfen entsprechenden Stelle des Oberflächenepithels.

Fig. 2. Aus einem interpapillären Epithelzapfen gehen zwei dem vorherigen ähnliche, aber gabelförmig sich verzweigende Epithelfortsätze in die retikuläre Schichte, verschwinden dort zwischen den Epithelkugeln und Cysten. *e*) wie Fig. 1.

Fig. 3. Verlängerte und verdickte, mit stark pigmentierter Zylinderzellschichte versehene Interpapillarzapfen. Von einem dieser Zapfen zieht ein Zellstrang in eine in der retikulären Schichte liegende, aus nicht differenzierten Epithelzellen bestehende Insel. Fig. 1—3 zeigen gleichzeitig auch die regelmäßige Anordnung der Zellkugeln, Inseln und Cysten, indem die größten derselben dem Deckepithel am nächsten, die kleineren aber am entferntesten zu liegen kommen.

Fig. 4. Eine in einen Tumorzellstrang sich fortsetzende Horncyste.

Fig. 5. Ein, aus der unteren Fläche eines der Basis eines Schweißausführungsganges ähnlichem, mit einer mündungartigen Einstülpung (*e*) versehenen Interpapillarzapfens ausgehender Epithelzellenstrang scheint in eine dickwandige Cyste zu übergehen, welche sich eben von dem Zellstrang abgeschnürt hat. (Fig. 1—5, Reichert Obj. IV, b. Oc. 4.)

Fig. 6—7. Zwei an einander folgende Schnitte, in welchen sich ein Fortsatz (*a*) in zwei Zweige teilt, welche dann in je eine Cyste enden. Reichert Obj. IV, b. Oc. 2.)

---

[1]) Die 6. und 7. Figur wurde von einem Nichtarzte verfertigt, der dann anstatt der Keratohyalinschichte aus Irrtum eine Zylinderzellenreihe zeichnete.

Fig. 1.

Fig. 2.

Fig. 3.

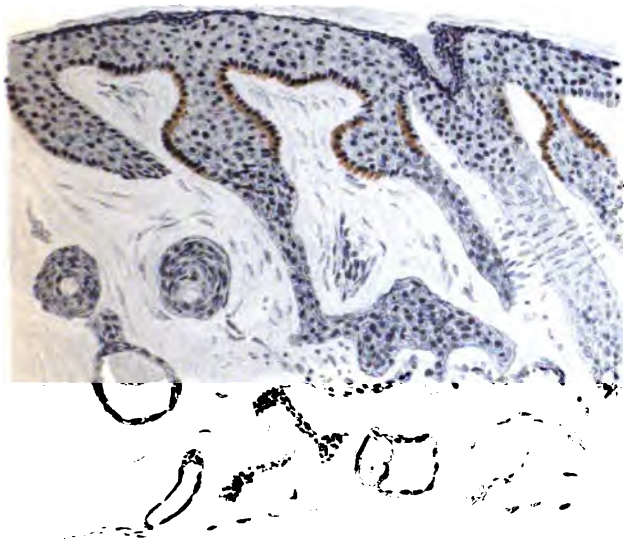

Fig. 4.

*Fig. 5.* *e*

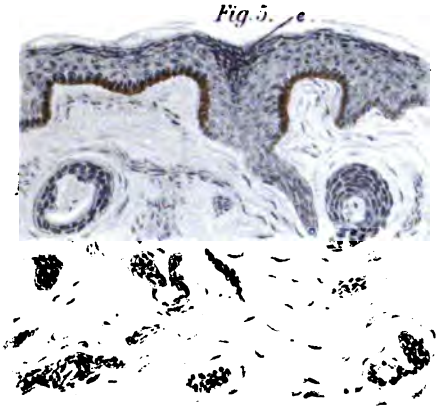

*Fig. 6.* *a*

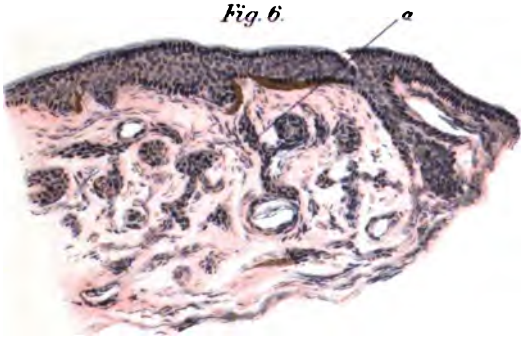

*Fig. 7.* *a*

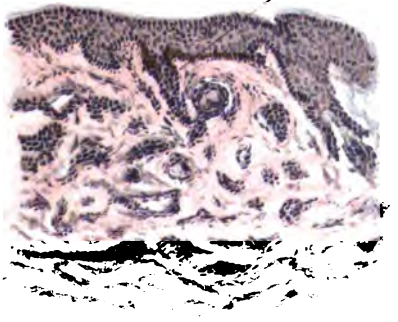

Aus der k. k. Universitätsklinik für Dermatologie und Syphilidologie in Wien. (Prof. Dr. Gustav Riehl.)

# Zur Kenntnis der Acne teleangiectodes Kaposi (Acnitis Barthélemy).

Von

Dr. **Walther Pick**,
Assistent der Klinik.

(Hiezu Taf. VI u. VII.)

Die Bezeichnung Acne teleangiectodes wurde „mangels einer zutreffenderen Nomenklatur, vor der Hand" von Kaposi (33 u. 34) auf ein ungewöhnliches Krankheitsbild angewendet, das er in zwei Fällen zu beobachten Gelegenheit hatte, die mit Reproduktion des klinischen und histologischen Bildes in extenso publiziert wurden (35). Schon gelegentlich einer Demonstration Fingers (22) macht Kaposi auf das Unzweckmäßige der Bezeichnung aufmerksam, und schlägt den Namen Acne myxomatodes vor, doch konnte sich auch diese Bezeichnung nicht einbürgern, in erster Linie wohl deshalb, weil sie, speziell auf den Fingerschen Fall mit Unrecht angewendet, auch späterhin mit der Bezeichnung Lupus follicularis disseminatus (T. Fox) identifiziert wurde.

Doch möchte ich auf diese und andere in der Literatur niedergelegte Fälle erst später zurückkommen, und zunächst an der Hand zweier Fälle, welche wir in der hiesigen Klinik genau zu beobachten Gelegenheit hatten, beweisen, daß wir volle Berechtigung haben die Acne teleangiectodes als selbständiges Krankheitsbild anzusehen und sie vom Lupus follicularis disseminatus zu differenzieren.

1. Fall: U. K., 65 Jahre alt, verheiratet, Taglöhner, wird am 21. Dezember 1903 in die Klinik aufgenommen. Patient hat im Jahre 1873 Blattern durchgemacht, war sonst nie krank. Gegenwärtige Erkrankung begann im September 1903 (vor zwei Monaten) damit, daß die Haut der Nase und der angrenzenden Wangenpartien intensiv gerötet erschien; auf dieser gerötеten Haut entwickelten sich im Verlaufe von drei Wochen, an Zahl immer zunehmend, kleine Knötchen. Später traten auch an den Händen die Knötchen auf und allmählich gewann die Affektion die jetzt sichtbare Ausdehnung, doch ist das Auftreten der Efflorеszenzen am Penis der Aufmerksamkeit des Patienten vollkommen entgangen. Patient ist verheiratet, hat fünf gesunde Kinder, die Frau gesund, hat nie abortiert. Patient hustet nicht, schwitzt nicht bei Nacht, In der Familie keine Tuberkulose nachweisbar.

Status praesens: Auf der behaarten Kopfhaut, sehr reichlich im Gesichte verstreut, am Halse und ganz vereinzelt an den oberen Brustpartien, an den Armen und hier wesentlich an den Streckseiten, doch vereinzelt auch an den Beugeseiten, Kleinfinger- und Daumenballen, sowie ganz spärlich auch an den Flachhänden, am Knie, in der Gegend der Sprunggelenke finden wir die Haut mit knötchenförmigen Efflorеszenzen besetzt, welche allenthalben verschiedene Grade ihrer Entwicklung sichtbar werden lassen. Zunächst sind besonders in der Gegend der Achselfalten, an der Beugeseite der Vorderarme, ferner in den Schläfengegenden, also überall dort, wo die Haut dünn ist, kleine, kaum sichtbare Vorwölbungen der Haut nachweisbar, an welchen der tastende Finger deutlich in die Haut eingesprengte, mit dieser verschiebliche, tief sitzende Knötchen fühlt. Die Haut über den Knötchen ist nicht verschieblich, wenn dies auch durch den tiefen Sitz derselbe vorgetäuscht wird. Über den Knötchen zeigt, soweit sie in der Tiefe liegen, die Haut entweder keine Veränderung oder sie erscheint ganz schwach pigmentiert und an der Umrandung des Knötchens etwas schuppend.

Neben derartigen Efflorеszenzen finden sich im Gesicht, insbesondere an Nase, Oberlippe und Kinn oberflächlich sitzende Efflorеszenzen, violett oder braunrot, stellenweise auch ganz hellrot gefärbte Knötchen darstellend, von Stecknadelkopf- bis Erbsengröße mit halbkugelförmiger oder auch im Zentrum abgeflachter, oft sogar eingesunkener Oberfläche. Die Konsistenz der kleineren Efflorеszenzen erschien hart und derb, während die der größeren prominenten Knötchen mehr derb-elastisch, ähnlich der Konsistenz gewisser Fibrome, erschien. Diese Knötchen stehen insbesondere in der Nasolabialfalte und am Kinn so dicht gedrängt, daß sie der Haut daselbst ein drusiges Aussehen verleihen; doch läßt sich eine Neigung zur vollkommenen Konfluenz nicht nachweisen, allenthalben sind die einzelnen Efflorеszenzen von einander durch mehr oder weniger tiefe Einschnitte geschieden. Zahlreiche Knötchen im Gesicht zeigen, trotz ihrer intensiven Färbung, einen geringen Grad von Transparenz, welche besonders deutlich wird bei Anwendung des Glasdruckes, wo sich am Sitz der Knötchen eine sirupbraune Verfärbung zu erkennen gibt. Diese

Transparenz wird wohl zum Teile bedingt durch Ansammlung geringer Mengen von Flüssigkeit in den Knötchen, welche beim Anstich minimale Quantitäten klaren Serums entleeren. Im weiteren Verlaufe trübt sich dann dieser Inhalt und insbesondere auf den Wangen, in der Gegend der Augenbrauen und am Kinn finden sich Effloreszenzen von nicht über Erbsengröße, deren Zentrum eine gelblichweiße Verfärbung zeigt, während die Peripherie die hellrote Farbe der übrigen Knötchen beibehalten hat. Auf Druck entleeren diese Effloreszenzen wenige Tropfen dünnen Eiter; stellenweise sind die Effloreszenzen spontan aufgebrochen, das Sekret ist eingetrocknet und bildet eine gelbliche, oder infolge von Beimengung von Blut, braunrote kleine Borke im Zentrum der Knötchen. Nach Entfernung der Borke tritt ein scharfrandiger, seichter, glänzender Substanzverlust zu Tage. Nach Epithelisierung dieser Substanzverluste entstehen die besonders an der Stirne und Schläfe in großer Zahl sichtbaren, kaum hirsekorngroßen, leicht deprimierten, glänzenden, am Rande bräunlich pigmentierten Narben, welche die größte Ähnlichkeit mit den bei Acne varioliformis sichtbaren Narben aufweisen.

An den Extremitäten fanden sich neben den schon erwähnten Erhabenheiten von normaler gelblicher Hautfarbe an der Streckseite der Ellbogen und Knie blaurotgefärbte, kreisrunde Knötchen, nicht transparent, mit glatter, glänzender oder mit feinen Schuppen bedeckter Oberfläche, zum Teil auch im Zentrum eingesunken, und mit einer Blutborke bedeckt.

An den Handrücken und den Streckseiten der Interphalangealgelenke fanden sich die größten, bis hellergroßen Effloreszenzen, flach erhaben, von livider auf Druck bräunlich werdender Farbe. An den Flachhänden, den Kleinfinger- und Daumenballen schien der Prozeß sich mehr in der Tiefe abzuspielen, und sah man dort nur wenig erhabene kreisrunde Effloreszenzen, welche im Zentrum eine durchschneidende, kraterförmige Vertiefung aufwiesen, über welche sich die unveränderte Epidermis fortsetzte.

In sehr dichter Anordnung waren die Effloreszenzen auch am Präputium und Penisschaft sowie am Skrotum zu sehen, woselbst sie gleichfalls lividrote Knötchen mit mattglänzender oder leicht schuppender Oberfläche darstellten, von welchen einige oberflächlich exkoriiert und mit einer gelbroten Borke bedeckt erschienen.

Während des Spitalsaufenthaltes ließ sich an alten wie an den neu hinzugekommenen Effloreszenzen, die sich selbst überlassen wurden, Entstehung und Verlauf derselben genau verfolgen, und so konnte festgestellt werden, daß die Knötchen im Gesicht zu ihrer vollkommenen Entwicklung einen relativ langen Zeitraum von 8 bis 14 Tagen brauchten; während dann die Pustulation in kurzer Zeit, oft in zwei Tagen, erfolgte, und die Pustel auch nur kurzen Bestand hatte, bedurfte es wiederum eines Zeitraumes von 1—2 Wochen, ehe die Effloreszenz resorbiert und vernarbt war. Am Stamm und den Extremitäten, wo es überhaupt nur selten zur Pustulation kam, blieben die

Effloreszenzen längere Zeit auf dem Knötchenstadium stehen, um dann, mit Hinterlassung nur geringer Veränderungen, resorbiert zu werden, so daß wir also in der Pustulation kein wesentliches oder charakteristisches Moment im Verlaufe dieser Erkrankung erblicken können, da ähnlich, wie bei Acne varioliformis und pustulösen Syphiliden nur ein Teil der Effloreszenzen zur Vereiterung kam.

Aus dem weiteren Verlaufe wäre noch hervorzuheben, daß die zunächst eingeleitete normale Aknetherapie mit Salben, insbesondere Schwefelsalbe, ferner Pflaster (Salizylseifenpflaster) keinerlei Veränderung im Krankheitsbilde hervorrief, es sei denn, daß unter dem Pflaster sich rascher die meisten Knötchen im Gesicht in Eiterpusteln umwandelten, doch traten immer wieder, trotz der Therapie, neue Effloreszenzen auf. Bei Behandlung mit einer 10%igen Pyrogallussalbe bildeten sich an den Effloreszenzen Ätzschorfe, welche mit Hinterlassung kleinster, deprimierter, scharfrandiger Narben von rötlich oder braunrötlicher Färbung abheilten. Auch unter dieser Therapie traten vereinzelt, nicht schubweise immer wieder neue Effloreszenzen, wenn auch in geringer Zahl auf, die dann mit raschem Erfolge mit dem Argentumstift verschorft wurden, so daß, als Patient nach halbjährigem Aufenthalte im Spital die Klinik verließ, die meisten Effloreszenzen im Gesicht vernarbt waren[1]) und am Körper sich neben den geschilderten Residuen alter Infiltrate nur wenig Knötchen fanden.

Der genau aufgenommene Befund ergab bezüglich der inneren Organe keinerlei abnormale Verhältnisse. Mit Ausnahme einer leichten Schwellung der inguinalen Lymphdrüsen finden sich die übrigen Körperlymphdrüsen vollkommen normal. Die Injektion von 1—5—10 *mg* Tuberkulin verlief ohne lokale Reaktion der Effloreszenzen, bei der letzten Injektion geringe Störung des allgemeinen Befindens und erhöhte Temperatur (39·8°). Auch die wiederholt vorgenommene Harn- und Blutuntersuchung ergab keinerlei abnormale Bestandteile.

Dem Patienten wurden unter lokaler Anästhesie Effloreszenzen in verschiedenen Stadien ihrer Entwicklung von dem subdermalen Knötchen bis zu den prominenten, im Zentrum eingeschmolzenen Knötchen excidiert. Ein kleines Stück einer eitrig eingeschmolzenen Effloreszenz wurde einem Kaninchen in die vordere Augenkammer geimpft, blieb daselbst reaktionslos liegen und führte während einer Beobachtungsdauer von drei

[1]) Anmerkung bei der Korrektur: Inzwischen, nach fast einjähriger Krankheitsdauer, hat das Auftreten neuer Effloreszenzen vollkommen sistiert, die Gesichtshaut ist ganz dicht besät mit den erwähnten varioliformen Narben, während sich auf der übrigen Haut nur spärliche Narben, wohl aber zahlreiche pigmentierte Flecke an Stelle der früheren Knötchen vorfinden.

Wochen (nach welcher das Tier durch Ungeschicklichkeit der Wärterin entkam) keinerlei Erscheinungen herbei. Der eitrige Inhalt der Knötchen wurde wiederholt histologisch untersucht und fand sich in der Hauptsache aus Fibrin, sehr zahlreichen Leukocyten und Epithelien, sowie Detritus zusammengesetzt; keine Mikroorganismen. Kulturversuche mit dem Pustelinhalt auf verschiedene Nährböden ergaben größtenteils ein negatives Resultat; nur vereinzelte Kolonien von Staphylococcus albus.

Wenn wir das Krankheitsbild in diesem Falle noch einmal kurz rekapitulieren, so finden wir bei einem Patienten, der keinerlei Anzeichen tuberkuloser Belastung oder erworbener Tuberkulose aufweist, eine Hautaffektion in größtenteils symmetrischer Verteilung, deren Beginn und vorwiegende Lokalisation sich auf das Gesicht erstreckt, deren Effloreszenzen kleine Knötchen darstellen, welche teils in Pusteln übergehen, teils durch spontane Resorption schwinden. Während die ersteren nur geringe Erscheinungen hinterlassen, bleiben nach den eitrig eingeschmolzenen Effloreszenzen deprimierte Narben, am besten den Narben nach Acne varioliformis vergleichbar, zurück. Durch das immer wieder erneute Auftreten der Effloreszenzen war der Gesamtverlauf der Affektion ein eminent chronischer, sich über viele Monate erstreckend. Hiezu kam ein ganz ungewöhnlicher histologischer Befund, doch möchte ich, ehe ich auf diesen näher eingehe, die Krankengeschichte eines zweiten Falles mitteilen, der in fast gleicher Zeit zur Beobachtung gelangte.

2. Fall. Es handelt sich um einen 37jährigen, gleichfalls aus Niederösterreich stammenden Arbeiter, der am 30. März 1904 in die Klinik aufgenommen wurde. Derselbe gibt an, in seiner Kindheit eine vom Arzte als Ekzem bezeichnete Erkrankung durchgemacht zu haben. Schon seit langer Zeit (Pubertät) bekam Patient von Zeit zu Zeit „Wimmerln", insbesondere an der Stirne, in der Gegend des Schnurrbartes und am Kinn, doch seien dieselben nach kurzer Zeit immer wieder verschwunden. Er war bis vor 4 Jahren in einem Walde als Pechsammler tätig. Seit vier Jahren in einem Kohlenbergwerk beschäftigt, hat er auch hier zeitweise seine „Wimmerln" bekommen, aber sie vergingen immer wieder, und erst vier Wochen vor seinem Spitalseintritte trat die Affektion in der jetzt sichtbaren Form auf.

Vater 60, Mutter 50 Jahre alt, an Patienten unbekannter Krankheit gestorben. Vier Geschwister leben und sind gesund, keine gestorben. Im Alter von 15 Jahren hat Patient eine Lungenentzündung durchge-

macht und vor zirka 10 Jahren nach seiner Schilderung eine Pleuritis; sonstige Erkrankungen anamnestisch nicht nachweisbar.

Die gegenwärtige Affektion begann an den Augenbrauen, Nase, Oberlippe und Kinn und zwar sei Patient daselbst das Auftreten von kleinen Knötchen aufgefallen, die im Gegensatz zu den früher von ihm beobachteten Effloreszenzen nicht schwanden. Gleichzeitig sei die Haut daselbst auffallend rot gewesen und er hätte ein Hitzgefühl an den betroffenen Stellen verspürt. Das Auftreten der Knötchen am übrigen Körper ist der Aufmerksamkeit des Patienten vollkommen entgangen.

Statuspraesens: Das ganze Gesicht, mit nur wenigen verschonten Stellen, an Stirne und Wangen, sowie die Ohren, insbesondere deren oberer Rand, sind dicht besetzt mit stecknadelkopf- bis kleinerbsengroßen über das Hautniveau prominenten Knötchen von hell- oder braunroter Farbe und stark glänzender Oberfläche. Stellenweise, so in der Nasolabialfurche, auf der Oberlippe, am Kinn, in der Gegend der Augenbrauen, stehen die Knoten dicht beieinander. Die Haut erscheint an diesen Stellen in toto etwas infiltriert, ödematös geschwellt, die Barthaare daselbst sind teils ausgefallen, teils folgen sie, mit samt ihren vereiterten Hüllen leicht dem Zuge. Die kleinen Knötchen erscheinen deutlich transparent und fühlen sich schlapp und weich an. Sie leisten dem Versuche, mit einer Knopfsonde ihre Oberfläche einzudrücken, nur geringen Widerstand. Die Sonde sinkt tief ein und es folgt eine geringe Blutung. Einzelne Knötchen lassen im Zentrum eine seichte, etwas erweiterte zentrale Öffnung erkennen, mitten in einem abgeflachten Plateau gelegen. Die Transparenz der Knötchen findet ihre Erklärung darin, daß unter der leicht eindrückbaren Decke sich geringe Mengen klaren Serums angesammelt finden. Neben und zwischen diesen eben geschilderten Effloreszenzen finden sich zahlreiche Knötchen, welche im Zentrum eine gelbliche Verfärbung zeigen, bedingt durch eine geringe Menge Eiter, die sich auf Druck leicht entleeren läßt. Namentlich an der Stirne, Haargrenze, aber auch sonst, sind kleine, scharfbegrenzte glänzende, am Rande stark, im Zentrum weniger pigmentierte Narben, ähnlich jenen, wie sie sich bei Acne varioliformis vorfinden, sichtbar. Ganz dieselben Knötchen und Pusteln finden sich neben diffuser Infiltration braunrot verfärbter und leicht schuppender Haut, am Ohrläppchen, insbesondere an dessen oberer Umrandung. Weniger zahlreich finden sich die Knötchen am Halse, zahlreicher an den Streckseiten beider Arme, symmetrisch insbesondere an den Streckseiten der Ellbogengelenke, sowie über den Interphalangealgelenken und am Handrücken, in geringer Zahl an den Flachhänden, insbesondere an dem Kleinenfinger- und Daumenballen, über den Beugeseiten der Handgelenke, ganz vereinzelt an den Beugeseiten der Vorderarme, zahlreicher wiederum an den Streckseiten der Knie und in der Gegend der Malleolen. Die am Körper disseminierten Effloreszenzen zeigen zum Teile die gleichen Erscheinungsformen wie im Gesicht, nur durch die Lokalität verändert, insoferne sie, namentlich an den unteren Extremitäten, eine mehr blaurote Färbung

zeigen. Auch am Penis, besonders reichlich am Präputium finden sich lividrote, teils halbkugelförmig, teils plateauartig erhabene Knötchen, an einzelnen Stellen oberflächlich exkoriiert und mit einer grünlichen Kruste bedeckt. Neben den schon beschriebenen Knötchen und Pusteln finden sich, insbesondere deutlich an der dünnen Haut des Halses und der Vorderarme derbe Knötchen in die Haut eingesprengt. Die Haut über diesen zeigt in Bezug auf ihre Färbung keinerlei Veränderung und die Knötchen sind weniger dem Auge sichtbar, als durch den tastenden Finger zu erkennen. Außerdem finden sich, insbesondere an den Extremitäten, kleine, hellergroße, kaffeebraun pigmentierte Flecke, über welchen die Epidermis insbesondere an der Peripherie in geringem Grade abschuppt. Die Knötchen an den Extremitäten sind im allgemeinen viel größer als im Gesicht, und im Zentrum manchmal mit einer grüngelben oder braunroten Borke bedeckt, nach deren Ablösung ein seichter scharfrandiger Substanzverlust zu Tage tritt. Irgendwelche Erscheinungen, welche auf subjektive Beschwerden des Patienten hindeuten würden, wie Kratzeffekte oder mit Blutborken bedeckte Effloreszenzen, lassen sich nicht nachweisen. Die übrige Haut des Patienten vollkommen normal, die Lymphdrüsen nicht vergrößert. Der interne Befund bietet keine Abweichung von der Norm. Ebenso ergibt die Untersuchung von Blut und Harn normale Verhältnisse.

Die Erscheinungen im Gesicht führten zunächst zu der Diagnose Akne, welcher aber später mit Rücksicht auf die Disseminierung der Effloreszenzen, sowie auf das Aussehen der Effloreszenzen am Genitale der mit Vorbehalt gestellten Diagnose Lues Platz machte. Es wurde eine Schmierkur eingeleitet und Jodkali verabreicht. Patient vertrug beide Medikamente vollkommen reaktionslos, bekam keinerlei Erscheinungen einer Jodakne, doch änderte sich das Krankheitsbild gar nicht und immer wieder traten, wenn auch nur spärlich, neue Effloreszenzen auf. Während dieser Zeit konnte genau die Entwicklung der Effloreszenzen verfolgt werden und wurde beobachtet, wie die oben geschilderten, zunächst in der Tiefe sitzenden derben Knötchen allmählich gegen die Oberfläche hinwuchsen, auch an Umfang zunahmen, während die Haut über denselben einen rötlichen Farbenton annahm. In weiterer Entwicklung wurde die Transparenz der Haut über diesen Effloreszenzen immer deutlicher, es trat im Zentrum der Knötchen eine gelbliche Verfärbung auf und dieselben brachen, sich selbst überlassen, auf unter Entleerung ihres eitrigen Inhaltes. Einen großen Teil der Effloreszenzen im Gesicht drückte sich Patient selbst aus und oft genügte eine geringe mimische Kontraktion seiner Muskeln, um den Eiter aus den Pusteln austreten zu lassen. Späterhin vernarbten dann die Effloreszenzen mit Hinterlassung der oben beschriebenen seichten, deprimierten Narben.

Doch gingen nicht alle Knötchen diesen Entwicklungsgang durch. Namentlich an den Extremitäten kamen viele, noch ehe sie über das Hautniveau prominierten, zur Resorption und hinterließen dann nur eine leicht dunkler pigmentierte Stelle. Die Pustulation wurde beschleunigt

durch Pflasterverband, teils mit Salizylseifenpflaster, teils mit grauem Pflaster. Doch kamen immer wieder neue Effloreszenzen, und Patient verließ nach dreimonatlichem Aufenthalte das Spital in nicht wesentlich geändertem Zustande. Auch als er sich drei Wochen später neuerlich für wenige Tage ins Spital aufnehmen ließ, hatte sich das Bild kaum geändert, nur war die Zahl der kleinen Narben im Gesicht vermehrt. Der übrige Körper bot den gleichen Befund. Auch bei diesem Patienten wurde Tuberkulin verabreicht, doch reagierte derselbe auch auf 10 *mg* Tuberkulin weder lokal noch allgemein; Effloreszenzen in verschiedenen Stadien der Entwicklung, teils in der Tiefe gelegene Knötchen, teils schon zur Pustulation gelangte Effloreszenzen wurden zu histologischen Zwecken excidiert. Der Pustelinhalt wurde wiederholt mikroskopisch und bakteriologisch untersucht. Auf den gewöhnlichen Nährböden wuchsen banale Eitermikroorganismen in reichlicher Quantität; histologisch fanden sich verschiedene Kokken, zahlreiche Eiterkörperchen, Epithelien und Fibrin, ein Befund, der insbesondere deshalb von Wichtigkeit ist, weil Finger und andere gleichfalls auf das gelbliche Durchscheinen zahlreicher Knötchen hinweisen, wobei betont wird, daß es sich nicht, wie man dem makroskopischen Bilde nach annehmen würde, um Eiterpusteln handelt, sondern um unter dem Epithel gelegene Milien, welchen Befund die Autoren auch histologisch bestätigen konnten. In unserem Falle war eine Verwechslung mit Milien ausgeschlossen durch die Leichtigkeit, mit welcher der Patient den Inhalt der Pusteln exprimieren konnte und auch die histologische Untersuchung zeigte deutlich, daß es sich um Eiteransammlungen handelte. Ein Inokulationsversuch wurde in diesem Falle nicht vorgenommen.

Wie bei dem ersten Patienten handelt es sich also auch hier um eine, in nahezu symmetrischer Anordnung an den Extremitäten disseminierte, vorwiegend aber im Gesicht lokalisierte Affektion, mit chronischem Verlauf, bei einem sonst gesunden Individuum. Nur war in dem zweiten Falle die Zahl der Effloreszenzen eine viel größere, und deren Ablauf ein viel stürmischerer, insofern sich, namentlich im Gesicht, fast alle Knötchen in kurzer Zeit zu Pusteln umwandelten.

Der mikroskopische Befund in beiden Fällen deckt sich vollkommen, so daß wir uns mit einer gemeinsamen Schilderung begnügen können.[1]) Die histologischen Veränderungen tief sitzender Knötchen (Taf. VII, Fig. 1) erscheinen streng an die

[1]) Anmerkung bei der Korrektur: Ich hatte inzwischen auf der Breslauer Naturforscherversammlung Gelegenheit, die histologischen Präparate meiner Fälle Barthélemy zu demonstrieren, der sie als vollkommen identisch mit den Befunden in seinen Aknitisfällen fand.

Grenze zwischen Corium und Fettgewebe lokalisiert. Während das Epithel und die Cutis selbst keinerlei Veränderungen darboten, fand sich in der Tiefe ein ganz scharf umgrenzter Infiltrationsherd. Das Gewebe in dessen Umgebung zeigt keinerlei Veränderungen, nur ist der Herd von scheinbar etwas verdichteten fibrösem Gewebe umschieden, das zirkulär verlaufende elastische Fasern enthält. Innerhalb dieses Herdes, welcher längsoval mit seinem größeren Durchmesser parallel der Epidermis verläuft, findet sich ein Granulationsgewebe, welches an der Peripherie zahlreiche Leukocyten enthält, während es gegen das Zentrum des Herdes zu, teils aus Zellen von epitheloidem Charakter mit schlecht färbbarem Zelleib und blassem Kern, teils aus mehrkernigen Riesenzellen besteht, welche oft in Gruppen angeordnet und miteinander verschmolzen ganze Schollen homogener Massen mit zahlreichen Kernen bilden. Der ganze zentrale Anteil des Herdes ist bezüglich seiner Grundsubstanz schlecht färbbar und in der Mitte findet sich ein Hohlraum, unregelmäßig begrenzt, der sich durch ganze Schnittserien hindurch verfolgen läßt. In diesem Hohlraume finden sich in großen Massen mehrkernige Eiterkörperchen und Zelldetritus. Die Umgrenzung des Hohlraumes wird von Zellen gebildet, welche epitheloiden Charakter haben und welche stellenweise eine Anordnung zeigen in der Art, daß ihre Achse vertikal auf das Lumen gestellt ist. An einzelnen Stellen, meist nur an der Anordnung der elastischen Fasern kenntlich, sind innerhalb des Herdes Quer- und Längsschnitte von Gefäßen sichtbar, von Endothel ausgekleidete Hohlräume darstellend. Innerhalb des Infiltrates lassen sich keinerlei Reste von Talgdrüsen nachweisen; wohl aber sind an verschiedenen Stellen ovale, von zylindrischem Epithel ausgekleidete Lumina sichtbar, welche auch an dem sie umziehenden Streifen elastischer Fasern als Reste von Schweißdrüsen kenntlich sind. Doch nicht überall ist dies der Fall, zumeist sogar finden wir das Epithel dieser Kanälchen verwischt, die Zellen gequollen, die Kerne schlecht färbbar, der scharfe elastische Ring ist zu einem blassen, verwaschenen Gebilde umgewandelt. Auch in der Umgebung des Infiltrates sehen wir Schweißdrüsenknäuel, welche in einen Entzündungsherd umgewandelt sind, wobei die Kanälchen

teils bei erhaltener Epithelauskleidung nur im Lumen Leukocyten aufweisen, teils vollständig von diesen durchsetzt und zerstört erscheinen. Die Gefäße zeigen auch in der Nachbarschaft des Infiltrates keinerlei Veränderungen. Es handelt sich hier also um ein chronisches Infiltrat, bestehend aus Granulationszellen und Zellen von epitheloidem Charakter, welches im Laufe seines Bestandes sich scharf gegen die Umgebung durch eine Bindegewebskapsel abgegrenzt hat. Später kommt es dann zu akuten Entzündungsvorgängen in diesem Infiltrate, welche so hochgradig werden, daß im Zentrum des Herdes Abszedierung eintritt, als welche wir den Hohlraum mit dem Zelldetritus und den Leukocyten deuten müssen.

Ganz verwandte histologische Verhältnisse bot die Affektion im Gesicht, woselbst ein auf der Höhe der Entwicklung stehender Herd mit beginnender Pustulation so wie ein solcher noch vor Eintritt dieser letzteren excidiert wurde. Der Befund war folgender: Das Epithel von Leukocyten stark durchsetzt, wölbt sich bogenförmig über den Infiltrationsherd. Dieser selbst erscheint ziemlich scharf begrenzt, doch nicht so scharf, wie der früher beschriebene in der Tiefe der Cutis gelegene Herd und reicht bis an das Epithel, dessen interpapilläre Zapfen teilweise in den Herd miteinbezogen und zu Grunde gegangen sind. Bei schwacher Vergrößerung erscheint der Herd allenthalben dicht von Lymphocyten durchsetzt; nur an wenigen Stellen sind Züge des früheren Bindegewebes mit oblongen Kernen sichtbar; an der unteren Umgrenzung des Herdes finden sich zahlreiche Gefäße. Bei stärkerer Vergrößerung sieht man auch im Zentrum Gefäße mit im Verhältnis zur Wandung bedeutend erweitertem Lumen, doch fällt diese Veränderung insbesondere in der Umgebung des großen Herdes auf, wo sich zahlreiche stark dilatierte Gefäße vorfinden, welche mit Ausnahme einer leichten Quellung des Endothels keine Veränderungen zeigen und im vollkommen normal nicht entzündlichem Bindegewebe liegen. Die Umgebung der Talgdrüsen erscheint mit Ausnahme einer geringen sie umhüllenden entzündlichen Infiltration unverändert. In der Papillarschichte, wie auch in der Tiefe der Cutis fallen Herde auf, die fast ausschließlich aus Riesenzellen innerhalb eines nur wenig kern-

reicheren Bindegewebes bestehen. Diese Riesenzellen, an Größe sehr verschieden, enthalten oft bis zu 16 meist gut färbbare wand- oder polständige Kerne. Bestehen die kleinen Herde im Wesen nur aus derartigen Riesenzellen, so sehen wir an größeren Herden, daß die entzündliche Infiltration bedeutend an Masse zugenommen hat und in dichten Lagen das schlecht färbbare homogenisierte Zentrum umgibt. Während aber bei diesen mittelgroßen Herden noch an manchen Stellen durch konzentrische oder parallele Lagerung der oblongen Kerne die Entstehung aus einzelnen Teilherden zu erkennen ist, findet sich in dem großen Herde kaum mehr eine Andeutung davon, während die leukocytäre Infiltration das ganze Bild beherrscht. Während die Mehrzahl der Talgdrüsen vollkommen intakt und mit Ausnahme der geringen perivaskulären Infiltration in ihrer Umgebung vollkommen normal erscheint, waren dieselben stellenweise durch den Entzündungsprozeß gänzlich zerstört; das gleiche Verhalten zeigten die Schweißdrüsen. Die elastischen Fasern, im Bereiche des Infiltrates vollständig zu Grunde gegangen, zeigten hie und da in der Papillarschicht die an der Gesichtshaut älterer Leute häufige Degeneration. — Eine fortlaufende Serie von 270 Schnitten einer dem Gesicht entnommenen Effloreszenz wurde nach Ziehl-Nielsen auf Tuberkelbazillen gefärbt — mit vollkommen negativem Resultat.

Wir finden also histologisch ein Granulationsgewebe, welches uns durch seinen reichen Gehalt an epitheloiden und Riesenzellen darauf hinweist, daß der vorliegende Prozeß ein chronischer ist. Irgendwelche Aufschlüsse über die Pathogenese gibt uns das histologische Bild nicht; obzwar alle Elemente vorhanden sind, welche wir als Bestandteile tuberkulöser Herde zu sehen gewöhnt sind, fällt doch eine Differenzierung des Prozesses der Tuberkulose gegenüber nicht schwer. Die große Zahl von Riesenzellen im beginnenden Herde, die geringe Zahl derselben in älteren, das Fehlen des typischen Aufbaues der Elemente zu Tuberkeln, die Vaskularisation und scharfe Abkapselung der letzteren, die starke Durchsetzung mit Leukocyten, welche zu einer Abszedierung auch der in der Tiefe gelegenen Herde führt, das Fehlen der bei Tuberkulose gewöhnlichen Gefäßveränderungen, all dies sind Momente, die uns eine Einreihung

des Falles unter die tuberkulösen Erkrankungen auf Grund des histologischen Befundes ebenso wenig gestattet, wie wir dies auf Grund des klinischen Bildes tun konnten. Speziell vom Lupus unterschied sich das histologische Bild ganz auffallend durch die Raschheit mit der, in kaum entzündlichen Herden Riesenzellen auftraten, die in den größeren Infiltraten fast vollkommen vermißt wurden, während beim Lupus gerade diese letzteren es sind, die Riesenzellen in reichlicher Menge enthalten.

Bezüglich des Ausganges des Prozesses von den Schweißdrüsen ließen sich keine sicheren Anhaltspunkte gewinnen und wenn auch die Schweißdrüsenknäuel an der Bildung der Riesenzellen hervorragenden Anteil hatten, und andernteils die Anordnung der Zellen um den zentralen Hohlraum des Infiltrates an die Auskleidung der Schweißdrüsenkanälchen erinnerte, so war doch die Frage, ob der Prozeß nicht sekundär von den umgebenden Gefäßen auf die Drüsen übergegriffen habe, nicht mit Sicherheit zu entscheiden.

Der Versuch unsere Fälle zu klassifizieren, stieß auf umso größere Schwierigkeiten, als die Affektion von verschiedenen Autoren beschrieben und verschieden aufgefaßt, teils mit echt tuberkulösen Erkrankungen identifiziert wurde, teils, und zwar wesentlich auf Grund des histologischen Bildes, mit den Schweiß- und Taldgrüsen in Beziehung gebracht wurde, teils, insbesondere von französischer Seite, nicht genügend differenziert und gemeinschaftlich mit sicher nicht hierhergehörigen Prozessen in die Gruppe der Tuberkulide, speziell in die papulo-nekrotischen Formen derselben eingereiht wurde.

Bekanntlich stützt sich die Hypothese, welche in letzter Zeit immer zahlreicher werdende Krankheitsbilder mit Tuberkulose in ätiologische Beziehung bringt, im Wesen nur auf die häufige Koinzidenz dieser Erkrankungen der Haut mit Tuberkulose anderer Organe oder mit einem tuberkulösen Habitus; bei einigen, doch lange noch nicht bei allen hierhergerechneten Erkrankungen auch auf den histologischen Aufbau der Effloreszenzen, bei welchen epitheloide und Riesenzellen sich vorfinden. Daß dies letztere keinen hinreichenden Grund bildet, um eine Affektion in die Gruppe der Tuberkulose einzureihen, wurde schon vor langer Zeit, insbesondere mit Hin-

blick auf den gleichartigen Bau sicher nicht tuberkulöser Erkrankungen, sowie auf das häufige Vorkommen von Riesenzellen bei allen möglichen chronischen Entzündungvorgängen der Haut betont, und wir sehen, wie namentlich von deutscher Seite immer wieder der Versuch gemacht wird, die Zahl dieser hypothetischen Erkrankungen einzuschränken und während z. B. in Frankreich der Lupus erythematodes, der Lichen scrofulosorum mit großer Bestimmtheit in diese Gruppe eingereiht werden, wird in Deutschland die Beziehung dieser Erkrankungen zur Tuberkulose entweder vollkommen negiert (Riehl 48), oder sie werden, soweit sie einen tuberkulösen Bau zeigen, als echt tuberkulöse Erkrankung angesehen (Neisser 44). Bei der großen Häufigkeit der Tuberkulose wird es uns nicht wundern, wenn wir in Frankreich die heterogensten Krankheitsprozesse in dieser Gruppe vereinigt sehen und da es sehr verlockend ist, eine Krankheit unbekannter Ätiologie, deren Symptome sich leicht durch die Ausscheidung von Toxinen durch die Haut erklären ließen, in diese Gruppe einzureihen, so sehen wir bei der uns interessierenden Affektion die merkwürdige Erscheinung, daß sie, trotzdem der erste französische Beschreiber (Barthélemy) immer wieder hervorhebt sie hätte nichts mit Tuberkulose zu tun, doch immer wieder in die Gruppe der Tuberkulide eingereiht wird. Es scheint dies hauptsächlich auf äußeren Gründen zu basieren und dadurch bedingt zu werden, daß die Affektion gleichzeitig mit einer zweiten, vom Autor Folliklis genannten, aus der Gruppe der Folliculitiden herausgehoben wurde, für welch letztere wir allerdings sehr viel Anhaltspunkte haben, sie mit Tuberkulose in ätiologischen Konnex zu bringen.

Speziell in unseren Fällen finden wir Abwesenheit jeglicher Anhaltspunkte für Tuberkulose bei den Patienten selbst, wie in deren Anamnese, einen akuten Ablauf der einzelnen Efflorescenzen, wie wir ihn bei Tuberkulose niemals sehen, einen von Tuberkulose abweichenden histologischen Bau, wir finden auch in einer Serie von 270 Schnitten keinen Bazillus, die Tuberkulinreaktion gibt ein negatives Resultat, so daß wir eine tuberkulose Ätiologie für den Prozess durchaus von der Hand weisen müssen.

Die Identifizierung unseres Falles mit den seinerzeit von

Kaposi (35 und 36) vorgestellten und später (37) ausführlich beschriebenen Fällen von Acne teleangiectodes gelang leicht. Hier wie dort handelt es sich um blau bis braunrote Knötchen, am Elbogen, beiden Handrücken, Vorderarmen und Gesicht lokalisiert, welche im Anfange keine Involutionserscheinungen, später unter Zunahme der Entzündung Pustulation erkennen ließen; und wenn auch die klinische Beschreibung sehr kurz gehalten ist und nichts über die Entstehung und den weiteren Verlauf der einzelnen Effloreszenzen gesagt ist, nichts über das Alter, welches sie erreichen, so konnte doch, gestützt auf die Reproduktion des einen Kaposischen Falles, unser Fall als sicher zugehörig bezeichnet werden. Auch der histologische Befund (Lukasiewicz, Spiegler) eines Granulationsgewebes mit Neigung zu retrograder Metamorphose, ziemlich vaskularisiert, mit Riesenzellen, deckt sich mit dem in unserem Falle erhobenen.

Erst vier Jahre später kam Jadassohn (32) gelegentlich einer Demonstration auf die Kaposische Acne teleangiectodes zurück. Auch in seinem Falle finden wir braunrote, das Niveau der Gesichtshaut überragende, transparente Knötchen beschrieben, welche, wie die Lupusknötchen, dem eindringenden Sondenknopf nur wenig Widerstand leisteten, und, dies scheinen mir eingreifende Unterschiede zu sein, die Knötchen konfluierten auch an einer Stelle zu einer etwas größeren Plaque, waren nur im Gesicht lokalisiert, nirgends Tendenz zur Eiterung zeigend. In diesem Falle ergab, wie der Fingerschen Mitteilung zu entnehmen ist, die Tuberkulinreaktion einen positiven Erfolg und ebenso das Tierexperiment. Dies zusammengehalten mit den Abweichungen im klinischen Bilde scheinen mir eine Identifizierung des Jadassohnschen Falles mit den Fällen Kaposis und den unserigen nicht zuzulassen.

Finger beobachtete in den Jahren 1895 (21) und 1896 (22) zwei Fälle, die er später als Lupus follicularis disseminatus publizierte (23). Bei dem einen der Fälle handelte es sich um eine ganz lokalisierte Erkrankung an der Stirne und der Nasenwurzel, bis zur Haargrenze reichend, in dem zweiten Falle um ein im ganzen Gesicht lokalisiertes Exanthem von rein papulösem Charakter. In beiden Fällen fehlte die zentrale Vereiterung der Knötchen und eine gelbliche Verfärbung, die wie Eiterpünktchen

aussah, stellte sich bei näherer Untersuchung als durch Milien bedingt heraus. Beide Fälle identifizierte Kaposi mit seiner Acne teleangiectodes, doch scheint uns, abgesehen von dem Fehlen der Vereiterung der Knötchen auch der histologische Befund, welcher typische Epitheloidtuberkel zeigte, eine Differenzierung zu gestatten. Auch der Umstand erscheint hiebei von großer Wichtigkeit, daß die Affektion sowohl in dem Fingerschen wie in dem Jadassohnschen Falle sich streng auf das Gesicht beschränkte, sodaß Finger sich gezwungen sieht, um seinen Fall der Acne teleangiektodes Kaposis zurechnen zu können, die bei dieser sichtbaren Effloreszenzen an den Extremitäten als nicht dazu gehörig in ein anderes Kapitel zu verweisen und er rechnet diese Effloreszenzen zu der von Majocchi (43) beschriebenen Form des Lupus teleangiektodes disseminatus. Die Beschreibung, die dieser Autor gibt, scheint aber für unsere und die Kaposischen Fälle durchaus nicht zutreffend. Es handelt sich um das Auftreten zerstreuter hyperämischer Flecke von rötlicher Farbe, die später dunkelrot werden; in den Flecken ist ein sehr feines Gefäßnetz sichtbar und unter Zunahme der Gefäßektasie tritt dann Atrophie ein. Hierbei entstehen Knoten in der Haut, welche aber dieselbe niemals überragen; die Flecke vergrößern sich stellenweise zu großen Scheiben. Diese Beschreibung weicht vollkommen von dem in unseren Fällen gesehenen Bilde ab und scheint mir mehr dafür zu sprechen, daß es in dem Falle von Majocchi sich um einen dem Erythema induratum Bazin nahestehenden Prozeß handelt.

Auf Grund der Beschränkung der Lokalisation im Gesicht, auf Grund des chronischen Bestandes der Effloreszenzen ohne Neigung zur Pustelbildung, auf Grund des histologisch nachgewiesenen tuberkulösen Baues der Effloreszenzen, glaube ich die Fingerschen Fälle, ebenso wie den Jadassohnschen von der Akne teleangiectodes differenzieren zu können. Anderenteils identifiziert wohl Finger mit vollem Rechte seine Fälle mit der von Fox (26) als Lupus follicularis disseminatus bezeichneten Affektion. In den drei Fällen von Fox handelt es sich um im Gesicht sitzende, transparente, meist follikuläre Knötchen, die aber oft zusammenfließen und lupusähnliche,

schuppende Herde bilden. Eine im Zentrum der Knötchen oft sichtbare gelbliche Verfärbung ist nur scheinbar auf Eiteransammlung zurückzuführen, in Wirklichkeit erweist sie sich als durch Milien bedingt. Der Autor begründet die Differentialdiagnose gegenüber Akne ebenso, wie dies Finger in seinem Falle tut mit den geringeren Entzündungserscheinungen, mit dem langen Bestand der einzelnen Effloreszenzen, die auf dem Knötchenstadium stehen bleiben, und dem refraktären Verhalten gegenüber der Akne-Therapie. Histologisch findet sich ein Granulationsgewebe von dem Bilde des Lupusgewebes ohne bestimmtes Gebundensein an die Drüsen. Trotz der erwähnten Differenzen im klinischen wie im anatomischen Befunde finden wir die Identifizierung von Acne teleangiektodes und Lupus follicularis disseminatus auch weiterhin fortgesetzt. So teilt Saalfeld (49) einen Fall von Lupus follicularis disseminatus mit, der im Gesicht neben Effloreszenzen der Acne indurata und Acne pustulosa Knötchen aufwies, deren histologischer Befund ganz dem des Lupus entsprach. Tuberkelbazillen wurden nicht nachgewiesen, noch ergab sich die tuberkulöse Natur des Leidens aus dem Impfexperimente, so daß sich die Diagnose in diesem Falle wesentlich auf zwei Momente stützt: auf das Zurückbleiben eines Infiltrates nach Glasdruck und den Nachweis käsiger Degeneration und zahlreicher Riesenzellen. Saalfeld glaubt diesen Fall den Fällen von Lupus follicularis disseminatus zurechnen zu können und bemerkt ausdrücklich, daß die von Kaposi beigefügte Abbildung derartig von dem Aussehen des Patienten differierte, daß er von der ursprünglichen Auffassung des Falles als Acne teleangiektodes zunächst wieder abkam, um sie erst später auf Grund der Fingerschen Arbeit wieder aufzunehmen.

Einen sehr merkwürdigen Fall von Acne teleangiektodes teilt Jesionek (33) mit. Die Lokalisation auf der Mundschleimhaut, der Umstand, daß sich nirgends an den Effloreszenzen eine Spur von Entzündungen vorfindet und Pustelchen nur vorgetäuscht wurden durch Schuppenanhäufungen, sind zwar starke Abweichungen im klinischen Bilde, doch steht dem der gleiche histologische Befund gegenüber, der Rundzellen, epitheloide Zellen und Riesenzellen in unbestimmter Anordnung, „so daß an Tuberkelbildung nicht gedacht werden konnte“, aufwies.

In letzter Zeit hat Bettmann (8) einen Fall von Lupus follicularis disseminatus mitgeteilt, bei welchen die Affektion im Gesicht, an den Fingern und Armen lokalisiert war. Im Zentrum der Effloreszenzen im Gesicht fanden sich Milien, das Tierexperiment fiel negativ aus, auf 8 Mlgr. Tuberkulin allgemeine und lokale Reaktion. Histologisch fanden sich Epitheloidtuberkel. Bettmann spricht sich gegen die Identifizierung der Acne teleangiectodes mit dem Lupus follicularis disseminatus aus.

Ein zweiter Fall, den Bettmann publiziert (9), betrifft einen 10jährigen Knaben, der von Jugend an skrofulös war. Die Erkrankung war auf das Gesicht beschränkt, zeigte Herde, die besonders dadurch an Akne erinnerten, daß sie im Zentrum eine gelbliche Verfärbung zeigten, die durch eine Epithelperle bedingt war. Bei Glasdruck verhielten sich die Knötchen ganz wie Lupusknötchen; in einer vereiterten Effloreszenz ließen sich „u. zw. nicht zu spärlich" Tuberkelbazillen nachweisen. Bettmann trennt den Lupus follicularis disseminatus von der Aknitis und Folliklis (die akneiformen Tuberkulosen von den akneiformen Tuberkuliden) und erwähnt, daß der histologische Bau der akneiformen Tuberkulide nicht dem der tuberkulösen Erkrankungen entspricht, welcher Ansicht wir nach den in unseren Fällen erhobenen Befunden vollkommen beipflichten müssen.

Die Zugehörigkeit des von Düring (19) beschriebenen Falles, in welchem sich bei einer 20jährigen Frau auf Schläfen, Wangen und Kinn braunrote transparente Knötchen vorfanden, ist zweifelhaft; die Effloreszenzen waren in beschränkter Anzahl nur im Gesichte lokalisiert; die histologische Untersuchung steht aus. Ähnliches gilt von den von Besnier (7), Elliot (20), Fox (24 und 25), Liddel (42) mitgeteilten Fällen. Dagegen gehören zahlreiche Affektionen, welche von den Autoren als Entzündungen der Schweißdrüsen oder Talgdrüsen angesehen wurden, hierher. Mit den Schweißdrüsen wurde die Affektion zunächst von Dubreuilh (17 und 18) in Beziehung gebracht. Derselbe beschreibt subdermale, eben noch fühlbare Knoten neben solchen, welche schon mit Krusten bedeckt sind; auffallend war in diesem Falle die starke Beteiligung der Flachhände. Dubreuilh findet histologisch die ersten Verände-

rungen in der Tiefe, in dem Gewebe um die Schweißdrüsen sitzend und hält die Beteiligung der Talgdrüsen für nur sekundär.

Die Ansicht Dubreuilhs wird auch von Pollitzer (47) geteilt, der einen sicher hierhergehörigen Fall mitteilt, bei welchem der Ausschlag gleichfalls die Entwicklung von subkutanen Knötchen, bis zum Teile vereiterten, über das Hautniveau hervorragenden Effloreszenzen durchmacht, wobei diese wesentlich an den Wangen und zwar speziell am bebarteten Teil des Gesichtes lokalisiert waren. Histologisch glaubt Pollitzer speziell an den Schweißdrüsen parenchymatöse Entartung des Epithels, Koagulationsnekrose und Riesenzellenbildung konstatieren zu können. Diese Veränderung an den Schweißdrüsen, welche von Dubreuilh und Pollitzer als primär angesehen wurden, wurden von späteren Autoren zumeist als sekundäre Veränderung durch Übergang des Prozesses von dem dichten, die Schweißdrüsen umgebenden Gefäßnetze auf die Drüsen selbst, angesehen. (Nicolau 45.) Die Art der Narbenbildung bei der uns interessierenden Affektion, sowie der stellenweise vorgetäuschte oder angedeutete follikuläre Bau, brachten es mit sich, daß die Erkrankung als mit den Talgdrüsen in Zusammenhang stehend angesehen wurde (ähnlich wie dies Kaposi tut) und mit der gleichfalls zur Bildung kleiner deprimierter Narben führenden Acne varioliformis identifiziert wurde.

So finden wir von Bronson (13) einen hierher gehörigen Fall als Acné varioliforme des éxtremités beschrieben. Ein von Grunewald (29) als Acne variolifirmis universalis mit tötlichem Ausgange beschriebener Fall muß schon auf Grund des klinischen Bildes ausgeschieden werden, weil sich Effloreszenzen in dichter Anordnung hauptsächlich am Bauch und an den Beugeseiten der Vorderarme vorfinden; histologisch fehlten Entzündungserscheinungen fast gänzlich.

Das Verdienst, den Prozeß schon vor Kaposi aus der Gruppe der Follikulitiden losgelöst zu haben, gebührt Barthélemy (2). Die klinische Beschreibung, wie auch die Abbildung seiner „Aknitis“ entspricht vollkommen dem in unseren Fällen vorliegendem Bilde, doch hat der rein äußere Umstand, daß Barthélemy gleichzeitig eine zweite von ihm als Folliklis

bezeichnete Affektion abgrenzte und aus der Gruppe der Follikulitide heraushob, dazu geführt, daß die Verwirrung durch die Einbeziehung dieser letzteren in die Gruppe der Tuberkulide noch gesteigert wurde, und so finden wir in allen neueren französischen Mitteilungen die Acne teleangiectodes als identisch mit einer ganzen Gruppe von Affektionen abgehandelt. Trotzdem Barthélemy in seiner ersten Publikation schon auf die eingreifenden Unterschiede zwischen Folliklis und Aknitis hinweist, wurden diese bei den Affektionen immer wieder identifiziert. Zunächst war es Hallopeau (30), der in seinem Referate auf dem Londoner Kongreß und auch sonst gelegentlich von Demonstrationen, wie auch in seinem Lehrbuch beide Erkrankungen als identisch in seine Gruppe der Toxituberkulide einreiht. Auch Darier (15), der sich gegen die Hypothese der Toxituberkulide verwahrt und diese Erkrankungsformen für durch abgeschwächtes Tuberkulosevirus oder durch Metastasierung von tuberkulösem Gewebe hervorgerufen hält, bezieht gleichfalls die Aknitis in diese Gruppe ein, und mit der Aknitis sind implicite einbezogen die Acne teleangiectodes, der Lupus follicularis disseminatus, die Hydrosadenitis und alle anderen unter oberwähnten Bezeichnungen publizierten Fälle. Es ist dies umso merkwürdiger, als Barthélemy immer wieder Gelegenheit genommen hat auf die Unterschiede der von ihm beschriebenen beiden Follikulitisformen nachdrücklichst aufmerksam zu machen und immer wieder betont, daß er die tuberkulose Natur der Folliklis nicht mit Bestimmtheit auszuschließen im stande ist, wohl aber eine tuberkulose Ätiologie der Aknitis nicht gelten lassen kann. Die auffallendsten klinischen Unterschiede sind

### Aknitis.

Dieselbe beginnt zumeist im Gesicht, welches auch den am meisten befallenen Körperteil ausmacht. Die einzelnen Effloreszenzen machen eine relativ rasche Entwicklung von tiefen subdermalen Knötchen bis zur Pustel durch. Geringe Neigung zur Konfluenz und zur Vergrößerung der einzelnen Effloreszenzen. Die Patienten bieten keine Anhaltspunkte für Tuberkulose.

## Folliklis.

Die Folliklis beginnt zumeist an den Händen, neben welchen die Ohren die Lieblingslokalisationen darstellen. Bei Folliklis sehen wir die einzelnen Effloreszenzen mit viel geringeren Entzündungserscheinungen einhergehen, viel chronischer verlaufen und sich über Monate erstreckend. Bei Folliklis ist die Konfluenz ein ziemlich häufiges Vorkommnis, die Effloreszenzen insbesondere an den Händen und Füßen ähneln denen des Lupus pernio und zeigen große Neigung zu zentraler Nekrose. Die Patienten zeigen deutliche Symptome von Tuberkulose.

Diesen Differenzen im klinischen Bilde entsprechen nicht mindere im histologischen. Während wir bei der Aknitis scharf abgegrenzte Herde eines Granulationsgewebes finden mit epitheloiden und Riesenzellen, finden wir bei Folliklis hauptsächlich perivaskuläre Veränderungen in Gestalt von unscharfen Infiltraten um die Gefäße und endotheliale Wucherungen dieser. Bezüglich der Aknitis ist insbesondere noch hervorzuheben, daß Barthélemy in der Lage war, einen seiner zuerst demonstrierten Fälle nach sieben Jahren neuerlich zu beobachten und daß derselbe von seiner damaligen Erkrankung keine Spur aufwies, ebensowenig von Tuberkulose irgend ein Nachweis erbracht werden konnte. Auch gibt Barthélemy ausdrücklich an, daß er speziell Aknitis bei Fällen gesehen habe, wo von Tuberkulose sicher keine Rede sein konnte und sie im Gegenteile nur selten bei Fällen gesehen habe, wo Tuberkulose sicher vorhanden war. Auch in unseren Fällen konnten wir die Differentialdiagnose gegenüber Folliklis stützen auf den Beginn im Gesichte, auf die reichliche Beteiligung desselben, auf die streng symmetrische Verteilung der Effloreszenzen, aus der Lokalisation an den Flachhänden, aus der raschen Pustelbildung. Daß die Erkrankung in unseren Fällen mit Tuberkulose keinerlei Beziehung hatte, ergibt sich aus dem abweichenden histologischen Bilde, aus dem Umstand, daß sich weder histologisch, noch durch das Tierexperiment Bazillen nachweisen ließen. Klinisch boten die Effloreszenzen auch nicht den chronischen Ablauf tuberkulöser Effloreszenzen dar und

daß keine tuberkulosen Erkrankungen innerer Organe vorhanden waren, läßt sich, ganz abgesehen von dem negativen Ausfall der klinischen Untersuchung, auch aus der fehlenden Allgemeinreaktion auf Tuberkulin in dem einen Falle erschließen. Die Annahme, daß durch Toxine oder durch Metastastierung vom latenten Tuberkuloseherde aus die Hauterscheinungen entstanden sind, erscheint uns aus den eben geschilderten Gründen gleichfalls von der Hand zu weisen. Wir finden aber auch in unseren Präparaten nichts, woraus sich auf eine primäre Beteilung der Talgdrüsen schließen ließe und das Epitheton teleangiectodes ist gleichfalls, wie aus allen vorliegenden Beobachtungen hervorgeht, durch keinen klinischen oder anatomischen Befund gerechtfertigt. Das Wort Aknitis, ein sprachlich alle Grenzen der Wortbildung überschreitender Ausdruck, ist aus den gleichen Gründen weder bezeichnend noch den Begriff deckend. Doch glauben wir uns, in Anbetracht der überreichen bereits bestehenden Nomenklatur, und des Fehlens einer gründlichen klinischen, anatomischen und ätiologischen Klärung dieser noch unklaren, vielfach in einander überfließenden und häufig konfundierten Bilder der Namengebung enthalten zu können. Wenn wir das gesagte nochmals kurz zusammenfassen, so kommen wir zu folgenden Schlüssen:

1. Die Acne teleangiectodes ist eine Erkrankung sui generis und nicht identisch mit dem Lupus follicularis disseminatus.

2. Die Acne teleangiectodes ist identisch mit der Aknitis (Barthélemy) und mit dieser von der als Folliklis bezeichneten Affektion zu trennen.

3. Die Acne teleangiectodes zeigt keinerlei ätiologische Beziehungen zur Tuberkulose und ist deshalb aus der Gruppe der Tuberkulome und Tuberkulide (im strengeren Sinne) loszulösen.

4. Die Acne teleangiectodes nimmt nicht von den Talgdrüsen ihren Ausgangspunkt und fällt daher auch aus dem Begriffe der Acne heraus; die hervorragende Beteiligung der Schweißdrüsen an dem Entzündungsprozesse läßt mögli-

cherweise diesen eine ätiologische Bedeutung zukommen.

Zum Schlusse gestatte ich mir meinem hochverehrten Chef, Herrn Prof. Riehl, für die Überlassung des Materiales und die Unterstützung bei Bearbeitung desselben meinen ergebensten Dank auszusprechen.

---

## Literatur.

1. Balzer et Michaux. Tuberculides acnéiformes, Ann. de derm. 1898. p. 175.
2. Barthélemy. De l'acnitis. Ann. de derm. 1891. p. 1.
3. Id. Annal. 1893. p. 883—893.
4. Id. Ann. 1897. p. 173.
5. Id. Ann. 1898. p. 552.
6. Ann. 1899. p. 139.
7. Besnier. Lupus tuberculeux, aigu, nodulaire, disseminé. Reun. clin. hebd. de l'hôp. St. Louis. 6./XII. 188.
8. Bettmann. Lupus folicularis disseminatus. Beitrag z. kl. d. Tbk. Bd. I. p. 93.
9. Über akneartige Formen der Hauttuberkulose. 8. medizin. Wochenschr. 1904. Nr. 18.
10. Boeck. Multiples benignes Sarkoid der Haut. Journ. of cut. a. g. ur. dis. Dez. 1899.
11. Id. Les tuberculides. Ref. a. d. IV. int. Kongr. Paris. 1900.
12. Bocq. Folliculitis disseminées. Traitement des mal. de la peau 1890.
13. Bronson. Acné varioliforme des extrémités. Journ. of cut. a. g. u. dis. Apr. 1891.
14. Du Castel. Tuberculides des organes genitaux. Ann. 1902. pag. 71.
15. Darier. Des tuberculides cutanées. Ann. 1896. p. 1481.
16. Les tuberculides. Ref. auf dem IV. intern. Kongr. Paris. 1900.
17. Dubrenilh. Hydrosadénite suppur. dissem. Annal. 1892. pag. 483.
18. Id. Arch. de médecin experim. 1893. Ref. Annal. 1894. pag. 111.
19. Düring. Ein Fall von „Lupus miliaris" od. sogenanntem Aknelupus. Monatschr. 1888. p. 1131.
20. Elliot. Tuberculide. Journ. of cut. and gen. ur. dis. 1890.
21. Finger. Über Lupus follicularis disseminatus. Arch. Band XXXI. p. 681.
22. Id. Arch. Bd. XXXIV. p. 403.
23. Id. Wiener kl. Wchschr. 1897. p. 185.
24. Fox, G. H. Tuberkulide. Journ. of cut. a. g. u. dis. 1890.
25. Id. Journ. of cut. a. g. u. dis. 1893.

26. Fox, Tilbury. On disseminated follicular Lupus Lancit. 1878. II. pag. 85 und 73.
27. Fox, C. Ref. am IV. int. Kongr. Paris. 1900.
28. Gaston. Etude histologique Ann. 1900. p. 868.
29. Grunewald. Ein Fall von Acne varioliformis universalis. Monatschr. 1885. pag. 81.
30. Hallopeau. Ref. a. d. III. int. Kongr. London. 1896.
31. Hallopeau et Leredde, Traité pratique. Paris. 1900.
32. Jadassohn. Über Lupus oder Acne teleangiectodes. Schles. Ges. f. vaterl. Kult. 26./I. 1894.
33. Jesionek. Ein Fall von Acne teleangiectodes (Kaposi). Deutsch. Arch. f. klin. Med. Bd. LXIX.
34. Johnston. The cutaneous paratuberculosis. Philadelph. month. med. Journ. Febr. 1899.
35. Kaposi. Arch. XXII. Bd. pag. 955.
36. Id. Arch. XXV. Bd. pag. 852.
37. Id. Über einige ungewöhnliche Formen von Akne. Arch. XXVI. Band. pag. 87.
38. Kreibich. Lupus acutus. Arch. LX. Band. pag. 284.
39. Leichtenstein. Akute Miliartuberkel der Haut. Münchener mediz. Wchschr. 5./I. 1897.
40. Leloir. Journ. des mal. cut. et syph. II. 1890.
41. Id. Traité de la scrofulo-tuberculose. 1892.
42. Liddell. Lupus circumscript. nodul. Br. Journ. of Derm. 1900.
43. Majocchi. Lupus teleangiectodes dissemin. Berl. klin. W. 1894. pag. 465.
44. Neisser. Tuberkul. Erkrankungen d. Haut.
45. Nicolau. Contribution à l'étude des tuberculides. Ann. 1903. pag. 718.
46. Nobl. Lupus follicul. dissem. Arch. LX. Bd. p. 291.
47. Pollitzer. Hydradenitis destruenssuppur. Monatschr. Bd. XIV. pag. 130.
48. Riehl. Tuberculide. Ref. erst. a. d. IV. int. Congr. Paris 1900. pag. 155.
49. Saalfeld. Lupus follic. diss. Derm. Zeitschr. VIII. 1901.
50. Sée et Druelle. Tuberculides Ann. de derm. 1903. pag. 822.
51. Spiegel. Eine seltene Hauterkrankung. Monatschr. Bd. XXIII. pag. 617.
52. Tenneson, Leredde et Martinet. Sur un granulome innominée. Ann. 1896.
53. Touton. Akne. Ref. a. d. VI. Kongr. d. deutschen derm. Gesellsch. Straßburg. 1898.

## Erklärung der Abbildungen auf Taf. VI u. VII.

Taf. VI. Reproduktion des klinischen Bildes im Falle II, im Momente der größten Ausbreitung. Soll hauptsächlich die Lokalisation deutlich machen, die Prädilektion an Gesicht, den Streckseiten der Vorderarme, an der Haut des Penis. Vereinzelte Effloreszenzen auch am Skrotum sichtbar.

Taf. VII, Fig. 1. Übersichtspräparat. Stammt von einem Knötchen an der Beugeseite des Vorderarmes, ganz im Beginne der Entwicklung stehend, mit noch nicht veränderter Haut. Zeigt das scharf abgesetzte Infiltrat in der Tiefe, die zentrale Abszeßhöhle, vereinzelte nekrotische Partien.

Fig. 2. Gleichfalls Übersichtspräparat; stammt von einem Knötchen im Gesicht, im Höhestadium der Entwicklung und zeigt den gleichen Bau des Infiltrationsherdes.

**Pick-Walther**: Acne teleangiectodes.

K. u. k. Hof-Lithogr. A. Haase Prag.

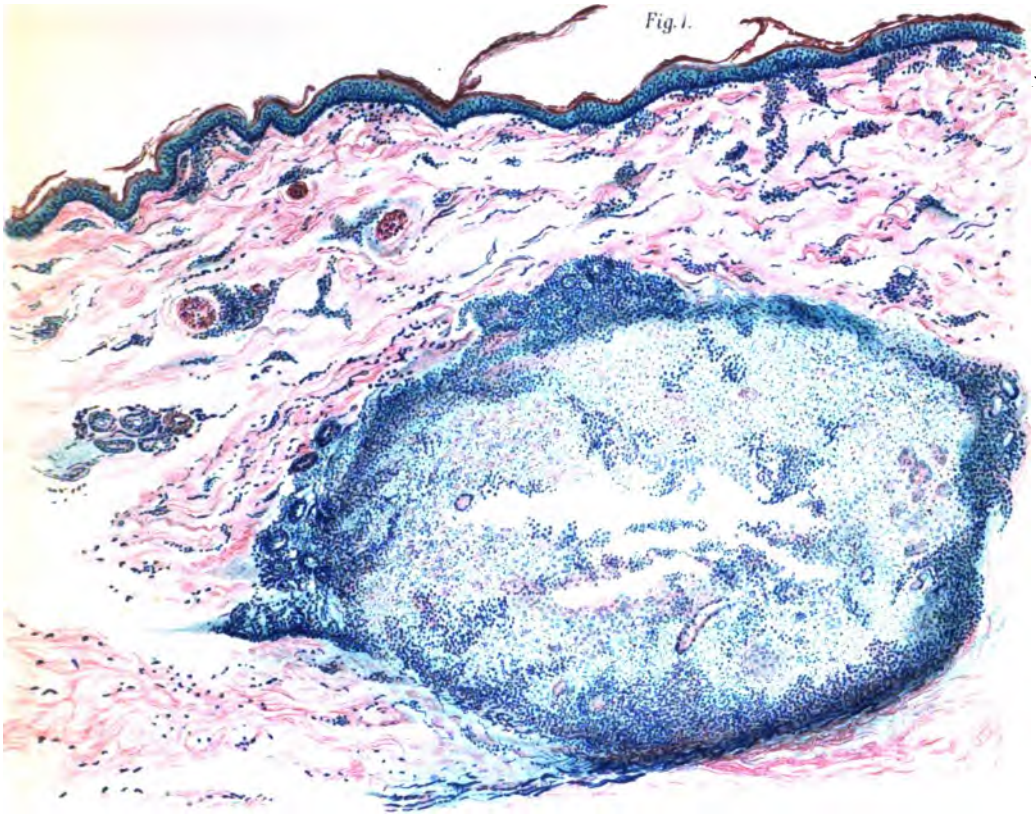

**Pick-Walther**: Acne teleangiectodes

Aus der dermatologischen Universitätsklinik von Professor Jadassohn in Bern.

# Über Kerndegenerationen bei kutanen Entzündungsprozessen.

Von

Dr. **Richard Volk** aus Wien.

In seiner Arbeit: „Zur pathologischen Anatomie des gonorrhoischen Prozesses" beschreibt Jadassohn 1894 ein Krankheitsprodukt, welches er in einigen Fällen von Gonorrhoe gefunden hat und mit den von Dinkler beschriebenen fibrinösen Massen für identisch hält. Es handelt sich um „unregelmäßig fädige, bald sehr langgezogene, bald an Bindegewebsspindelkerne erinnernde Gebilde, in oft dichtester Aneinanderlagerung mit bizarrsten Formen". Er hält diese Gebilde für Degenerationsprodukte und berichtet, ähnliches auch bei vielen andern mit Degeneration einhergehenden Prozessen gesehen zu haben. Im Gegensatz zu Dinkler hält er diese Degeneration nicht für eine fibrinoide, sondern meint: „Da diese Formen sich mit Triacid in einem grünen Farbenton, mit Thionin metachromatisch dunkelviolett färben, scheint es sich, falls diese histochemischen Reaktionen sicher sind, bei dieser Degeneration mehr um eine mucinoide als um eine fibrinoide zu handeln."

Etwas ähnliches scheint mir Unna in seiner Histopathologie unter dem Namen der Chromatotexis (Kernschmelze) beim Rotz beschrieben und abgebildet zu haben, die er auch bei andern nekrotischen Prozessen findet, wenn auch nicht so hochgradig wie im Rotzknoten. Es soll sich um eine Nekrose der

Kerne handeln, hervorgerufen durch das Bazillentoxin, wobei Protoplasma und Interzellularsubstanz durch die gewöhnlichen Farbstoffe nicht gefärbt werden. Es liegen also in einem hellgefärbten Raume „nebst den dunkel tingierten Gefäßsträngen auch tief tingible Chromatintropfen und Kernreste".

In der späteren dermatologischen Literatur wird, soweit ich sehe, dieser Veränderung selten ausdrücklich Erwähnung getan; ich finde sie speziell beachtet bei der Beschreibung von Rotzknoten, so in den Arbeiten von Ehrich und Zieler.

Jadassohn nimmt anläßlich der Bearbeitung des Lupus erythematodes die Frage wieder auf, beruft sich bezüglich der Beschreibung auf seine frühere Arbeit und erwähnt das überaus häufige und sehr ausgedehnte Vorkommen dieser Veränderung gerade beim Lupus erythematodes.

Bei genauem Durchsuchen aller möglichen histologischen Beschreibungen der Dermatosen würde man gewiß hier und da noch auf eine Erwähnung dieser Dinge stoßen, aber nirgends sind sie von dermatologischer Seite im Zusammenhang besprochen worden. Das gleiche scheint mir in der histologischen Literatur überhaupt der Fall zu sein — ich werde am Schluß auf einige Angaben aus dieser rekurriren müssen.

Nun sind aber die Formen, welche ich einer kurzen Besprechung zu unterziehen gedenke, keineswegs selten und gewiß allen histologisch Arbeitenden bekannt. Man hat sie wohl bald als Artefakte, bald als Degenerations- gelegentlich auch als Proliferationsformen gedeutet. Die folgende Mitteilung möge als der Beginn einer mehr systematischen Untersuchung dieser Formen aufgefaßt werden. Zu einer auch nur einigermaßen vollständigen Bearbeitung des Themas reichen meine Befunde noch keineswegs aus. Ich verfolgte den Zweck, die verschiedenen Hauterkrankungen auf diese pathologische Gewebsform zu untersuchen und soweit möglich aus den Bedingungen ihres Vorkommens und aus ihren tinktoriellen Reaktionen auf ihre Genese Schlüsse zu ziehen. Für die Anregung zur Arbeit, sowie für die wohlwollende Förderung derselben sei es mir gestattet, auch an dieser Stelle Herrn Prof. Jadassohn meinen herzlichsten Dank zu sagen.

Was die Erscheinungsformen dieser Veränderungen anlangt — ich schildere zunächst die Bilder bei Hämalaun-Eosinfärbung — so bietet sich dem Auge in den höchsten Graden nur ein wüstes Trümmerfeld von nach der Färbung offenbar chromatinhaltigen Substanzen dar, die sich mit Hämalaun gut, manchmal sogar sehr intensiv färben. Es sind Stäbe und Fäden, die wirr über einander gelagert sind, über deren Entstehung sich wohl aus diesem Bilde allein nichts erschließen läßt.

Man muß also auf die Anfänge, resp. auf die geringeren Grade der Veränderung rekurrieren, und da ist man, im Gegensatz zu der Einförmigkeit des eben geschilderten Zustandes, überrascht von dem Formenreichtum. Neben einfachen zarten, oft sehr lang ausgezogenen Stäbchen und Fäden finden sich vielfach keulenförmige Gebilde, deren spitzes Ende oft sehr fein ausläuft, oder unregelmäßig gestaltete, mitunter an die Kerne polynucleärer Leukocyten erinnernde Formen; zuweilen nehmen sie auch äußerst zierliche Gestalten, ähnlich denen bei Gerinnungsvorgängen an, bilden kleine Perlschnüre etc. Andererseits finden sich auch Bildungen, die an die oblongen, spindelförmigen Kerne des Bindegewebes erinnern, nur daß man nirgends eine Spur von Zelleib oder von Chromatinanordnung entdecken kann.

Diese Formen sind im Präparate oft bunt durcheinander gemischt, ohne daß jedoch immer alle vorhanden sein müssen; auch prävaliert oft eine Form über die anderen. Finden sich die länglichen Formen gehäuft, so ordnen sie sich gern in einer Richtung an. Zwischen diesen Gebilden ist — wo sie nicht gar zu reichlich auftreten — die bindegewebige Grundlage deutlich nachzuweisen; in anderen Präparaten freilich ist diese von der Fülle jener dunkel gefärbten Massen vollständig verdeckt.

Die Zellkerne — und zwar sowohl der fixen als auch der Infiltrationszellen — sind in den niederen Graden zwischen den beschriebenen Massen vorhanden; bei weit vorgeschrittener Entwicklung der letzteren sind wohl erhaltene Kerne nicht oder nur noch ganz spärlich zu erkennen.

Die Größe jener Formen ist sehr schwankend — von der eines Kernbröckels bei der Nekrose bis zu der von Kernen polynucleärer Leukocyten, von Bindegewebskernen; ja nicht selten werden diese Dimensionen sogar überschritten und fast Zellgröße erreicht. Ein einzelner Faden läßt sich oft weithin (über ein Drittel oder sogar die Hälfte des Gesichtsfeldes bei Immersion) verfolgen.

Wie schon erwähnt, färben sich diese Gebilde sehr gut mit Hämalaun; aber auch alle anderen Kernfarbstoffe werden

intensiv festgehalten. Mit Methylenblau, Safranin, Bismarckbraun, nach van Gieson geben sie Kernreaktion. Weigertsche Fibrinfärbung nehmen sie nicht an, nach Gram und Kontrastfärbung mit Carmalaun färben sie sich stark rot, nach Pappenheim grünlichblau, ebenso mit Ehrlichschem Triacid grünlichblau, mit Thionin blau, mit dem Muchaematin, das uns zur Verfügung stand (Grübler), in einem unbestimmten, sicher aber nicht in dem für Mucin charakteristischen Farbenton. Ich möchte also zusammenfassend hervorheben, daß sie, wie Jadassohn schon bemerkt hat, Fibrinreaktion nicht geben; doch auch die Mucinreaktion ist eine sehr fragliche, ja gerade mit dem von P. Mayer empfohlenen Reagens eine negative; konstant ist nur die gute, oft sogar intensive Färbung mit Kernfarbstoffen. Die Färbung ist meist eine ganz gleichmäßige, nur mitunter erweist sich das Zentrum etwas weniger intensiv gefärbt als die Peripherie. Eine feinere Struktur, eine Anordnung innerhalb dieser Gebilde läßt sich auch mit stärksten Vergrößerungen nicht nachweisen. Die Ränder sind meist scharf und entweder ganz glatt oder unregelmäßig zackig. Ob die verschiedenen Formen alle zu gleicher Zeit entstehen oder ob die eine aus der andern abgeleitet werden kann, ließ sich aus den Präparaten nicht entscheiden.

Es war jetzt die Art und die Häufigkeit des Vorkommens dieser Erscheinung zu prüfen, wozu mir die histologische Sammlung des Herrn Prof. Jadassohn Gelegenheit bot. Wie schon früher erwähnt, fand Jadassohn diese Formen zuweilen beim gonorrhoischen Prozeß (paraurethralen Gängen, Bartholinitis), sehr oft beim Lupus erythematodes; Unna bezeichnet die „Chromatotexis" als besonders ausgeprägt in den Rotzknoten der Haut, welch letzteres Faktum auch von anderer Seite bestätigt wurde. Beide Autoren geben an, daß sie ähnliche Bilder auch bei anderen nekrotisierenden und degenerativen Prozessen der Haut gefunden haben, ohne jedoch auf diese gewiß interessante Frage weiter einzugehen.

Meine Untersuchungen haben ergeben, daß diese Veränderungen tatsächlich bei fast allen, insbesondere den chronischen, Entzündungen der Haut auftreten können, speziell bei denjenigen, bei denen es zu einer Degeneration des Grundgewebes kommt. Die Häufigkeit derselben ist allerdings sehr variabel; so sind sie sehr oft beim Lupus erythematodes, beim Rotz, nicht selten auch in syphilitischen Produkten (scheinbar am häufigsten in denen der sekundären Periode) zu finden, seltener beim Lupus vulgaris; ich fand sie nur in einer bestimmten Form des Ekzems (Ekz. follicul. M. Morris), bei der Impetigo, im Prurigoknötchen, wobei ich jedoch hervorheben möchte, daß gerade das diesbezügliche Material ziemlich spärlich

war. In wahren Tumoren der Haut traf ich sie bisher nur dann an, wenn in denselben stärkere entzündliche Infiltration vorhanden war, sehr reichlich waren sie z. B. in den entzündlichen Partien von Xeroderma-pigmentosum-Carcinomen aufzufinden.

Ganz ähnliche Formen konnte ich experimentell erhalten, wenn ich ein Kaninchenohr mit Krotonöl ca. dreimal einrieb; schon am zweiten Tage waren sie nachzuweisen, doch blieben sie auch noch 5—8 Tage nach der Einreibung bestehen. Herr Nicolau beobachtete ähnliche Degenerationserscheinungen gelegentlich seiner Arbeiten im hiesigen Laboratorium nach einfachen Schnittwunden der Kaninchenhaut und konnte sie wochenlang erhalten sehen; ausführlich wird er selbst hierüber berichten.

Ebenso wenig wie ich bestimmte Krankheiten angeben konnte, bei denen diese Formen auftreten, ebensowenig konnte ich eine bestimmte Zellform auffinden, mit der sie in gesetzmäßigem Zusammenhang stehen. Sie scheinen in allen möglichen Zellanhäufungen vorkommen zu können, so bei solchen von Plasmazellen, polynucleären Leukocyten, Bindegewebszellen, insbesondere auch bei den sogenannten lymphocytären Zellen, die „das entzündliche kleinzellige Infiltrat" zusammensetzen. Damit mag es auch zusammenhängen, daß man solche Formen verhältnismäßig häufig dicht gedrängt um Haarfollikel und Talgdrüsen findet, da ja diese oft das Zentrum für ein entzündliches Infiltrat abgeben.

Ob Epithelien in gleicher Weise sich verändern können, dafür habe ich keinerlei Anhaltspunkte. Zwischen den Epidermiszellen sieht man bekanntlich bei allen möglichen entzündlichen Prozessen unregelmäßige und spindel-, stern- und fadenförmige mit Kernfarben tingible Gebilde, welche man als exsudirende Leukocytenkerne ansieht — wofür auch spricht, daß sich diese Formen bei Bläschenbildung augenscheinlich zu typischen Eiterkörperchen oder auch zu mononucleären Zellen wieder umwandeln, sowie sie aus den interepithelialen Lücken in den Bläschen-Hohlraum gelangen. Diese Formen haben mit den von mir beschriebenen Bildungen unzweifelhaft manchmal große Ähnlichkeit. Es ist aber doch noch fraglich, ob sie mit ihnen wirklich identisch sind; denn sie haben kaum die Neigung zu so lang ausgezogenen Fadenformationen; und dann sieht man öfter, wie die Bildungen, die ich bei dieser Arbeit im Auge habe, in dichten Massen an das Deck- oder auch an das Follikel-Epithel andrängen, aber nicht oder nur in ganz wenigen Exemplaren zwischen den Epithelien zu finden sind. Man müßte dann also annehmen, daß, falls es sich um Abkömmlinge der

Eiterkörperchen handelte, diese vor ihrem Eintritt ins Epithel gelähmt oder zerstört worden wären.

Einzelne solche Formen könnten ja auch passiv ins Epithel eingeschwemmt werden.

Jedenfalls aber ist daran festzuhalten, daß nicht etwa nur die polynucleären Leukocyten das Material zu diesen Massen abgeben — was zu glauben z. B. bei den artifiziell durch Krotonöl erzeugten Dermatitiden recht nahe läge. Gegen eine solche Annahme aber spricht schon die Tatsache, daß man die gleichen Formen — oft in ungeheurer Menge — in solchem Gewebe findet, wo von Eiterkörperchen nichts oder fast nichts nachzuweisen ist, wie z. B. gerade beim Lupus erythematodes.

Ich habe bisher nichts gefunden, was mir dafür zu sprechen schien, daß diese Produkte auch aus elastischen oder kollagenen Fasern hervorgehen können. Ob solche an den Stellen, an denen diese bizarren Formen zu finden sind, noch vorhanden sind oder nicht, scheint mir von der Natur des Grundprozesses abzuhängen.

Eine Eigentümlichkeit kutaner Prozesse stellt diese pathologische Veränderung nicht dar, denn man findet sie auch sonst, z. B. wie aus Erfahrungen an der Berner Klinik (Dr. Glawtsche) und aus der Literatur hervorgeht, in Lymphdrüsen.

Bei der Besprechung der Frage, was diese Formen zu bedeuten haben, muß ich mich außerordentlich vorsichtig ausdrücken, denn es ist sehr schwer, an den komplizierten Bildern ihre Genese zu verfolgen. Aus der Natur der Erkrankungen, bei denen sich die beschriebenen Gebilde in mehr oder weniger großer Menge finden, aus ihrer Lokalisation, aber auch aus den Präparaten der experimentell erzeugten Dermatitis gelingt es nicht, Schlüsse abzuleiten — außer dem ganz allgemeinen, daß Entzündungen die Ursache für diese Veränderungen abgeben.

In erster Linie könnte sich der Gedanke aufdrängen, daß diese sehr bizarren Formen als Kunstprodukte anzusehen wären. Aber diese Annahme glaube ich mit aller Bestimmtheit abweisen zu können; denn man sieht immer und immer wieder dieselben — wenngleich an sich sehr mannigfaltigen Gebilde, bei frisch fixiertem wie bei Leichenmaterial, bei Konservierung in Alkohol, in Sublimat und in Flemmingscher Flüssigkeit. Sie finden sich nicht in den normalen Partien der zur Untersuchung verwendeten Stücke; sie sind zweifellos bei manchen Prozessen, resp. in manchen Stadien besonders reichlich vorhanden, fehlen in anderen — gleich behandelten — Präparaten ganz — all das ist mit der Annahme von Artefakten nicht wohl vereinbar. Nur

eine Tatsache scheint zunächst für diese Idee zu sprechen, daß nämlich in vielen Präparaten die fädigen, keulenförmigen etc. Gebilde besonders reichlich an den Schnitträndern liegen. Diese Beobachtung hat auch Peters — auf dessen Arbeit ich gleich noch zu sprechen komme — gemacht. Daß sie nicht an die Schnitträndergebunden sind, geht aus sehr zahlreichen Präparaten, wo sie mitten in den Schnitten liegen und an den Schnitträndern sogar fehlen, hervor. Peters erklärt das vorwiegende Vorkommen an den Schnitträndern durch die Quetschung bei der Entnahme der Stücke. Gewiß ist diese Hypothese berechtigt, aber doch wohl bloß in dem Sinne, daß ein im Ablaufe begriffener Prozeß eventuell durch den mechanischen Eingriff beschleunigt oder gesteigert wird. Es könnte z. B. sehr wohl das augenscheinlich sehr weiche „halbflüßige" (auch nach Unna „äußerst plasische") Material durch den Druck des zur Excision benutzten Instrumentes in die eigentümlich fädigen Massen auseinandergepreßt werden, so daß, was in weiterer Umgebung des Schnittrandes noch fest zusammenhält und — falls es sich um Kernprodukte handelt — noch typische Kernform bewahrte, durch die Excision am Schnittrand selbst in der beschriebenen Weise verändert wird. Daher könnte die Anhäufung an den Schnitträndern rühren. Daß aber auch an abgestorbenem Gewebe das gleiche Bild zu stande kommt, das zeigen aus der Leiche entnommene Präparate und große Stücke, wo die gleichen Massen an dem Schnittrand auftreten.[1])

Auch für progressive Bildungen scheinen die von mir beschriebenen Formen gelegentlich gehalten worden zu sein. Aber auch diese Meinung kann ich nicht für richtig halten; denn ich habe nie auch nur eine Andeutung von direkter oder indirekter Kernteilung dieser kernähnlichen Massen gesehen — trotzdem sie speziell bei meinen Experimenten in sehr kurzer Zeit in großer Menge entstanden waren.

Noch zwei Anschauungen müssen kurz diskutiert werden — die eine ist in der bereits zitierten Arbeit von Peters niedergelegt, welcher in der chronisch entzündeten Conjunctiva, besonders beim Trachom, nach Abbildung und Beschreibung den von mir besprochenen ganz ähnliche Gebilde beschrieben hat. Es fanden sich bei solchen Zuständen im Epithel, im adenoiden Gewebe! und auch in der Umgebung der Follikel stark gefärbte spindel-, birn-, walzenförmige oder mehr faserartige Körper, die immer in den Zellinterstitien lagen und sich mit allen Kernfarben vollständig homogen und intensiv färbten. In

[1]) Ein Versuch, den Herr Nicolau ausführte, indem er von 2 Kaninchenohren mit Crotonöl-Dermatitis das eine vor der Exzision gründlich quetschte, ergab keine Differenzen zwischem diesem gequetschten und dem möglichst ohne Quetschung exzidierten Stücke.

mit Methylenblau gefärbten Zupfpräparaten konnte Peters erkennen, daß solche Gebilde in feine Fäden auslaufen, die bei stärkerem Drucke abreißen. Nach Peters handelt es sich, da Triacid- und Weigertsche Färbung eindeutige Bilder nicht lieferten, weder um reines Fibrin, noch um Mucin oder Hyalin, wohl aber um diesen Substanzen nahestehende Gerinnungsprodukte in den Zellinterstitien.

Ich kann mich nach dem, was ich gesehen habe, dieser Ansicht nicht anschließen; weder scheint mir die Form der augenscheinlich sehr weichen plastischen Massen mit dieser Ansicht übereinzustimmen, noch die ausgesprochene Affinität für alle möglichen Kernfarbstoffe mit ihr gut vereinbar zu sein.

Die zweite Anschauung ist die, daß die beschriebenen Formen Ranviersche Clasmatocyten darstellen, resp. aus ihnen hervorgehen könnten. Diese Ansicht hat Segall, der ebenfalls die Conjunctiva untersuchte, allerdings sehr vorsichtig ausgesprochen. Peters identifiziert die von ihm beschriebenen Gebilde mit den von Wex in der hypertrophischen Rachentonsille gefundenen, von denen der letzterwähnte Autor ebenfalls die Möglichkeit erörtert, daß es sich um Clasmatocyten handelt.

Auf die Literatur der Clasmatocyten, welche in den neueren Entzündungsarbeiten eine größere Rolle spielen, kann ich hier nicht eingehen. Falls man mit Marchand z. B. annimmt, daß sie in die Entzündungs-Rundzellen übergehen können (leucocytoide Zellen), so stimmt diese Ansicht ja zum Teil mit der von mir bereits oben ausgesprochenen Annahme überein, daß die von mir beschriebenen Formen aus den entzündlichen Rundzellenansammlungen hervorgehen können — wobei allerdings festgehalten werden muß, daß von Zellprotoplasma auch bei Fixierung mit Sublimat und mit Flemmingscher Lösung um die typisch ausgebildeten intensiv gefärbten Formen nichts mehr zu erkennen war.

Die ersten, welche, soweit ich sehe, auf dermatologischem Gebiete diese Dinge speziell beachtet haben, Jadassohn und Unna, haben sie für Degenerationserscheinungen angesehen; Unna spricht geradezu von „eigentümlicher Kerndegeneration" und scheint anzunehmen, daß diese — durch das Rotzgift bedingt — an Epithelien und Bindegewebszellen zu stande kommt; die Nekrose zeichne sich dadurch aus, daß „das Produkt sich den gewöhnlichen Tinktionen vollkommen entzieht, soweit es Protoplasma und Interzellularsubstanz betrifft." Jadassohn spricht sie (1894) als Degenerationsprodukte der Kerne von Eiterzellen an, wenn eine Destruktion des Grundgewebes nicht nachweisbar ist; aus seiner damaligen Darstellung geht aber hervor, daß er an die Möglichkeit ihrer Entstehung aus anderen Zellen gedacht hat, da wo das Grundgewebe selbst leide. In

seiner Darstellung des Lupus erythematodes läßt Jadassohn die Entstehung auch aus Lymphocyten oder bindegewebigen Elementen zu.

Ich möchte endlich noch anführen, daß Alt ähnliche Gebilde in der Conjunctiva für schleimig degenerierte Leukozytenkerne hält und daß Lubarsch die Möglichkeit zu erwägen scheint, daß es sich bei ihnen um Karyorrhexisformen von Kernen der Clasmatocyten handelt.

Ich persönlich bin auf Grund meiner bisherigen Untersuchungen, die natürlich noch nach den verschiedensten Richtungen hin ausgedehnt werden müßten, dazu gelangt, die von mir beschriebenen Gebilde, die mit den in den zitierten Arbeiten erwähnten, soweit man aus Beschreibungen urteilen kann, mehr oder weniger vollständig übereinstimmen, für Kerndegenerationen zu halten. Für diese Anschauung spricht: die ausgesprochene Affinität zu Kernfarbstoffen, die Gleichmäßigkeit der Färbung, wobei von Chromatinfiguren nichts mehr nachweisbar ist, das Auftreten in kernreichem Gewebe, oft in solchem Umfange, daß alle normalen Kerne verschwinden.

Aber ich glaube nicht, daß es bisher möglich ist zu sagen, daß diese Degeneration einen bestimmten chemischen Charakter wie fibrinoid oder mucinoid hat — denn die Reaktion auf Fibrin ist negativ, die auf Mucin unsicher ausgefallen. Und auf der anderen Seite vermag ich auch nicht zu behaupten, daß diese Degenerationsformen nur aus bestimmten Zellarten hervorgehen. Treten die sogenannten Clasmatocyten bei allen möglichen Entzündungen auf, so wird es natürlich außerordentlich schwierig sein, auszuschließen, daß es immer gerade diese Zellen sind, welche die geschilderte Degeneration eingehen. Bei der Unsicherheit und Schwierigkeit dieser Fragen wird man vorderhand wohl besser tun, wenn man vom Vorkommen dieser Formen bei entzündlichen Prozeßen spricht, ohne dieselben an eine Zellform zu knüpfen; es ist sehr wohl möglich, daß verschiedene Zellformen wie polynucleäre Leukocyten, Lymphocyten, Clasmatocyten, Plasmazellen, fixe Bindegewebszellen — deren histogenetische Differenz ja gerade in neuester Zeit viel besprochen und bestritten wird — daß aber vielleicht auch Epithelien, soweit sie in den Bereich des die Degeneration hervorrufenden Agens gelangen, einen solchen Zerfall eingehen können.

Die von Klebs in ihren Erscheinungsformen beschriebene Karyorrhexis ist vielfach zum Gegenstand eingehender Untersuchung gemacht worden, ganz besonders von Schmaus und Albrecht, welche zeigen konnten, daß man sich dieselbe nicht als eine einfache Zersplitterung der Kerne vorstellen dürfe. Es treten im Gegenteil ziemlich komplizierte, scheinbar

sogar gesetzmäßig verlaufende Chromatinumlagerungen im Kerne auf, die von Hyperchromatose begleitet sind; im weiteren Verlaufe kommt es zu Sprossungen und Teilung des Chromatins (Kernwanddegeneration). Die Sprossen können die verschiedensten Gestalten annehmen, oft größer sein als der Kern.

Betrachtet man die verschiedenen Gestalten der Sprossen in den Abbildungen der eben erwähnten Arbeit, so wird uns eine gewisse Übereinstimmung mit der Pleomorphie unserer Gebilde auffallen. Vollständige Übereinstimmung konnte ich trotz Durchsicht vieler diesbezüglicher Arbeiten nicht auffinden, besonders deshalb nicht, weil in den meisten Abbildungen nicht so sehr auf das Gesamtbild als vielmehr auf die einzelne Kernveränderung Rücksicht genommen wird. Doch stimmen zum Beispiel die Formen, welche Ranke als Karyorrhexis bei nomatösem Brand zeichnet,[1]) zum Teil mit den von mir gesehenen überein.

Ich möchte also glauben, daß die in diesen Zeilen beschriebene Degeneration sich sehr wohl als eine wesentlich morphologisch differente Abart der Karyorrhexis ansehen läßt und möchte es dahingestellt sein lassen, ob man den für sie von Unna eingeführten Namen Chromatotexis (Kernschmelze) benutzen will, so lange es nicht gelingt, wirklich wesentliche Differenzen zwischen diesen Formen und den sonst als Karyorrhexis beschriebenen aufzufinden.

Die einzelnen Phasen dieses Degenerationsprozesses und speziell die Art der Fortschaffung des degenerierten Materials zu verfolgen ist eine weitere Aufgabe, die wohl am besten an experimentell gewonnenen Material studiert werden könnte.

## Literatur.

Alt. The American Journal of ophthalmology April 1898.
Ehrich. Beitr. z. klin. Chir. Bd. XVII.
Jadassohn. Verhandlungen d. deutsch. dermat. Gesellschaft. IV. Kongreß. 1894.
Jadassohn. Mračeks Handb. der Hautkrkhtn.: Lupus erythemat.
Klebs. Allgemeine Pathol. 1889.
Peters. Klinische Monatsblätter für Augenheilkunde. XL. I. Bd.
Schmaus und Albrecht. Virch. Arch. Bd. CLXXXVIII.
Segall. Annal. d' occulistique T. CXIX, s. auch Lubarsch-Ostertag: Ergebnisse 1901.
Unna. Histopathologie 1894.
Wex. Beitr. z. norm. u. path. Histol. d. Rachentonsille. Inaug.-Diss. Rostock. 1899.
Zieler. Ztschr. f. Hyg. Bd. XLV/2.

---

[1]) cf. Münchner med. Wochenschrift. 1903.

Aus der Prosektur der k. k. Krankenanstalt „Rudolf-Stiftung“
in Wien (Vorstand: Prof. R. Paltauf).

# Hämochromatosis der Haut und Bauchorgane bei idiopathischer Hautatrophie mit Erythrodermie.

Von

Dr. **Berthold Kreissl,**
Assistent der III. med. Abteilung (Vorst.: Prim. Dr. Mader).

Unter Erythrodermies exfoliantes verstand Besnier einen durch Rötung und Schuppung charakterisierten Symptomenkomplex. Er tritt bei einer großen Reihe klinisch differenter Prozesse auf: als sekundäre Erscheinung bei Psoriasis, Ekzem, Lichen ruber, Pemphigus, Lepra, bei toxischen Erythemen, wie z. B. nach Chiningebrauch oder als Akrodynia (Erythema endemicum); als Prodromalerkrankung bei Lichen ruber acuminatus und Mykosis fungoides. Doch bildet dieser Symptomenkomplex auch eine selbständige Erkrankung: bei der Pityriasis rubra Hebrae, bei der Brocqschen Dermatite exfoliative généralisée proprement dite ou subaigue und endlich bei der Erythromelie sensu strictiori, einem Krankheitsbegriffe, den Pick zuerst 1894 auf der Naturforscherversammlung in Wien herausgehoben und auch Kaposi in der Wiener dermatologischen Gesellschaft[1]) anerkannt hat. Ein Fall von Erythrodermie, der im Feber 1902 auf der III. med. Abt. der k. k. Rudolf-Stiftung in Wien zur Beobachtung kam, ist in mehrfacher Hinsicht interessant genug, um seine ausführliche Beschreibung zu rechtfertigen; nicht nur, weil es sich um eine seltene Hauterkrankung handelt, die in ausgedehntem Maße histologisch unter-

[1]) 9. Jänner 1901.

sicht werden konnte, sondern auch, weil der Fall durch einen besonderen Befund für die Pathologie von Interesse ist, nämlich durch eine allgemeine Haemosiderosis der Haut.

Patient, 67 Jahre alt, Pfründner, gibt an, seit 6 Wochen an Atembeschwerden und Husten zu leiden, seit 3 Wochen besteht Herzklopfen und Brechneigung. Die Hautveränderungen bestehen seit 2 Jahren. Der objektive Befund ergab bei der Aufnahme außer den später zu beschreibenden Hautveränderungen kurz folgendes: Afebril, abgemagert. Konjunktiven leicht ikterisch. Orthopnoe. H. L. U. zirka handbreite pleurale Dämpfung. Die vordere rechte Thoraxseite bleibt bei der Atmung etwas zurück. H. R. U. von der Spina leerer Schall. V. R. Dämpfung von der 6 Rippe. Am Herzen die objektiven Zeichen der Hypertrophie und Dilatation beider Ventrikeln. Arterien stark atheromatös. Leber bis zum Nabel. Milzdämpfung vergrößert. Nervensystem nichts Besonderes. Blutbefund normal. Im Harne mäßige Mengen von Albumen und spärliche hyaline Zylinder.

Die Veränderungen der Haut erweckten nun das größte Interesse. Im allgemeinen weist sie einen gelb- bis dunkelbraunen Farbenton auf. so daß wir zunächst an Morbus Addisonii dachten, zumal die hochgradige Myasthenie des Patienten darauf hinzuweisen schien. Doch fehlten Pigmentierungen der Schleimhäute. Dazu kam die auffallende atrophische Beschaffenheit der Haut, die sich besonders am Bauche und an den Unterschenkeln und Vorderarmen manifestierte, ihre Trockenheit und die kleienförmige oder gröbere Schuppung, die allenthalben, namentlich an den Sprunggelenken und den Ellbogen, auffiel. Die Sensibilität war überall normal. Herr Prof. Mraček, zum Konsilium gerufen, diagnostizierte Erythrodermie, indem er als Charakteristika der Hautveränderung die Atrophie, die rotbraune Färbung der Haut und die Schuppung hervorhob. Das diagnostische Raisonnement wurde wesentlich dadurch gefördert, als erhoben wurde, daß Patient bereits einmal, Ende 1900, wegen seiner Hautaffektion auf der Klinik weiland Hofrates Kaposi in Beobachtung war. Der Befund, den ich mit gütiger Erlaubnis des derzeitigen Leiters der Klinik, Herrn Prof. Riehl, der damaligen Krankengeschichte entnehme, lautete: „Am rechten Unterschenkel 2 handtellergroße, mit Krusten und Schuppen bedeckte Stellen, außerdem papelähnliche knötchenförmige Herde. In gleicher Weise am Handrücken und den Streckseiten der Extremitäten diffuse blaßrötliche Stellen. Überall die Haut leicht gefältelt, links wie rechts. Die gleiche Atrophie am Körper, in blaßrötlichen Bläschen gruppierte, mehr scharf umschriebene nummuläre Herde. Dasselbe über beiden Trochanteren."

Kaposi stellte diesen Fall in der Sitzung der Wiener dermatologischen Gesellschaft vom 9. Jänner 1901 vor. Er demonstrierte ihn in Anschluß an einen Fall von Pemphigus foliaceus universalis, indem er den Begriff Erythrodermie im Sinne Besnier als Symptomenkomplex definierte und diesen Casus als Ekzema universale auffaßte. Kaposi unterschied diese symptomatische Erythrodermie von jenen Fällen, „die den Untersucher lange im Zweifel lassen, was aus ihnen wird, die später aber unter multiplen Drüsenschwellungen, choleraartigen Diarrhöen und raschem körperlichen Verfall zu leukämischen Veränderungen führen". Auch Professor Lang stimmte in der Diskussion im wesentlichen dieser Ansicht bei.

Der Tod des Patienten erfolgte am 9. April unter den Erscheinungen der Herzinsufficienz.

Die Obduktion (Dozent Dr. C. Sternberg) ergab:

Körper über mittelgroß, von ziemlich schwächlichem Knochenbau, stark abgemagert. Die allgemeine Decke im allgemeinen gelbbraun bis dunkelbraun verfärbt, am intensivsten an den Streckseiten beider Ober- und Unterschenkel. Das Gesicht ist heller, mehr gelbbraun. Die Haut des Thorax ist kaffeebraun gefärbt, über den Mohrenheimschen Gruben, sowie den Infraclaviculargruben stark schilfernd, am übrigen Thorax leicht gerunzelt, überall sehr dünn.

Die Haut des Abdomens dunkelbraungelb. Über dem rechten Rippenbogen ein landkartenartig begrenzter, gelbweißer, etwa guldenstückgroßer Fleck. Die Haut der oberen Extremitäten im allgemeinen ebenso beschaffen wie die des Thorax, an der Streckseite schuppend, namentlich an der des Ellbogengelenkes grob gefeldert und mit Schuppen bedeckt; am Handrücken papierdünn, glänzend, mit braungelben Pigmentflecken gezeichnet, die streifenförmig angeordnet sind. Ähnlich beschaffen ist die Haut der Vola manus. Die Haut der unteren Extremitäten ist am dunkelsten gefärbt, an den Streckseiten leicht abschilfernd, dabei glatt anzufühlen, an den beiden Sprunggelenken rauh, gefeldert und mit dünnen, weißen Schüppchen bedeckt. Die Haut über beiden Fußrücken braun, straff. An der Rückseite die Haut gleichfalls dünn, dabei braunrot gefärbt, namentlich über dem Kreuze und den Schultern dunkelbraunrot, ebenfalls leicht schilfernd. Das Unterhautzellgewebe fettarm, die Muskulatur trocken.

Die linke Lunge an der Basis des Unterlappens angewachsen, sonst frei. In der Pleurahöhle reichlich dunkelbraune klare Flüssigkeit. Die rechte Lunge am vorderen Rande und der vorderen Fläche innig mit der Brustwand verwachsen, sonst frei. In der Pleurahöhle klare Flüssigkeit. Beide Lungen am Durchschnitte groblückig, lufthältig und sehr blutreich,

ihr Gewebe stark rarefiziert. Das Herz an der Spitze und der vorderen Fläche des linken Ventrikels mit dem Herzbeutel verwachsen, sehr groß, namentlich im rechten Ventrikel erweitert. Die Mitralklappe an ihrem freien Rande zart, derselbe leicht umgeschlagen, die Sehnenfäden dünn. Die übrigen Klappen zart und schlußfähig. In beiden Herzhöhlen reichliches, locker geronnenes, dunkles Blut. Das Herzfleisch mürbe, leicht zerreißlich, braungelb.

Lagerung der Baucheingeweide normal. Die Leber klein, ziemlich scharfrandig, mit einem Gewicht von 1200 *g*, ihre Oberfläche glatt, dunkelbraunrot. Die Schnittfläche gelbrötlich marmoriert auf dunkelbraunem Grunde, indem um die roten Pünktchen, die den Zentralvenen entsprechen, ein gelber Hof zu erkennen ist. Die einzelnen Acini deutlich erkennbar, sehr klein. Die Gallenblase, stark ausgedehnt, enthält reichlich hellbraune Galle. Die Milz auf das Doppelte vergrößert, sehr derb, an der Oberfläche dunkelbraunrot gefärbt. Die Kapsel glatt, mit kleinsten, derben, weißen Verdickungen, am Durchschnitte braunrot, äußerst spärlich Saft gebend. Beide Nieren etwas größer und derber, mit leicht abziehbarer Kapsel und glatter Oberfläche, am Durchschnitte blaurot, Zeichnung der Rinde deutlich. Die Nebennieren ohne Veränderung. Die Serosa des Darmes leicht gelbbraun gefärbt. Die Magen- und Darmschleimhaut gewulstet, allenthalben injiziert und mit Schleim bedeckt. Harnblase und Genitale ohne wesentlichen Befund. Die Lymphdrüsen in der Achselhöhle taubeneigroß, von einander getrennt, rotbraun gefärbt, am Durchschnitte markig rötlich. Die retroperitonealen Lymphdrüsen bis auf Haselnußgröße angeschwollen, in ähnlicher Weise verändert.

Die Obduktionsdiagnose lautete:

Emphysema pulm. chron.; Synechia pleurae d. et pericardii partialis; Hypertrophia excentrica cordis praecipue ventr. d.; Hyperaemia mechanica viscerum. — Hydrothorax bilateralis praecipue sin. Tumor lienis chron. Haemochromatosis.

Zur histologischen Untersuchung gelangten: Hautstückchen von der Regio subclavicularis, des Bauches, des Ober- und Unterschenkels und des Fußes, ferner Leber, Milz und Darm.

Als Fixierungsflüssigkeiten wurde Alkohol und Pikrin-Sublimat benützt. Gefärbt wurde mit Hämalaun-Eosin, Lithioncarmon, Löfflerschem und polychromem Methylenblau und Pranterscher Elastikafärbung.

Die histologische Untersuchung ergab folgenden Befund:

Die Haut des Bauches sehr dünn. Die Epidermis glatt, stellenweise die obersten verhornten Zellreihen abgehoben. Das Rete Malpighii sehr dünn. Die interpapillären Retezapfen streckenweise verschwunden. Die basalen Retezellen pigmentiert u. zw. findet sich an ihrem distalen Ende, dem Kerne kappenartig aufsitzend, ein braunes feinkörniges Pigment. Der Papillarkörper, sehr niedrig und im allgemeinen zellreicher, enthält kleine Züge

und knötchenförmige Herde, die von Lymphocyten gebildet werden, zwischen denen man auch reichlich Mastzellen sieht. Innerhalb dieser Herde sind stark erweiterte und mit Blut gefüllte Kapillaren sichtbar. Derartige Zellanhäufungen finden sich auch in den tieferen Lagen des Corium, durchwegs in der Umgebung der Blutgefäße und vereinzelt auch der Knäueldrüsen, jedoch in geringerer Anzahl und Stärke als im Papillarkörper.

In diesem, sowie in den obersten Schichten des Corium sind auch ziemlich reichlich spindelförmige und mit Ausläufern versehene Zellen sichtbar, deren Protoplasma mit einem gelbbraunen Pigmente angefüllt sind; sie liegen sowohl innerhalb der beschriebenen Zellanhäufungen als auch einzeln und ziemlich gleichmäßig verteilt. Das subcutane Gewebe fettarm, die Fettläppchen klein und kernreicher. Bei elektiver Färbung der elastischen Fasern erscheinen dieselben im allgemeinen, namentlich aber im Papillarkörper und in den oberen Schichten des Corium ziemlich reduziert, oft aufgerollt und an den Enden aufgefasert, stellenweise auch verschmälert, so daß bei Orceinfärbung blaßbraun gefärbte, unregelmäßige, schollige oder bandartige Gebilde sichtbar sind. Bei Ferrocyankali-Salzsäurebehandlung findet sich in den obersten Schichten des Corium ein fast zusammenhängendes, nahe der Epidermis gelegenes und ihr parallel verlaufendes und gleich breites Band, das einerseits von spindeligen Zellen, die mit tief blau gefärbten Körnern vollgepfropft sind, andererseits von dem diffus blau gefärbten, wie imbibierten Gewebe des Corium gebildet wird. Das Pigment in den basalen Retezellen gibt keine Eisenreaktion.

Die Haut des Fußrückens zeigt ungefähr die gleiche Veränderung wie die des Bauches. Im allgemeinen ist ihre Oberfläche glatt. Stellenweise bildet der Papillarkörper längere teils flache, teils spitze Papillen. Über diesen ist auch die Epidermis beträchtlich verdickt und teilweise in kleinen Lamellen abgehoben. Die zwischen zwei benachbarten Papillen gelegenen Vertiefungen sind durch verhornte Zellmassen ausgefüllt. An den übrigen Stellen sind die interpapillären Retezapfen stark abgeflacht, stellenweise ganz verschwunden.

Die unterste Schichte des Rete Malpighii ist stark pigmentiert. Die Infiltration des Papillarkörpers und der obersten Schichten des Corium ist hier stärker ausgeprägt als an der Bauchhaut und wird gleichfalls von Lymphocyten gebildet, zwischen welchen auch Mastzellen und verzweigte, spindelförmige, pigmentführende Zellen liegen. Die oberflächlichen und tiefen Netze der Hautgefäße sind gleichfalls erweitert. Ebenso finden sich auch um die Talg- und Knäueldrüsen Zellanhäufungen. Das subkutane Fettgewebe ist atrophisch und kernreicher. Die elastischen Fasern zeigen die gleichen Ver-

änderungen, wie oben beschrieben. Bei Behandlung mit Salzsäure-Ferrozyankalium gibt das in den verästelten Zellen enthaltene Pigment Eisenreaktion, das Pigment im Rete Malpighii nicht. In der ganzen Dicke des Corium finden sich zwischen seinen Bündeln blau- und grüngefärbte Schollen und Körner.

Die Haut über den Mohrenheimschen Gruben zeigt sich in ihrem histologischen Befunde der des Fußrückens analog.

Einen anderen histologischen Befund bot die Haut des Ober- und Unterschenkels.

Die Haut des Oberschenkels von gewöhnlicher Dicke. Die Epidermis relativ ziemlich breit. Ihre oberflächlichen Lagen sind stark verhornt und in Form von Lamellen abgehoben. Die interpapillären Retezapfen sind größtenteils erhalten, dabei aber sehr schmal. An einzelnen Stellen, an welchen die Haut eine seichte dellenförmige Depression zeigt, ist die Epidermis verdünnt, die Retezapfen verschwunden. Die basalen Schichten des Rete Malpighii sind sehr stark pigmentiert, indem auch hier in den Zellen ein gelbbraunes Pigment angehäuft ist. Der Papillarkörper ist ziemlich zellreich, seine Gefäße weit. Hier sowohl, wie auch in der ganzen Dicke des Corium finden sich knötchen- und streifenförmige Anhäufungen von Lymphocyten, welche die Gefäße mantelartig umgeben, und zwischen welchen sich reichlich Mastzellen vorfinden. Ebensolche Zellanhäufungen finden sich, wenn auch spärlich, in der Umgebung der Knäueldrüsen. An den Bündeln des Corium keine wesentlichen Veränderungen.

Die Haut vom Unterschenkel weist normale Epidermis auf; die interpapillären Retezapfen etwas flacher und kürzer, die basalen Retezellen pigmenthältig. Im Papillarkörper sowohl, wie im Corium finden sich vereinzelte kleine knötchen- und streifenförmige Anhäufungen von kleinen einkernigen Rundzellen, die in der Umgebung von weiten Gefäßen und Knäueldrüsen liegen. Innerhalb dieser Anhäufungen findet sich reichlich ein grobkörniges oder scholliges gelbbraunes bis goldgelbes Pigment, das deutlich Eisenreaktion gibt. Die elastischen Fasern zeigen die beschriebenen Veränderungen.

Die histologische Untersuchung der Lymphdrüsen ergibt: die Follikeln der Lymphdrüsen der Achselhöhle sind größer und zellreicher, ihre Lymph- und Bluträume sehr weit, letztere mit Blut gefüllt. Allenthalben, sowohl in den Follikeln, als auch namentlich in den Marksträngen findet sich sehr reichlich ein grobkörniges, goldgelbes Pigment, welches meist in der Umgebung von Blutgefäßen teils in Zellen eingeschlossen, teils aber frei zwischen ihnen liegt. Namentlich in den Marksträngen ist es in solcher Masse vorhanden, daß goldgelbe Streifen und Flecken zustandekommen, die intensive Berliner-

blaureaktion geben. In gleicher Weise gibt auch das Pigment der Follikeln die Eisenreaktion. Die untersuchten Mesenterial-Lymphdrüsen zeigen im wesentlichen die gleichen Veränderungen, nur sind hier die Sinus von runden Zellen mit ovalem blassen Kern und reichlichem Protoplasma (desquamierte Endothelien) angefüllt.

Die Schleimhaut des Dünndarmes erscheint aufgelockert. Zwischen den Drüsenschläuchen finden sich ziemliche dichte Infiltrate, die teils von Lymphocyten, teils von Plasmazellen gebildet sind. Die Kapillaren der Schleimhaut, sowie die Blutgefäße des submukösen Gewebes sind beträchtlich erweitert und strotzend mit Blut gefüllt. In den Muskelbündeln der Ring- und Längsmuskulatur finden sich in der Umgebung der Kerne dichte Anhäufungen eines feinkörnigen, hellgelben Pigmentes, auch sind die Muskelbündeln etwas aufgelockert, die Zwischenräume zwischen denselben breiter, wie serös durchtränkt, und finden sich innerhalb derselben ein- und mehrkernige Leukocyten. Desgleichen finden sich zwischen Muscularis und Serosa kleine streifen- und knötchenförmige Zellanhäufungen, die von ein- und mehrkernigen Leukocyten gebildet werden. In einzelnen Bindegewebszellen im Bereiche der Serosa sieht man ein hellgelbes grobkörniges Pigment. Die Eisenreaktion fällt sowohl in der Muscularis, als auch in der Serosa negativ aus.

Der Plexus solaris ohne Veränderung.

Die Milz sehr blutreich, die Blutsinus beträchtlich erweitert und gefüllt. Die Malpighischen Körperchen ohne Veränderung. In der Umgebung der größeren Arterien, doch auch sonst in der Pulpa umfangreiche Anhäufungen von Pigment. Dieses gibt deutliche Eisenreaktion. Außerdem sieht man in den mit Salzsäure-Ferrocyankalium behandelten Präparaten stellenweise innerhalb der Wandungen der Bluträume blaßblaue Streifen und Fleckchen.

Die Leberkapsel etwas dicker und zellreicher. Das Leberparenchym selbst zeigt eine sehr beträchtliche Erweiterung der Pfortaderäste und Lebervenen. Auch die intraacinösen Kapillaren sind stark erweitert. In der Mehrzahl der Acini sind die Leberzellen sehr beträchtlich verschmälert, in einzelnen jedoch von gewöhnlicher Größe. In diesen ist die Erweiterung der Kapillaren weniger deutlich. In dem interacinösen Bindegewebe und in der Umgebung größerer Venenäste und Gallengänge finden sich kleinzellige Infiltrate und kleine Häufchen eines dunkelgelbbraunen bis schwarzbraunen Pigmentes. Bei Behandlung mit Salzsäure-Ferrocyankalium weist die Leber einen sehr beträchtlichen Gehalt an Eisenpigment auf, indem sich nicht nur ein Theil des eben erwähnten, in dem interacinösen Bindegewebe gelegenen grobkörnigen Pigmentes blau färbt, sondern auch zahlreiche Leberzellen, u. zw. vorwiegend in der Peripherie

der Acini, mit einem feinkörnigen tief blau gefärbten Pigmente erfüllt sind.

Kurz zusammengefaßt, ergibt die histologische Untersuchung:

Die Leber und Milz zeigten eine ziemlich hochgradige Haemochromatosis, ergeben aber sonst keinen wesentlichen Befund. Die allgemeine Decke wies auch bei histologischer Untersuchung schwere Veränderungen auf. Betrachten wir zunächst Partien, an welchen die Haut ihre gewöhnliche Dicke aufweist, wie z. B. am Ober- und Unterschenkel, so finden wir knötchen- und streifenförmige Anhäufungen von Lymphocyten, zwischen welchen, namentlich in der Umgebung von Drüsen und den erweiterten Gefäßen Mastzellen liegen.

Andere Stellen, so besonders die Haut des Bauches und des Fußrückens, zeigen eine mehr minder stark entwickelte Atrophie. Die Haut ist im ganzen dünner, die Papillen sind verschmälert oder ganz verschwunden, die elastischen Fasern verschmälert und rarefiziert. Zwischen den infiltrierten Hautpartien und den atrophischen Anteilen lassen sich zahlreiche Uebergänge nachweisen.

Die auffallende Färbung der Haut ist auf ein Pigment zurückzuführen, das Eisenreaktion gibt und größtenteils in verästigte oder spindelige Zellen eingeschlossen ist. Dieser Befund ist besonders bemerkenswert, da wir anderweitig eine Haemochromatosis der Haut nicht kennen und Chromatophoren, denen die beschriebenen pigmenthältigen Zellen morphologisch entsprechen würden, keine Eisenreaktion geben. Es würde dieser Befund jene Annahme unterstützen, die gewöhnlich auf Grund der Lagerung der Chromatophoren in der Umgebung der Blutgefäße gemacht wird, daß nämlich das Pigment dieser Zellen vom Blutfarbstoffe abstammt.

Daß auch in den zugehörigen Lymphdrüsen das Pigment nachweisbar war, entspricht einer oft beobachteten Erscheinung, indem aus Haemorrhagien hervorgegangenes Pigment häufig in den nächstgelegenen Lymphdrüsen nachweisbar ist, ja als „Blutpigmentmetastasen" mitunter in die Leber, die Milz und das Pankreas verschleppt wird.

Was nun die übrigen Veränderungen der Haut anlangt, so sprechen die Infiltrate, die reichlich vorhandenen Mastzellen

und die erweiterten Blutgefäße für einen chronischen Entzündungsprozess.

Es handelt sich mithin um eine chronische Entzündung der Haut mit Ausgang in Atrophie, die mit einer Haemochromatosis der allgemeinen Decke und der inneren Organe verbunden ist. Vom klinischen Standpunkte aus betrachtet, liegt ein Fall von diffuser idiopathischer Hautatrophie vor, die von Erscheinungen begleitet war, die gewöhnlich als Erythrodermie bezeichnet werden.

Die Fälle von idiopathischer Hautatrophie, die in der Literatur vorliegen, zeigen fast durchwegs den Befund eines vorhergegangenen oder gleichzeitig verlaufenden Entzündungsprozesses, sei es, daß diese Erscheinung klinisch beobachtet wurde, sei es, daß die histologische Untersuchung dafür sprach. So stellte Kaposi 1900 in der Wiener dermatologischen Gesellschaft einen Fall von idiopathischer Atrophie der Haut vor (Rötung der Haut, Felderung, die Epidermis hebt sich ab wie bei Ichthyosis, Schwellung der submaxillaren und Achseldrüsen, atrophische weiße Stellen) und bemerkte: „Man muß nach der akuten Entwicklungsweise den Fall als Dermatitis Atrophicans bezeichnen.“ Charakteristisch ist wohl auch der Fall von Touton[1]) und der von Buchwald, auf den sich Touton in seiner Publikation bezieht: klinisch: 57jähriger Mann. Seit 35 Jahren langsam von der Peripherie nach oben fortschreitende, auf beiden Seiten symmetrische Hauterkrankung, die sich äußert: in einer exzessiven Verdünnung der Haut, tiefroter Verfärbung, Durchscheinen der unterliegenden Gebilde, stellenweiser Abschuppung; histologisch: Fehlen des Fettgewebes und der Schweißdrüsen, Fehlen der Papillen. Das Bindegewebe gequollen, von reichlichen Zellkernen durchsetzt, die teils um die Drüsen, teils unabhängig von diesen gruppiert sind. Ebenso hob Ehrmann anläßlich der Vorstellung eines Falles von Erythromelie Pick in der Sitzung der k. k. Gesellschaft der Ärzte in Wien vom 11. April 1902 hervor, daß dieser Namen sich eigentlich nur auf das 1. Stadium beziehe und daß eine große Übereinstimmung mit der Atrophia cutis idiopathica zu beobachten ist, welcher Ansicht Neumann voll beitrat.

[1]) D. M. W. 1886.
[2]) Arch. f. Derm. u. Syph. LXI.

Herxheimer und Hartmann[2]) haben die gesamten Fälle der Literatur kritisch beleuchtet und subsumieren in ihrem Resumé, indem sie einen neuen Namen „Acrodermatitis chronica atrophicans" vorschlagen, sowohl die idiopathische diffuse Hautatrophie, als auch die Erythrodermie unter diesem.

Dem gegenüber ist Grouver[1]) geneigt, die Erythromelie „selbst, wenn sie zu einem der idiopathischen Hautatrophie ähnlichem Zustande führt, von pathogenetisch anderen Prozessen abzusondern".

In der Regel verläuft die idiopathische Hautatrophie mit einem Vorstadium der chronischen Entzündung. Auch in dem vorliegenden Falle fehlte dieses Stadium nicht. Klinisch stellte es sich unter dem Bilde der Erythrodermie dar, wie es sich denn auch in dem oben ausführlich wiedergegebenen Falle Toutons gleichfalls um Erythrodermie als Begleitsymptom oder Vorstadium einer diffusen idiopathischen Hautatrophie gehandelt zu haben scheint. Insofern wäre vielleicht unser Fall geeignet, einen Beitrag zu der Frage zu geben, ob der Erythrodermie die Existenzberechtigung einer selbständigen Erkrankung zukommt, eine Frage, die heute noch unentschieden ist, da die Mehrzahl der Fälle nur vorübergehend in klinischer Beobachtung stand und nicht durch den wichtigen anatomischen Befund ergänzt wurde.

Nachdem Pick auf der Naturforscher-Versammlung in Wien im Jahre 1894 das Krankheitsbild der Erythrodermie herausgehoben hatte, anerkannte Kaposi in der Sitzung der Wiener dermatologischen Gesellschaft vom 9. Jänner 1901 die Erkrankung als selbständiges Krankheitsbild. Auch Jadassohn ist dieser Auffassung geneigt, indem er eine Parallele zwischen der Erythrodermie und der von ihm beschriebenen Anetodermia erythematodes zieht.[2])

Ebenso haben sich Klingmüller[3]) und Rille[4]) für die Selbständigkeit des in Rede stehenden Krankheitsprocesses

[1]) 2 Fälle von Erythromelie (Pick), Arch. f. Derm. u. Syph. Bd. LXX, H. 2.

[2]) Verh. der deutsch. dermat. Ges. 1891.

[3]) Festschrift f. Kaposi 1900.

[4]) Straßburger Naturforscherversammlung.

ausgesprochen. Neumann,[1]) der unter dem Titel „Über eine seltene Atrophie der Haut" 2 Fälle beschrieb, die wohl der Erythrodermie Picks entsprechen, schreibt: „Wir haben keinen Grund, die Affektion anders als „diffuse idiopathische Hautatrophie" zu bezeichnen" und zieht damit bereits die Existenzberechtigung der Erythrodermie als selbständigen Krankheitsprozess in Zweifel. Auch unser Fall wäre diesen Fällen Neumanns einzureihen, da nach dem klinischen Verlaufe und dem anatomisch-histologischen Befunde eine sogenannte „idiopathische Hautatrophie" vorlag, welche den Ausgang einer chronischen Entzündung bildete und da auch in diesem Falle das klinische Bild der Erythrodermie bestand. Allerdings fand letztere durch die histologische Untersuchung eine besondere Erklärung. Sie stellt wohl auch hier kein selbständiges Krankheitsbild dar, sondern ist nur eine Begleiterscheinung einer anderweitigen Hautaffektion, in diesem Falle einer Hautatrophie. Es ist damit keineswegs der Beweis erbracht, daß eine Erythrodermie im Sinne Picks nicht auch ein selbständiges Krankheitsbild sein kann. Immerhin lehrt aber unser Fall, daß zu jenen eingangs dieser Arbeit aufgezählten Erkrankungen der allgemeinen Decke, bei denen die Erythrodermie nichts anderes als einen Teil des Symptomenkomplexes oder eine Begleiterscheinung bildet, auch die diffuse idiopathische Hautatrophie zu rechnen ist.

Nachdrücklich ist darauf hinzuweisen, daß die Erythrodermie in unserem Falle eine besondere Beachtung dadurch verdient, daß die Pigmentierung zum größten Teil durch die Anhäufung eisenhältigen Pigmentes im Corium hervorgerufen wurde. Durch diesen unseres Wissens noch nicht erhobenen Befund einer Haemochromatosis der Haut nimmt unser Fall eine besondere Stellung gegenüber den bisher bekannten Fällen von Erythrodermie ein. Daß die Erythrodermie in dem vorliegenden Falle in näherer Beziehung zu der gleichzeitig bestehenden chronischen Entzündung der Haut, beziehungsweise zu der aus dieser entwickelten Atrophie steht, ist wohl nicht auszuschließen. Wenn es auch vorstellbar wäre, daß ein zufälliges Zusammentreffen dieser beiden Prozesse vorliegt, so ist es andererseits

[1]) Festschrift für J. F. Pick 1898.

sehr wohl möglich, daß beide auf eine gemeinsame Ursache zurückzuführen wären. Die Kachexie des Individuums, der Milztumor, die Polycholie und die Darmaffektion weisen auf einen chronisch verlaufenden toxischen Prozess hin. Man könnte sich den Vorgang etwa so denken, daß ein, vielleicht aus dem Darmtraktus stammendes, Gift zu einer dauernden Gefäßerweiterung und vielleicht auch Gefäßwandschädigung geführt hat, wodurch es zu einer Diapedese von roten und weißen Blutkörperchen, zur Bildung von Infiltraten und in weiterer Folge zur Anhäufung von Eisenpigment gekommen war.

Jedenfalls ist der Befund einer allgemeinen Haemochromatosis der Haut sehr bemerkenswert. Würden weitere Untersuchungen diesen Befund bestätigen, so wird es vielleicht möglich sein, die durch Haemochromatosis bedingte (resp. mit einer solchen einhergehende) Erythrodermie als eine besondere Form zu umgrenzen und von anderen im klinischen Verlauf ähnlichen Fällen abzutrennen. Allerdings würde auch diese Erythrodermie keine selbständige Erkrankung der Haut, sondern nur eine Begleiterscheinung anderer krankhaften Veränderungen darstellen.

# Ein Beitrag zur Kasuistik der Mykosis fungoides Alibert.

Von

**Dr. W. Krasnoglasow,**
Sekundärarzt am Mjassnitzki-Spital zu Moskau.

(Hiezu Taf. VIII.)

---

Obgleich schon eine ganze Reihe von Mycosis fungoides-Fällen von deutschen, französischen und englischen Forschern beschrieben worden ist und obgleich diese Krankheit in Prof. Wolters[1]) eine so gut wie erschöpfende Bearbeitung gefunden hat, dürften weitere kasuistische Mitteilungen insofern noch angezeigt sein, als die Krankheit selten vorkommt. Insbesondere in Rußland sind bisher nur sehr wenige derartige Fälle beschrieben worden (Stukowenkow, Trapesnikow und Abramitschew). Aus diesem Grunde erlaube ich mir einen derartigen Fall zu veröffentlichen, den ich im Verlauf von $3^1/_2$ Jahren während aller seiner Entwicklungsstadien, d. h. im ekzematösen, lichenoiden und myco-fungoiden Stadium in Moskau zu beobachten Gelegenheit hatte.

Die Anamnese lautet folgendermaßen: Der 78jährige Patient G. P., welcher 34 Jahre Bedienter war, ist Witwer und besitzt zwei erwachsene und gesunde Kinder, nämlich einen Sohn und eine Tochter. Patient behauptet, abgesehen von einer, wie er sagt, skrofulösen Krankheit der Kopf- und Gesichtshaut, anscheinend Ekzem, stets gesund gewesen zu sein. Vor $8^1/_2$ Jahren, d. h. im Jahre 1901, erkrankte er an Ekzem der Hände und Finger (Ekzema papulatum et vesiculosum), welches mit Unterbrechungen $1^1/_2$ Jahre dauerte. Zu Ende des Jahres 1901 entwickelte sich auf der Stirn, über dem Nasenansatz, eine Geschwulst von der Breite zweier Finger und eine ebensolche nur kleinere, auf dem linken Nasenflügel. Nach Angabe des Kranken vereiterten und vergrößerten sich beide Geschwülste sehr bald. Zu Anfang des Jahres 1902 traten auf der Haut des Rumpfes, der oberen und unteren Extremitäten Borken auf. Mit diesen Erscheinungen trat Patient im September 1902 in das Mjaßnitzkihospital ein.

Status praesens. Bei der Betrachtung des Kranken fällt vor allem ein großes Geschwür auf, welches die ganze rechte Stirnhälfte einnimmt und teilweise noch auf die linke Hälfte der Stirn übergreift.

---

[1]) Bibliotheca Medica. Abteilung D II. Dermatologie und Syphilis. Stuttgart.

Das Geschwür hat derbe, gezackte Ränder, die wallartig über den Geschwürsboden hinüberragen, der zu einem großen Teil mit gangränösen Massen bedeckt ist und ein spärliches, seröses Sekret absondert. In der Mitte des Ulcus stößt die Sonde auf entblößten, glatten Knochen. Das Geschwür ist bei Berührung sehr empfindlich. Das zweite Geschwür von der Größe eines Dreikopekenstückes und demselben Charakter sitzt in der linken Nasolabialfalte. Mit dem einen Rand berührt es den linken Nasenflügel, mit dem andern geht es auf die linke Wange über. Die Geschwürsränder sind mit dunkelbraunen Borken belegt, der Geschwürsboden greift bis tief in das Unterhautfettgewebe hinüber. Auf der rechten Seite der Unterlippe, wie auf der rechten Wange, finden sich noch zwei Geschwürchen von je Zweikopekenstückgröße. Letztere sind stellenweise nur mit Blutkrusten, sonst aber auf der ganzen Oberfläche mit fungösen Massen bedeckt. Hinter beiden Ohrmuscheln sieht man ebensolche fungöse Geschwüre, die von unregelmäßiger Form und mit Borken belegt sind. Außer diesen Geschwüren bemerkt man noch ein solches auf dem Leib, rechts vom Nabel, von der Größe eines Fünfkopekenstückes, welches über die Umgebung deutlich hinüberragt, Ähnlichkeit mit einem Pilzkopf hat und ein spärliches flüssiges Sekret absondert. Von weiteren derartigen Geschwüren findet sich noch ein solches auf der Haut der Gegend der linken crista ilei und ein anderes, welches Nierenform zeigt, auf der inneren Vorderfläche des rechten Oberschenkels. Endlich sieht man noch auf der inneren Fläche des rechten Oberarmes ein Geschwür von länglicher Form, das mit einer schmutzig graufarbenen Borke bedeckt ist.

Auf dem Rumpf, wie auf den oberen und unteren Extremitäten, sowohl auf der Streck- wie Beugeseite, bemerkt man Borkenbildungen von verschiedener Form und Größe. Die meisten Borken sind von mattweißer, einige, infolge Beimischung von Blutpigment, von schwarzbrauner Farbe. Von letzteren ähneln einige der Rupia syphilitica. Nach dem Abfall der Borken, oder wenn dieselben mechanisch entfernt worden sind, bleiben hyperämische Flecke nach, die in Bezug auf Größe und Form genau den abgefallenen Borken entsprechen. Die Haut ist im allgemeinen sehr trocken und mit Gruppen lichenoider Eruptionen bedeckt. Periostitis ist nirgends nachweisbar. Kopfschmerzen wie Knochenschmerzen fehlen.

Seitens der inneren Organe sind, abgesehen von Verdauungsstörungen, keine Veränderungen zu konstatieren. Im Urin läßt sich weder Eiweiß noch Zucker nachweisen.

Die im bakteriologisch-chemischen Institut von Dr. Blumenthal vorgenommene Blutuntersuchung ergab folgendes:

Die Erythrocyten zeigen hinsichtlich der Färbung einen mäßigen Grad von Oligochromämie, hinsichtlich der Form und Größe aber keine Abweichungen von der Norm. Ihre Anzahl beträgt 4,120.000. Die weißen Blutkörperchen weisen quantitativ einen starken Grad von Leukocytose auf (neutrophile); qualitativ sind sie normal. Ihre Anzahl ist 11.500. Der Hämoglobingehalt entspricht 60% der Norm.

Patient ist sehr schwach und verfallen, hustet etwas. Vor allem belästigt ihn das Geschwür auf der Stirn, welches außerordentlich schmerzhaft ist. Ex juvantibus bekam Patient eine Zeitlang Jodkalium, aber ohne jeden Erfolg. Ebenso wirkungslos erwiesen sich Injektionen einer 1% Lösung von Natrium arsenicosum. Die Erscheinungen nahmen rapid zu und der Kräfteverfall steigerte sich. Es handelte sich jetzt darum, die Frage zu entscheiden, mit welcher Hauterkrankung wir es zu tun haben. Vor allem muß an ein ulzerös-serpiginöses und zugleich vegetatives Syphilid gedacht werden, aber weder die Anamnese, noch das allgemeine Krankheitsbild, noch die begleitenden Umstände sprachen

dafür. Vielmehr sprachen dagegen: die zur Probe versuchte Jodkalibehandlung, welche gar kein Resultat gab, das äußere Ansehen der Geschwüre, das Fehlen der Heilung und der Verlauf, welcher vielmehr zur Annahme drängt, daß es sich um einen Fall von universeller Hautsarkomatosis handeln dürfte. Und in der Tat findet sich in dem Atlas von Kaposi ein, dem unserigen sehr ähnlicher Fall dieser Art abgebildet. Wenn man aber andererseits den ganzen Verlauf nimmt, so erkennt man leicht drei deutlich ausgesprochene Perioden oder Stadien, nämlich: 1. das erythematöse und ekzematöse Stadium, welches $3^1/_2$ Jahre sich hinzog; 2. das lichenoide Stadium, welches durch Entwicklung flacher Infiltrate (Köbner) oder Infiltrate in Knotenform, von Gerstenkorn- bis Bohnengröße, die durch Resorption schwinden, ausgezeichnet ist und 3. das mycofungoide Stadium. Letzteres wird durch Bildung mehr oder weniger großer Geschwülste, die an Paradiesäpfel erinnern, gekennzeichnet, die Neigung zu schnell eintretender Vereiterung mit Zerfall, aber auch zur Entwicklung von papillären oder fungösen Wucherungen auf solchen ulzerierten Knoten zeigen. Dieser Befund gibt mir Veranlassung, diesen Fall als Mycosis fungoides Alibert oder Granuloma fungoides nach Auspitz zu deuten.

Was nun das Ergebnis der bioskopischen Untersuchung bei meinem Kranken anbetrifft, so bietet dasselbe, wie mir scheint, ein doppeltes Interesse. Einerseits nämlich bestätigt es die klinische Diagnose der schwer zu diagnostizierenden Krankheit und andererseits hellt es ein wenig das Wesen dieser in hohem Grade rätselhaften Hautkrankheit auf. Bisher ist sowohl die Ätiologie der Mycosis fungoides, wie auch ihr Wesen oder richtiger gesagt, die pathologische Anatomie dieser Krankheit uns unbekannt. Daher existieren bis jetzt vier verschiedene Ansichten über das Wesen und die Natur der Mycosis fungoides. Die einen (Kaposi, Dühring, Heitzmann u. a.) zählen sie zur Gruppe der Sarkome, die anderen, hauptsächlich französische Autoren (Landouzy, Debove, Demange), welche sich auf die histologischen Untersuchungen von Ranvier stützen, rechnen sie zur Lymphadenitis cutis (Lymphadènie cutanée), die gekennzeichnet wird durch eine reiche Entwicklung des adenoiden Gewebes, vorwiegend in der Haut. Eine dritte Gruppe (Virchow, Köbner, Geber) hält die Mycosis fungoides für eine Granulationsgeschwulst und endlich eine Reihe von Autoren (Doutrelepont, Neisser u. a.) spricht der Mycosis fungoides den Charakter einer chr. Hautentzündung zu, die durch irgend einen infektiösen Krankheitserreger hervorgerufen wird. Die Unsicherheit über das Wesen dieser Krankheit, sogar seitens der Autoritäten der Dermatologie, spricht sich auch in dem Umstande aus, daß außer der im Jahre 1835 von Alibert gegebenen, klassischen Benennung noch 10 andere existieren, welche alle mehr oder weniger, nach Angabe der Autoren, das Wesen der Krankheit widerspiegeln sollen.

Die Untersuchung des von mir an der inneren Seite des rechten Oberarmes exstirpierten Hautstückchens wurde vom

Kollegen Herrn Dr. Kedrowskie, Institut des Herrn Prof. Nikiforow vorgenommen und ergab folgendes: Das Stratum papillare ist in bedeutendem Grade gewuchert. Das Gewebe zeigt hier einen retikularen Charakter, denn es besteht aus feinen Bindegewebsfasern und ist reich an Blutgefäßen, deren Endothel aufgelockert ist, und an Zellen. Letztere sind bald rund, mit einem kompakten, stark gefärbten Kern, der von einer spärlichen Protoplasmaschicht umgeben ist, bald oval, sternartig oder ein wenig spindelförmig, jedoch ausgezogen und ausgestattet mit einer großen Menge Protoplasma und einem bläschenförmigen Kern. In den Zellen finden sich viele karyokinetische Figuren. Stellenweise dringt die rundzellige Infiltration, in Gestalt kleiner Ausläufer, auch in die Cutis propria, hauptsächlich längs den Gefäßen ein.

Es handelt sich demnach bei meinem Fall um Veränderungen, die den entzündlich granulierenden Prozessen überhaupt eigen sind. Analoge Veränderungen wurden bei der Mykosis fungoides von der Mehrzahl der übrigen Autoren gefunden, welche auf Grund ihrer Beobachtungen die gegebene Erkrankung als entzündliche Granulationsgeschwulst ansehen. Färbungen nach Ziehl-, Gramm- und mit Löfflers Methylenblau ergaben kein Vorhandensein irgendwelcher Bakterien.

Was die Literatur anbetrifft, so verzichte ich darauf sie zu bringen, da sie vom Jahre 1832, d. h. von Alibert an bis zum Jahre 1898 genau angegeben ist in der großen und vortrefflichen Monographie von Prof. Wolters.[1]) Von russischen Autoren sind in dieser Arbeit genannt Trapesnikow (1892) und Abramitschew (1895), aber nicht angeführt ist der Fall von Stukowenkow (1883). Die ganze weitere Literatur findet sich verzeichnet bei Vollmer.[2]) Endlich hat noch Scholtz in der Breslauer dermatologischen Vereinigung einen Fall von Mykosis fungoides, kompliziert durch Vitiligoflecke, demonsriert. Eine Abbildung dieses Falles findet sich in dem stereoskopischen Atlas von Prof. Neisser.[3])

Auf dem VII. Kongreß der deutschen dermatologischen Gesellschaft in Breslau hat dann noch Schäffer[4]) eine Kranke mit Mykosis fungoides demonstriert, bei welcher die Krankheitserscheinungen auf der Haut an Lichen ruber planus erinnerten und erst nach ½ Jahr traten oberflächlich ulzerierte Tumoren auf.

**Die Erklärung der Abbildung auf Taf. VIII ist dem Texte zu entnehmen.**

[1]) l. c.

[2]) E. Vollmer: Über Mykosis fungoides Alibert. Arch. f. Dermatol. u. Syphilis 1901. Bd. LVIII.

[3]) Ref. Arch. f. Dermatol. u. Syphilis 1900. Bd. LIII. pag. 394.

[4]) Verhandl. der deutschen dermatol. Gesellsch. VII. Kongreß 1901.

**Krasnoglasow:** Ein Beitr. z. Kasuistik d. Mykosis fung. Alibert.

A. HAASE, PRAG.

Aus der Kgl. Universitäts-Poliklinik für Haut- und Geschlechtskrankheiten in Berlin. (Direktor: Prof. E. Lesser.)

# Über eine eigenartige Form rezidivierender, wandernder Phlebitis an den unteren Extremitäten.

## Nachtrag.[1]

Von

Privatdozent Dr. **A. Buschke,**

bisher I. Assistent der Poliklinik, jetzt dirigierender Arzt der städtischen Abteilung für Geschlechtskrankheiten am Urban in Berlin.

Als meine im vorigen Heft dieses Archivs abgedruckte Mitteilung bereits im Druck war, erfuhr ich, daß der Patient in der chirurgischen Abteilung des Krankenhauses Bethanien von Herrn Privatdozenten Dr. Martens, dirigierendem Arzt, dem ich für die Überlassung seiner Notizen bestens danke, wegen einer trombophlebitischen Gangrän amputiert wurde. Ich lasse das Wichtigste aus der Krankengeschichte folgen:

In der ven. saphen. des linken Oberschenkels ungefähr in der Mitte desselben eine 10 *cm* lange, feste, bleistiftdicke Thrombose, ebenfalls in einer Vene an der Innenseite des linken Unterschenkels von 4 *cm* Länge und an der Innenseite des rechten Knies von 5 *cm* Länge.

Die distalen $^2/_3$ des rechten Fußes stark geschwollen, gerötet, die Zehen ganz cyanotisch blauweiß. Tib. post. und ant. am Fuß nicht zu fühlen.

(Eisblasen gegen ärztlichen Rat, aber zeitweise auf dring. Wunsch des Pat., der nur so es auszuhalten vorgab.)

14./IX. 03. Die Venenthrombosen sind verschwunden. Der rechte Fuß aber unverändert. Bei Druck oder bei Fortlassen der Eisblase starke Schmerzen.

17./IX. 1903. Spitze der großen Zehe schwarz, trocken, gefühllos.

19./IX. 1903. Fortschreiten der Gangrän auf das ganze 2. Glied der großen Zehe, beginnende Gangrän an der 4. Zehe.

24./IX. 1903. Die 2. Glieder der linken 4 Zehen völlig gangränös. In Narkose Amputation. Pirogoff. Gefäße sind sehr klein, kaum sichtbar. Nach Lösung des Schlauches tritt gar keine kapilläre Blutung auf.

[1] S. Bd. LXXII. H. 1. pag. 39.

In dem amputierten Fuß findet sich auf der Rückseite direkt unter der Haut ein kleiner Abszeß. Sämtliche Gefäße sehr klein, teilweise ohne Lumen. Die Venen größtenteils thrombosiert.

28./IX. 1903. Verbandwechsel. Wunde sieht reizlos aus.

3./X. 1903. Verbandwechsel. Eine talergroße Hautstelle an dem Fuß blaurot, gangränös.

8./X. 1903. Die Stelle ist jetzt 5 Markstückgroß und schwarz, trocken. Entfernung der Nähte.

30./X. 1903. Die reichlich 5 Markstückgroße gangränöse Partie beginnt jetzt sich abzustoßen. Entfernung des Drains.

10./XI. 1903. Die scharf umgrenzte, nicht mehr größer gewordene gangränöse Partie, die sich teilweise schon gelöst hat, wird teils stumpf, teils scharf völlig abgetrennt.

18./XI. 1903. Entfernung des Nagels.

28./I. 1904. Wunde hat sich verkleinert. In der Mitte derselben liegt Knochen frei.

24./II. 1904. Wunde fest verheilt. Auf Wunsch entlassen.

Es geht also hieraus hervor, daß doch schließlich dauernde Thrombosen mit Gangrän sich entwickelt haben. Aufgeklärt ist hierdurch allerdings das Leiden auch nicht.

# Bericht über die Leistungen

auf dem

## Gebiete der Dermatologie und Syphilis.

# Bericht

## über die Verhandlungen des VIII. Kongresses der Deutschen dermatologischen Gesellschaft in Sarajevo

vom 21.—23. September 1903.

---

(Fortsetzung.)

9. **Nobl** (Wien): Über ein bisher unbeachtetes pathognostisches Syphilisresiduum. Unter der Bezeichnung der „circinären Skrotalatrophie" bespricht Nobl ein von ihm eruiertes postsyphilitisches Merkzeichen, das in klinischer Hinsicht durch das Auftreten kreis- und bogenförmig angeordneter, seidenähnlich glänzender Facettenschliffe des Skrotalintegumente charakterisiert erscheint und an der vorderen sowie seitlichen Scrotalfläche seinen Standort hat. Die in serpiginösen Leisten angeordneten Zeichnungen gehen aus der Aneinanderreihung polygonal begrenzter, abgeschliffener, unter das Niveau der Umgebung eingesunkener Facetten hervor, an deren Kanten die normale Oberhautfelderung unterbrochen erscheint. Beim Entfalten der Skrotalhaut verschwinden die bläulichweißen Figuren, ohne dem Auge nachweisliche Spuren zu hinterlassen.

Als anatomisches Substrat dieser stets typisch entwickelten Erscheinung vermochte Nobl in 9 auch histologisch explorierten Fällen einen atrophischen Zustand des geschrumpften, rarefizierten, von spezifischen Infiltratresten durchsetzten Papillarkörpers, sowie eine Verschmächtigung der in gestreckter Flucht über die verödeten Papillen hinziehenden pigmentarmen Oberhaut feststellen.

Von 150 früher syphilitisch gewesenen Kranken, die zur Zeit der Exploration keinerlei manifeste Luessymptome aufzuweisen hatten, waren 27, d. h. 18% mit dem Skrotalphänomen behaftet. Die Infektion datierte

bei diesen auf 2—20 Jahre zurück und war bei mehr als der Hälfte aller Kranken seit dem Auftreten der ersten Allgemeinsymptome mindestens ein Zeitraum von 3 Jahren verstrichen.

In den 27 Fällen der Scrotalveränderung belief sich die vorangegangene Krankheitsdauer auf 2—5 J. 18mal, während in 8 Fällen 5 bis 11 und in einem Falle sogar 20 J. seit der Durchseuchung verflossen waren. Die geweblich untersuchten Fälle betrafen Kranke, bei welchen sich der seit der Infektion verstrichene Intervall auf 5, 8 und 10 Jahre, resp. 11 und 20 Jahre belief.

Pathogenetisch möchte N. für die Erscheinung in der irritativen Phase entwickelte, bei ihrer Involution mit Atrophie einhergehende gruppierte Infiltrate verantwortlich machen.

10. **Havas** (Budapest): Enteritis syphilitica. Wie bekannt, gehört die Darmsyphilis zu den seltenen Vorkommnissen, sie würde häufiger beobachtet werden, wenn eifriger nach ihr geforscht würde.

Man unterscheidet zwei Formen der Darmsyphilis: die kongenitale und die erworbene. Die kongenitale sieht man verhältnismäßig häufiger, die erworbene sehr selten.

Die klinischen Symptome, mit der die Krankheit einhergeht, bildet eine Diarrhoe mit starken, heftigen Koliken, welche der üblichen Behandlung nicht weicht, sondern erst nach Darreichung antiluetischer Mittel, und auch dann stets sehr hartnäckig bleibt. Dieser Zustand kann gleich im Frühstadium der Syphilis mit anderen luetischen Symptomen zugleich auftreten, besonders bei schwächlichen, katarrhalisch veranlagten Individuen (katarrhalische Form), oder erst später als geschwürige Form kombiniert mit geschwürigen Prozessen anderer Organe (Haut, Knochen etc.) oder ohne dieselben.

Die anatomischen Veränderungen der Darmschleimhaut sind nach dem Grade der Erkrankung verschieden. Diffuse Rötung mit oder ohne entzündliche Infiltration, circumscripte, verschieden große, rigide, gelblich gefärbte Flächen. Bei kongenitaler Syphilis einzeln stehende oder gruppierte, kleinere oder größere, in der Submucosa gelegene Gummata in den oberen und unteren Teilen des Jejunum, welche alle geschwürig zerfallen können. Bei akquirierter Syphilis derb infiltrierte Ulzerationen mit weißlichen erhabenen Rändern und speckigem Belage des Geschwürsgrundes. Die Substanzverluste reichen bis in die Submucosa, seltener bis auf die Muscularis herab, sind meistens quergestellt oder auch ringförmig, können in sehr seltenen Fällen zur Perforation des Darmes führen, in anderen Fällen bloß eine Trübung und Verdickung des entsprechenden Peritonealteiles verursachen. Bei Sistierung des Zerfalls kommt es zur Narbenbildung, welche zur Stenosierung des Darmteiles führen kann. Die Lymphfollikeln oder Payerschen Plaques können ergriffen sein oder nicht. In beiden Fällen ist der Sitz des Prozesses den Lymphfollikeln und Payerschen Plaques entsprechend.

In dem einen hier demonstrierten Falle handelt es sich um eine 25 Jahre alte Publica, die im Jahre 1898 das erstemal auf meine Abtei-

lung aufgenommen wurde und bis zu ihrem im Dezember 1900 erfolgten Tode neunmal die Abteilung aufsuchte, verbrachte insgesamt 307 Tage im Spitale, verbrauchte während dieser Zeit 191 Einreibungen, größere Mengen von Merkuriol, Jodkali etc. Bei ihrer letzten Aufnahme wurde ein geschwürig zerfallendes Syphilid der Genitalien gefunden. Schon am dritten Tage nach ihrem Eintritte klagte sie über nicht lokalisierbare Abdominalschmerzen. Nach zwei Wochen traten mit gesteigerten Leibschmerzen Meteorismus und Diarrhoen auf, bald gesellte sich Appetitlosigkeit dazu, der Magen vertrug absolut nichts. Im weiteren Verlaufe verschlimmerte sich fortschreitend der Zustand der Patientin. Die energisch angewandten antiluetischen Mittel, ebenso wie Opium, Morphium Salep, Tannalbin etc. blieben erfolglos, es trat der Exitus lethalis ein. Während der ganzen Erkrankung war Patientin beinahe fieberlos. Die Diagnose Enteritis syphilitica wurde in vivo per exclusionem und ex adjuvantibus und concomittantibus gestellt.

Der Sektionsbefund ergab in unterem, zirka 3 Meter langem Teile des Dünndarmes folgende Veränderungen: Engere, derber anzufühlende, mit verdickter Serosa versehene Teile abwechselnd mit weiteren, weichen, transparenten Partien. Im aufgeschnittenen Darme sind entsprechend den engeren Teilen scharf umschriebene, kreisrunde Substanzverluste, welche im allgemeinen einen 6—8 Zentimeter breiten Durchmesser haben und einen aufgeworfenen höckerigen Rand besitzen. Die Basis der Substanzverluste ist glatt, blaß, nicht käsig, nicht speckig, aber wie aufgelockertes Bindegewebe. Im Geschwürsgebiete ist die Submucosa, Muscularis und Subserosa verschwommen, transparent. Die Geschwüre den Payerschen Plaques entsprechend lokalisiert. In den Mesenterialdrüsen nirgends Vergrößerung, Verkäsung oder Knötchenbildung. Die übrigen Organe vollkommen normal.

Der histologische Befund zeigt zwei charakteristische Veränderungen: 1. Eine mächtige, alle Schichten des Darmes okkupierende rundzellige Infiltration. 2. Eine auffallende Veränderung der Blutgefäße. Venen und Arterien der Submucosa und auch an vielen Stellen der Subserosa sind Sitz einer starken Produktion, eine Endophlebitis und Endoarteriitis, einerseits und Periphlebitis und Periarteriitis andererseits.

Bei dem anderen Falle, wo die Diagnose post mortem gemacht wurde, sind die anatomischen und histologischen Befunde genau dieselben.

**Diskussion:** Herr Mraček (Wien): Diesen Prozeß findet man häufiger bei hereditärer Lues als bei der akquirierten. Da diese von den Follikeln und den Payerschen Plaques ausgeht, so ist er hauptsächlich auf den Dünndarm, namentlich das Ileum beschränkt. Die Form der Geschwüre ist eine zirkuläre. Der Zerfall ist stärker in der Mitte und Mraček erinnert an einen seiner Fälle, wo es zur Perforationsperitonitis gekommen ist. Die klinischen Erscheinungen der Enteritis luetica sind nicht genug charakteristisch, um eine Diagnose leicht stellen zu können. Koliken, Meteorismus, Obstruction und Diarrhoen wechseln so wie bei anderen Darmaffektionen ab. Eine Erleichterung bilden die Anamnese und etwaige andere Syphiliserscheinungen. Sind diese vorhanden, so ist stets ein therapeutischer Versuch angezeigt.

11. **Waelsch** (Prag) berichtet über Bazillenbefunde bei Syphilis. W. untersuchte an der Klinik Picks in Prag das Blut von 35 sekundär Luetischen in der I. Eruptionsperiode und von 5 tertiär Syphilitischen. Außerdem wurden bakteriologisch untersucht 2 excidierte Sklerosen, 2 Drüsen, welche Florid-Luetischen exstirpiert wurden, das Sekret reiner Sklerosen, Lumbalpunktionsflüssigkeit Syphilitischer und Gesunder. Zur Kontrolle kam auch das Blut nicht Syphilitischer in 27 Fällen zur Untersuchung. W. konnte nun aus dem Blute sekundär Syphilitischer unter 35 Fällen 16 Mal = 45·7% einen Pseudodiphtheriebazillus züchten, den er mit dem v. Niessen identifiziert und der auch wahrscheinlich übereinstimmt mit dem Josephs und Piorkowskys und Paulsens; in 2 Fällen erhielt er einen schwachwüchsigen Pseudodiphtheriebazillus, der auch bei der Blutuntersuchung der nicht Syphilitischen in 2 Fällen aufging; 4 Mal fanden sich diese beiden Bazillen nebeneinander. Der Bazillus v. Niessen konnte aus dem Blute Gesunder nicht gezüchtet werden, ebensowenig aus dem Blute Tertiärer oder der Lumbalpunktionsflüssigkeit Luetischer. Sklerosensekret ließ unter 3 Fällen 2 Mal den Bazillus v. Niessen rein darstellen. Die excidierten Sklerosen ergaben in beiden Fällen ein bezüglich dieses Bazillus negatives Resultat, dagegen ließen die Drüsen denselben in Reinkultur in beiden Fällen aufgehen.

Nach der Injektion von Reinkulturen dieses Bazillus traten bei 3 Schweinen in mehrfachen Schüben Exantheme auf, die als Urticaria von einem Tierarzt gedeutet wurden. Bei einem Affen entwickelten sich erythematöse Effloreszenzen. Die Sektion der geimpften Tiere, sowie die histologische Untersuchung ihrer Hauteffloreszenzen, weiters die der Nachkommenschaft der Schweine ergab nichts, was sich hätte im Sinne einer der Lues des Menschen analogen Krankheit deuten lassen. W. hält diese Exantheme der Schweine, welche analog sind den bisher beschriebenen, die nach Injektion von Blut Syphilitischer oder Einnähung von Sklerosen unter die Schweinehaut u. s. w. auftraten, für toxische Erytheme, die mit einer Syphilis dieser Tiere nichts zu tun haben, zumal noch nie der Beweis erbracht wurde, daß Syphilis auf Schweine überhaupt übertragbar sei.

Auch der aus dem Blute gezüchtete v. Niessensche Bazillus hat ätiologisch mit der Syphilis nichts zu tun; er ist ein harmloser, diese Erkrankung manchmal begleitender Nozoparasit. Er stammt von der Haut und wird aus dem Geschwüre, auf dessen Oberfläche er sich rasch vermehrt, von den Lymphbahnen aufgenommen und in die Drüsen, dann in das Blut transportiert.

**Diskussion:** Herr Mraček: Im Sinne der Ausführungen Josephs, Piorkowskys und Waelschs über dieses Thema am vorjährigen Kongresse deutscher Naturforscher und Ärzte in Karlsbad hat sich dessen Assistent Dr. v. Buchta mit Blutuntersuchungen bei Syphilis beschäftigt.

Dr. v. Buchta hat bei 68 Luetikern im floriden Stadium, welche fast durchwegs bisher unbehandelt waren, im Institute des Herrn Professor Paltauf Züchtungsversuche aus dem Blute gemacht. Primär,

d. h. auf den zuerst beschickten Nährboden (verflüssigte Gelatine, Bouillon, Agar) konnte er die von Waelsch beschriebenen Bazillen in keinem Falle nachweisen. Wurde dagegen Serum aus Röhrchen, die einige Tage im Thermostatum gestanden waren, in Bouillon oder Gelatine-Kölbchen überimpft, so ließen sich darin in 3 Fällen Stäbchen, in anderen verschiedene Kokken und Sarcinen nachweisen. Diese Stäbchen können nach den Untersuchungen gleichfalls in die Gruppe der Pseudo-Diphtherie-Bazillen eingestellt werden.

Herr Winternitz (Prag) berichtet über die Forschung der Versuche, die er im Vereine mit Král über denselben Gegenstand angestellt hat. Er gedenkt dankend der Freundlichkeit Niessens, von welchem auf Verlangen Kulturen zugesendet wurden. Die übersendeten Kulturen sind wohl Reinkulturen, jedoch recht verschiedener Mikroorganismen, so daß sie eine Grundlage für weitere Untersuchungen nicht bilden konnten.

Mehrere von Kral und Waelsch schon früher gewonnene Stämme stimmten mit jenen von Joseph und Piorkowsky überein und es wurde bei den Untersuchungen daher beonders auf diese Bazillens geachtet.

Untersucht wurde 15 Mal das Blut, 6 Mal Sklerosensekret, 4 Mal Papelsaft, gezüchtet wurde in Gelatine, Glyzerinbouillon, Serumagar, Agar mit Menschenblutserum gemischt oder überstrichen, und auf menschlicher Placenta. Letzteres mußte bald aufgegeben werden.

Bei den 15 Blutuntersuchungen war das Resultat negativ in 10 Fällen, zweimal Joseph und Piorkowsky, zweimal Bazillen, die weder bestimmt noch gezüchtet werden konnten, einmal auf Placenta ein dem Joseph und Piorkowskyschen ähnlicher.

Bei der Züchtung von 6 Sklerosensekreten wurde fünfmal ein dem Joseph und Piorkowsky ähnliches, und bei der Züchtung von 4 Papelsäften zweimal dasselbe Resultat (schwachzüchtiger Diphtheriebazillus) gefunden.

W. bespricht kurz die kulturellen und mikroskopischen Eigenschaften der gefundenen Bazillen. Die Beurteilung derselben wurde in ein anderes Licht gerückt, als nach Králs Vorschlag bakteriologische Untersuchungen des normalen Präputialsegmas und verschiedener Stellen der Hautoberfläche angestellt wurden, wobei der betreffende Bazillus teils in Reinkultur, teils in Gemeinschaft mit anderen Mikroorganismen gefunden wurde.

Impfungen auf Schweine mit Reinkulturen dieser Smegmabazillen und der aus Bazillensaft gezüchteten sind bisher resultatlos verlaufen. W. kommt zu dem Resumé, daß die Züchtungen aus dem Blute als negativ bezeichnet werden müssen, die Bazillen von Joseph und Piorkowsky und die von Král und von ihm gefundenen können nicht genügend differenziert werden von den im Smegma und den an der Hautoberfläche vorkommenden, oder wurden bisher nicht differenziert.

Die positiven Resultate einzelner Autoren bei Züchtungen aus Sperma und Blut Luetischer lassen sich aus dem sehr häufigen Vorhandensein der betreffenden für Lues nicht verantwortlichen Bazillen — Harnröhre Pfeiffer bei Mraček — oder an der Hautoberfläche — Cedernkreuz, Král, Winternitz — sowie durch unzweckmäßige Nährböden und ein unzweckmäßiges Züchtungsverfahren, welches die nicht separierten Keime zu Massenreinkulturen anreichern läßt, ungezwungen erklären.

Herr Nagelschmidt (Breslau) berichtet in Kürze im Anschlusse an die negativen Infektionsversuche von Waelsch über Infektionsversuche mit Lues-Material an verschiedenen Tieren. N. hat in einer Reihe von Versuchen Tiere (Kaninchen, 1 Ziege) humanisiert, d. h. längere Zeit mit Injektionen von menschlichem Serum vorbehandelt. Die Infektion gelang

nicht. In einer anderen Reihe von Fällen hat N. versucht, menschliche Haut auf Tiere zu transplantieren, um dieselbe auf diese Weise überlebend zu erhalten. Leider gelang die Transplantation kein einziges Mal. In einer weiteren Reihe von Versuchen bediente sich N. der von Wassermann inaugurierten Entkomplementierungsmethode. Die gleichzeitige Einspritzung von Antikomplementserum führte weder bei Kaninchen, noch Hunden, noch Ziege zur Infektion. Zur Zeit werden von Veiel und Liebert an der Breslauer Klinik Antikomplementversuche am Schwein gemacht. Das Antikomplementserum stammt vom Hammel. Die Infektion liegt etwa 3 Monate zurück; einstweilen scheinen die Tiere vollkommen gesund.

Endlich hat N. 5 nichtanthropoide, kleine Affen ohne weitere Vorbehandlung nicht zu infizieren vermocht.

Nagelschmidt ist durch den negativen Ausfall all dieser Versuche zu der Ansicht gekommen, daß Tierkörper und Lueserreger zwei Materialien darstellen, die in Wechselwirkung mit einander zu treten nicht vermögen oder mit Ehrlich scher Terminologie ausgedrückt, daß die Eiweißmoleküle der meisten Tiere keine Rezeptorien besitzen, die die haptophoren Gruppen der Luesmoleküle zu verankern vermögen. Die Immunität der Tiere gegen Lues wird erst dann überwunden werden, wenn es gelingt eine Methode zu finden, geeignete, den menschlichen entsprechende Rezeptoren dauernd in den Tierkörper hineinzutragen oder in ihm zur Bildung zu bringen.

Herr Mraček (Wien) stimmt mit den Angaben von Waelsch und Wintern itz überein.

12. v. **Marschalkó** (Klausenburg.) Über Rhinosklerom (mit Demonstration dreier Fälle).

Der Vortragende hat während seiner sechsjährigen Tätigkeit an der Klausenburger Klinik vier Fälle von Rhinosklerom beobachtet, ein Beweis dafür, daß diese Erkrankung in Siebenbürgen ganz vereinzelt vorkommt.

Der 1. Fall betrifft eine 38jährige Bäuerin; Beginn des Prozesses vor 18 Jahren mit einem Knoten an der linken Nasenseite. Dieser Knoten bewirkte vor 10 Jahren eine Obturation der linken Nasenhälfte, welcher Prozeß allmählich auch auf die rechte Nase übergriff. Vor 4 Jahren ausgiebige Excision der Geschwulstmassen mit nachfolgender Verschorfung mittels Pacquelin und Entfernung der regionären Drüsen. Bazillen wurden nicht gefunden. Der Prozeß ist seit der Operation stationär.

Beim 2. Fall einer 32jährigen Bäuerin, handelt es sich um ein ausgedehntes Rhinolaryngosklerom. Krankheitsdauer seit zweieinhalb Jahren, Beginn der Erkrankung mit Heiserkeit, seit 2 Jahren Stimme vollkommen aphonisch. Die linke Nase ist vollständig verstopft. Wegen eines Erstickungsanfalles mußte vor einiger Zeit die Tracheotomie ausgeführt werden. Bazillenbefund positiv.

3. Fall. 40jähriger Bauer, leidet seit 5 Jahren an Nasenbluten, wurde mehreremale erfolglos antiluetisch behandelt. Vor 1 Jahre Auftreten eines kleinen Geschwüres in der Nase. Der Prozeß schreitet langsam vor. Im Nasenschleim Bazillen vorhanden.

13. v. **Marschalkó** (Klausenburg). Demonstration eines Falles von multiplen Dermatomyomen.

An Brust und Unterschenkeln eines 30jährigen Mannes finden sich Knoten, die sowohl spontan als bei leiser Berührung äußerst schmerzhaft sind.

M. fand bei der histologischen Untersuchung als Ausgangspunkt die Musculi arrectores pilorum.

**Diskussion**: Herr Neisser (Breslau) verweist auf die von ihm mitgeteilte Beobachtung, Rhinosklerom mit Röntgenstrahlen behandeln zu können.

Herr Basch (Budapest) erwähnt, daß er vor 2 Jahren in Budapest einen Fall vorgestellt habe, der dem Falle von multiplen Dermatomyomen ganz ähnlich war, jedoch eine größere Ausbreitung aufwies. Der Kranke, ein intelligenter Mensch, erwähnte, daß die Schmerzen in den Knoten und Knötchen sowohl bei Temperaturveränderungen als auch bei starken psychischen Alterationen eintreten; gleichzeitig werden die Knoten auch sehr hart. In Bezug auf die Ätiologie der Geschwulst konnte B. durch die histologische Untersuchung keinen direkten Zusammenhang mit den Mm. arrectores pilorum nachweisen. Die mm. arrectores waren viel stärker entwickelt, jedoch die Media der Blutgefäße zeigte sich aufs doppelte verdickt, so daß die Beteiligung der Blutgefäße an diesem Prozesse auch in das Gebiet der Möglichkeit gerückt erscheint.

Herr Glück (Sarajevo) konnte in seiner Tätigkeit in Bosnien (22 Jahre) keinen einzigen Fall von Rhinosklerom konstatieren.

Herr Petersen (Petersburg). In Rußland weisen die westlichen, an Galizien grenzenden Bezirke Rhinosklerom auf, in den anderen Provinzen wurde es nicht beobachtet. In St. Petersburg hat P. nur 2 Fälle, die aus Nordrußland stammten, gesehen; wie dieselben dahingekommen, blieb unerklärt. Der Verlauf der Erkrankung ist chronisch und günstig. Die Rasse spielt keine Rolle.

Herr Hödelmoser (Sarajevo). Nach seinen auf der Schrötterschen Klinik in Wien gemachten Erfahrungen weist neben Galizien auch Mähren zahlreiche Rhinoskleromfälle auf.

Herr Mraček (Wien) glaubt an die vornehmliche Prädisposition der slawischen Rasse für Rhinosklerom; diese Beobachtung konnte er gelegentlich einer kürzlich unternommenen Reise in Galizien machen, an einem Tage sah er 7 Fälle von Rhinosklerom.

Herr Löwenbach (Wien) erwähnt, daß nach den Erfahrungen, die an den Kliniken Neumann und Schrötter in Wien gesammelt wurden, die Patienten Deutsche, Slawen und Juden betreffen.

Herr Löwenheim (Liegnitz) macht auf eine Publikation aufmerksam, die von 4 Fällen von Rhinosklerom berichtet, die in einem Dorfe Nieder-Schlesiens beobachtet wurden. Möglicherweise konnte dieser Herd, der völlig isoliert ist, in Beziehung zur Schiffahrt auf der nahen Oder gebracht werden.

Herr Neisser (Breslau) weist auf die neuerdings in Ostpreußen gemachten Erfahrungen hin.

Herr Ehrmann (Wien) meint, daß in der Rhinoskleromfrage von einem reinen Rassenstandpunkte nicht die Rede sein könne. Die Bewohner der Länder, in denen diese Erkrankung hauptsächlich zu finden ist, sind nicht nach physisch-anthropologischen Merkmalen geschieden, sondern nur der Sprache nach. Die physische Beschaffenheit ist im Gegenteile die gleiche, das sprachliche Scheidungsmoment spielt speziell in Ost-Preußen und den Sudetenländern eine große Rolle.

Glück (Sarajevo) betont, daß in den europäischen Ländern im anthropologischen Sinne von reinen Rassen absolut keine Rede sein könne.

14. **Kraus** (Prag). Zur Frage der metastatischen Lymphdrüsenerkrankung beim Rhinosklerom. Im Anschlusse an seine früheren Untersuchungsergebnisse berichtet Kraus über einen zweiten Fall von Rhinosklerom, in dem es gelang, aus einer regionären Lymphdrüse Kapselbazillen zu isolieren. Die histologische Untersuchung der Drüse ergab in derselben keinerlei für Rhinosklerom charakteristische Veränderungen. In dem vor der histologischen Untersuchung nach dem Vorgange Hubers durch 24—48 Stunden „kultivierten" Drüsengewebe fanden sich Kapselbazillen. Da es indes bisher nicht gelungen ist, den Rhinosklerombazillus von anderen Kapselbazillen zu differenzieren, andererseits Mikroorganismen und speziell der Bazillus pneumoniae Friedländer zu wiederholtenmalen auch in normalen Lymphdrüsen nachgewiesen werden konnten, kann von einer metastatischen Lymphdrüsenerkrankung beim Rhinosklerom mit absoluter Gewißheit heute noch nicht gesprochen werden.

15. **Glück** (Sarajevo). Demonstration von Favuskranken. In der Einleitung zu seinen Vorführungen weist Glück auf die große Frequenz des Kopfgrindes besonders unter der islamitischen und spagniolischen Jugend Bosniens hin, bemerkt jedoch hiebei, daß auch der christliche Teil der Bevölkerung nicht vollkommen frei von Kopfgrind sei, ferner betont er, daß das Leiden viel häufiger bei männlichen Individuen als bei weiblichen anzutreffen sei. In vielen Fällen beschränkt sich der Favus nicht ausschließlich auf die Kopfhaut, sondern es werden auch nicht selten die Fingernägel affiziert gefunden. Fälle von Favus der nicht behaarten Haut finden sich verhältnismäßig selten, besonderes Interesse dürfte daher der Fall beanspruchen, den der Demonstrierende nun vorführt. Es handelt sich um einen 17jährigen Bauernburschen aus dem Bezirke Kladanj, der geistig wie körperlich stark zurückgeblieben ist. Die Haut des behaarten Kopfes, der Augenbrauengegend, der Wangen, eines großen Teiles des Rückens, der Glutäalgegenden, der Ober- und Unterschenkel sind mit mächtigen, 2—3 *cm* dicken, grau- und grünlichgelben Auflagerungen bedeckt, die an manchen Stellen einen zusammenhängenden Panzer bilden, stellenweise baumrindenartigen Charakter aufweisen. An mehreren Stellen sieht man in der Mitte bereits Umbildung zur Narbe. Die Schleimhäute sind frei.

Der 2. Fall betrifft einen 15jährigen Knaben, dessen ganze Kopfhaut sich mit einer dicken zusammenhängenden Lage graugelblicher und schwefelgelber Borken und Krusten bedeckt erweist, nach deren Entfernung die lebhaft gerötete, der Epidermisschichte beraubte, oder bereits narbig verbildete Haut zu Tage tritt. Haare sind nur am Vorderhaupte in einzelnen Büscheln noch vorhanden, ebenso am Hinterhaupte und an den seitlichen Partien. Die Haare sind matt wie bestaubt, leicht extrahierbar, die Wurzel von einer weißlichen Chitinschichte umgeben. Als Resultate

von geheiltem Favus werden weiters 2 Knaben im Alter von 5—7 Jahren vorgestellt. Die Behandlungsdauer währte 6—8 Wochen.

Die Behandlung des Favus, die seit mehreren Jahren an der dermatologischen Abteilung des bosn.-herz. Landesspitales geübt wird, besteht vor allem in der Entfernung der zuvor durch Karbolöl aufgeweichten Skutulamassen mittels Sapo kalin. und warmen Wassers. Hierauf werden alle krankhaft veränderten Haare epiliert. Die Epilation nimmt 3—4 Sitzungen in Anspruch, so daß die eigentliche Behandlung erst mehrere Tage nach der Spitalsaufnahme beginnen kann. Eine Kompresse, aus Verbandstoff hergestellt, wird in 0·5% Sublimatlösung getränkt, gut ausgewunden, so daß der Umschlag nur feucht ist. Die gesunden Partien werden mit einer indifferenten Salbe messerrückendick bestrichen, die Kompresse auf die Kopfhaut appliziert und darüber eine Kappe aus Billrotbatist gebunden. Der Verband bleibt 3—5 Stunden liegen. Nach Abnahme des Verbandes wird durch einige Tage der Kopf mit Umschlägen von essigsaurer Tonerde bedeckt, bis die akuten Entzündungserscheinungen geschwunden sind. Bis zum gänzlichen Schwunde der Entzündungserscheinungen werden indifferente Salben aufgetragen und der Kopf mit einer Billrotbatistkappe verbunden gehalten. Die nachsprießenden Haare werden, insofern sie leicht extrahierbar sind, weiterhin epiliert. Diese Behandlungsmethode hat eine größere Anzahl sehr guter Resultate ergeben und Gl. verfügt über eine Reihe von Patienten, die nach Jahren ohne Rezidive blieben und die einen ganz hübschen Haarwuchs zeigten.

In einer größeren Reihe von Fällen wurde von dem von Prof. v. Petersen angegebenen Mittel, der Jodtinktur, ausgiebiger Gebrauch gemacht, doch wird in keinem Falle von der gewissenhaftesten Epilation abgesehen. Die Röntgenbehandlung wurde bisher nicht in Anwendung gebracht, doch will Gl. nunmehr auch diese in geeigneten Fällen versuchen.

**Diskussion:** Herr Spiegler (Wien) hat von der Röntgenbehandlung des Favus in allen Fällen in kürzester Zeit absolute und dauernde Heilung — ohne Rezidive — beobachtet. Er empfiehlt dieses Verfahren als die beste Methode der Favusbehandlung und beschreibt ausführlich sein Verfahren bei der Favusbehandlung mit Röntgenstrahlen.

Herr Saalfeld (Berlin) weist auf die günstigen Erfolge der Kataphorese hin, die er mit dieser Methode bei Trichophytien erzielt und fragt an, ob Herr Glück dieses Verfahren bereits angewendet hat.

Herr Neisser (Breslau) hat mit der Röntgenbehandlung nicht die günstigen Erfolge aufzuweisen, wie Spiegler; er hat Rezidiven gesehen, die ihm durch das Zurückbleiben von Pilzresten erklärlich scheinen, da nur die Haarschäfte bei der Röntgenepilation entfernt werden. An seiner Klinik wird bisher wesentlich die Methode der Epilation geübt.

Herr Nobl (Wien) erinnert im Anschlusse an die von Herrn Glück demonstrierten 2 Fälle von ausgeheiltem Favus an die Demonstration eines favösen Knaben von der Abteilung des Prof. Lang anläßlich der Naturforscherversammlung im Jahre 1894 in Wien. Es handelte sich um einen 10jährigen Knaben aus Galizien, dessen ganze Körperoberfläche buchstäblich von gänseeigroßen und kindskopfgroßen Schollen übersäet war und die an vielen Stellen durch Usur zur Bloßlegung der Muskulatur

führten. In den Dejekten waren Mykelien nachweisbar und ließen sich auch kultivieren. Der Knabe wurde geheilt.

Herr von Petersen (Petersburg). Die Favustherapie ist in Rußland gegenwärtig sehr aktuell, seitdem der Favus nicht mehr vom Militärdienst befreit. Zur Rekrutierungszeit sind die Militärspitäler von Favuskranken überfüllt, die Kranken verweigern jedoch die Epilation. Mit der von ihm angegebenen Methode Karbolsäure-Vaselin (1%) und Jodtinkturpinselungen (zweimal wöchentlich) kommt er ganz gut aus. Es geht zwar langsam, doch sind auch ohne Epilation nach dieser Methode sichere Erfolge zu erzielen.

Herr Ehrmann (Wien) bemerkt, es sei natürlich, wie bei allen Methoden auch bei der Radiotherapie die Grenze der Behandlung nicht festzustellen, da man nie sicher ist, alle Pilzelemente abgetötet zu haben. Die Röntgenbehandlung muß ziemlich lange währen. Starke, rasch eintretende Dermatitiden dürfen nicht erzeugt werden. Die Wirkung beruht nicht in der Pilztötung, sondern der Epilation, deshalb kommen Rezidiven vor und es muß die Behandlung fortgesetzt werden. Die Handlichkeit und Bequemlichkeit der Methode für Arzt und Patient macht sie doch vor allen anderen Behandlungsarten wertvoll; jedoch sei Vorsicht in der Dosierung und Anwendung harter Röhren geboten. Übrigens wirkt Wärmestrahlung ebenfalls.

Herr Holzknecht (Wien). Der Vorredner weist auf die lange Dauer der Röntgenbehandlung hin, die er mit durchschnittlich 3 Monaten ansetzt und die ihm die sonst so hoch anzuschlagende Methode der Röntgenbehandlung zu beeinträchtigen scheint. Unser Streben geht dahin, eine gleichmäßige Reaktion I. Grades auf der ganzen behaarten Kopfhaut zu erreichen, dazu ist eine Bestrahlung derselben von 6 Röhrenstellungen aus nötig, von denen jede bei gutem Röhrenbetriebe zirka 15 Minuten dauert. Die ganze Behandlung dauert daher 1½ Stunden und kann an einem Tage vollendet werden. Tatsächlich entläßt Redner auch zugereiste Fälle nach einer Sitzung in ihre Heimat. Die Reaktion läuft ja ohne jedes Zutun ab und nach 8 Wochen zeigt sich das neue Haarkleid. Die Dauer der Behandlung beträgt daher nicht 3 Monate, sondern 1½ Stunden.

Herr Ehrmann sprach auch über neuere Heilmethoden des Favus. Man könnte in dieser Hinsicht auch an die Radiumstrahlung denken. Redner glaubt aus seinen gemeinsam mit Exner (Wien) gemachten Studien über die Pathologie der Radiumdermatitis (Ber. d. Akad. d. W. in Wien 1903) schließen zu können, daß eine Verbesserung gegenüber der Röntgentherapie nicht zu erwarten ist, weil der Nachteil nennenswerter entzündlicher Erscheinungen hier vorläufig nicht zu umgehen ist.

Ehrmann rät noch zur Vorsicht in der Dosierung und empfiehlt zu diesem Zwecke härtere statt weicher Röhren. Die Röhrenhärte hat nur auf die momentane Lichtintensität, nicht auf die gesamte applizierte Lichtmenge Einfluß, auf die letztere kommt es nun an. Man kann selbstverständlich mit jeder Röhre, ob sie viel oder wenig Licht gibt, ein Gangrän bis auf die Knochen erzeugen, wenn man nur entsprechend lange einwirken läßt.

Herr Neisser (Breslau) fragt den Vorredner, ob er bis zur Reaktion bestrahlt.

Herr Holzknecht (Wien) antwortet auf die gestellte Frage, daß die bei der Favusbehandlung erstrebte Reaktion eine solche ersten Grades, erster Stufe ist. Speziell an der behaarten Kopfhaut dokumentiert sich dieselbe als Depilation und Desquamation ohne Rötung und sonstige entzündliche Erscheinungen. Nur, wo solche in der Umgebung von favösen Stellen schon vorher bestehen, werden sie gesteigert. Wenn Herr Neisser bei einem sehr stabilen Materiale häufig Rezidive sah,

so muß zugegeben werden, daß die Patienten in Wien zum größten Teile zugereist sind. Die Beobachtungsdauer läßt sehr viel zu wünschen übrig. Von den Fällen, die dauernd beobachtet wurden, ist keine Rezidive dem Redner bekannt, derselbe glaubt, daß ein großer Teil der Rezidiven in der Applikationstechnik zu suchen ist. Natürlich kann nur die gleichmäßige, am ganzen behaarten Kopfe in gleicher und genügender Stufe auftretende Reaktion vor Rezidiven schützen und es kann nicht Wunder nehmen, wenn eine zu wenig getroffene Stelle unverändert bleibt und hinterher wieder deutlich zum Vorschein kommt oder sogar zur Reinfektion der befreiten Partien der Kopfhaut führt. Die wichtige und überall gleiche Höhe der Dosis ist hier daher von größter Bedeutung.

16. **Schindler** (Prag). Kasuistischer Beitrag zur Frage der Übertragbarkeit von Rindertuberkulose auf den Menschen. Der Vortragende berichtet über einen Fall von Tuberculosis cutis verrucosa bei einem Notschlächter, der sich beim Schlachten eines perlsüchtigen Rindes an der Stelle einer Verletzung der rechten Hand, von wo die Affektion ihren Ausgangspunkt nahm, infiziert zu haben glaubt. Auch an der linken Hand hat ein jüngerer Herd die gleiche Ursache. Die mikroskopische Untersuchung der vergrößerten Cubitaldrüsen ergab ausgesprochene Tuberkulose; Bazillen fanden sich nicht. Der Fall erscheint durch die klaren anamnestischen Angaben bemerkenswert.

17. **Jordan** (Moskau). Demonstration der Moulage eines Falles von Tuberculides acnéiformes et necrotiques.

Jordan demonstriert eine Moulage eines Krankheitsfalles, den er bereits seit einiger Zeit zu beobachten Gelegenheit hat und der ihm einige Besonderheiten darzubieten scheint.

Es handelt sich um einen 14jährigen Schusterlehrling, der angeblich seit 7 Jahren einen kranken rechten Fuß hat. Die Mutter des Patienten ist an Schwindsucht gestorben, der Vater lebt. Der Kranke selbst zeigt augenblicklich außer den Erscheinungen auf der rechten Fußsohle keine Veränderungen der Haut, noch der inneren Organe. Allenfalls wäre eine geringe Vergrößerung der Lymphdrüsen und speziell der Inguinaldrüsen anzuführen. Auf der rechten Fußsohle bemerkt man teils in der Haut gelegene, teils dieselbe ein wenig überragende Flecke und Knötchen von verschiedener Größe und teils roter, teils bläulicher Farbe. Einige Knötchen sind zusammengeflossen. Hie und da sieht man auf der Kuppe der Knötchen ein kleines Bläschen und zwischen den Knötchen zarte Narben. Wie nun die weitere Beobachtung ergab, beginnt der Prozeß in der Haut, vergrößert sich, wird zu einer derben Papel, bekömmt dann ein Bläschen und nun beginnt allmählich eine Rückbildung bis zum roten Fleck oder auch zu einer zarten Narbe. Letzteres ist aber der seltenere Fall, meist entwickelt sich aus dem Fleck wieder ein Knötchen oder auch es kommt gar nicht zur Rückbildung, sondern es bleibt die derbe Papel konstant bestehen. Ein Weitergreifen des Prozesses auf die Peripherie oder ein Auftreten desselben an anderen Körperstellen wurde nicht beobachtet. Der Prozeß erweist sich als sehr hartnäckig, denn im Laufe einer achtmonatlichen Behandlung haben sich die bei Eintritt des Patienten in das Krankenhaus vorhandenen 54 Flecke resp. Knötchen

nur auf 43 vermindert. Histologisch weist ein Knötchen die Zeichen einer entzündlichen Infiltration im Rete Malpighii und im Corium, bestehend aus einkernigen lymphoiden Zellen auf. Kapillaren und Arterien zeigen keine wesentlichen Veränderungen, dagegen sind die Schweißdrüsen atrophiert. Von Riesenzellen und Tuberkelbazillen wurde nichts gefunden. Eine Tuberkulininjektion konnte leider nicht vorgenommen werden.

Wie das Bild dieses Falles sowohl an Lupus erythematodes, als Lupus disseminatus Boeck erinnert, scheint es doch mehr demjenigen der tuberculides acnéiformes et necrotiques zu ähneln, obgleich es sich von der eigentlichen Form dieser Krankheit sowohl durch die Lokalisation, als durch die lange Dauer und durch das Fehlen sonstiger Zeichen von Tuberkulose bei dem Kranken unterscheidet.

18. von **Maschek** (Agram). Sarcoma idiopathicum multiplex haemorrhagicum (Kaposi).

Der Fall betrifft einen früher stets gesunden 58jährigen Bauer aus Marija Bistrica in Kroatien, welcher seit Juni 1900 in Beobachtung ist und dessen Veränderungen seit dieser Zeit eine bedeutende Rückbildung zeigen. Patient bemerkte zuerst 1897 Rötung, Verdickung und schwerere Beweglichkeit der linken Hand; 1899 begann eine ähnliche Veränderung am linken Fuß mit Entwicklung einzelner rundlicher Geschwülste zuerst auf der Fußsohle, später am Fußrüken und den beiden Hohlhänden. Subjektiv manchmal Jucken, erschwerte Beweglichkeit, keine Störung des Allgemeinbefindens. Manche Knoten am linken Fuß exulcerierten im Laufe der Zeit infolge Druck und Reibung von außen, oder wurden vom Kranken aufgeätzt oder aufgestochen. Die so entstandenen Geschwüre kamen dann ohne weitere Komplikationen zur Heilung. — Die deutlichsten Veränderungen zeigt Pat. jetzt noch an der linken Hand und am linken Fuß. Die linke Hand ist gedunsen, die Haut des Handrückens braunrot, derb infiltriert, die Infiltration übergreift mit einzelnen rotblauen, harten Streifen und Inseln in die Haut der Vola manus. Faustbildung nicht vollständig möglich. An der vol. Seite des linken Unterarmes oberhalb der Handgelenksbeuge befinden sich vereinzelte, braunrote, harte etwas erhabene, bis erbsengroße Infiltrate. — Der linke Fuß ist bedeutend gedunsen, besonders die mittleren Zehen sind verdickt. Auf seiner gesamten Oberfläche findet man zahlreiche bald vereinzelte, bald konfluierende blaurote bis braunrote Knoten, deren Durchmesser 1—10 *mm* beträgt. Die größeren Knoten sind weich, die kleineren härter, manche fühlen sich wie in die Haut eingesprengte Fremdkörper an. Die meisten liegen in der Haut oder sind nur wenig darüber erhaben, manche jedoch prominieren bis zur Stilbildung. Vor dem lat. malleolus konfluiert eine Gruppe von Knoten zu einer rauhen, wenig erhabenen, in der Mitte etwas vertieften, dunkelpigmentierten Plaque, deren Rand deutlich die Entstehung aus einzelnen Knoten zeigt. Herr Prosektor Wodyński (Sarajevo) hatte die besondere Güte, einige Präparate aus einem Knoten zu untersuchen und erhob folgenden histologischen Befund:

Die Epidermis über dem Knoten zeigt massig verdickte Hornschicht, stark pigmentierte Zellen der oberen Schichte des Rete Malpighii, verflachte Papillen der Cutis, mäßig mit Rund- und Spindelzellen infiltriertes dichtes Cutisgewebe, worauf unmittelbar ein Gewebe sich ausbreitet, welches die Substanz des Knotens bildet, und welches gefäßreich mit kleinen Blutaustritten durchsetzt, aus kleinen Rund- und Spindelzellen besteht, und sowohl in den einzelnen Zellen als auch in der interzellulären Substanz reichliches, amorphes gelbbraunes Pigment enthält. An einzelnen Stellen zeigt das Granulationsgewebe des Knotens dichtes faseriges Bindegewebe.

Der Pat. war zweimal (1900 und 1902) je zwei Monate in Spitalsbehandlung und erhielt dort jedesmal Arsen. Zu Hause unterzog er sich keiner Behandlung. Die Veränderungen sind seit der ersten Beobachtung bei gleichbleibendem günstigen Allgemeinbefinden bedeutend geringer. Manche Knoten sind vollständig geschwunden, so z. B. ist in beiden Foss. scaphoideae der Ohrmuscheln je ein linsengroßer, etwas schuppender Pigmentfleck, welcher einem früheren Knoten entspricht. Ebenso war 1900 am rechten Stimmband ein kleiner roter Tumor, von dem jetzt nichts zu sehen ist.

**Diskussion.** Herr Spiegler (Wien) erinnert bezüglich des Verlaufes der Krankheit daran, daß selbst Kaposi an einen baldigen letalen Ausgang der Erkrankung nicht geglaubt habe.

Herr Weidenfeld (Wien). Die Krankheit hat einen gutartigen Verlauf. W. kennt einige Fälle seit 5 Jahren, die sich in diesem Zeitraume nicht wesentlich geändert haben. Bei einem dieser Kranken kam es als Folgeerscheinung einer Strapaze zu einer Gangrän der Extremitäten, die die Amputation beider Unterschenkel erforderlich machte.

19. **Gassmann** (Basel-Leukerbad). Demonstration von Präparaten vom Röntgenulcus des Kaninchens.

Im II. Band der „Fortschritte für Röntgenstrahlen" hat Gassmann die Histologie eines Röntgenulcus beim Menschen mitgeteilt und dabei bislang nicht bekannte Gefäßveränderungen, namentlich in Durchlöcherung der Muscularis und der verdickten Intima bestehend, beschrieben. Er wies darauf hin, daß diese mit Lückenbildung einhergehende eigentümliche Degenerationsform vielleicht als spezifische Wirkung der Röntgenstrahlen anzusehen sei. — Über ähnliche, jedoch bedeutend geringgradigere Gefäßveränderungen haben seither Lion und Scholtz bei menschlichen Röntgenulzera, Halkin bei Verbrennung mit Becquerelstrahlen berichtet. Vacuolisierung des Zellprotoplasmas sahen Grouven nach Einwirkung von Röntgen-, Karfunkel und Pollio von Ultraviolett-, Glebovsky von Finsen-, Halkin von Becquerel-Strahlen.

Die vorliegenden Präparate vom Röntgenulcus des Kaninchens weisen ganz ebenso hochgradige Gefäßveränderungen auf, wie sie vom Autor früher beim Menschen beschrieben wurden. Die Lücken sind (wenigstens in der Muskulatur und der Intima der Gefäße) nie intra-, sondern meistens perizellulär; wahrscheinlich sind sie der Ausdruck

eines Ödems der betreffenden Zellen in vivo. Die Endothelzellen der Gefäße sind oft losgelöst und ragen ins Lumen herein, so daß die gewucherte Intima wie zerfetzt erscheint; an manchen Venen ist die letztere bindegewebig organisiert.

Da und dort sind in desselben Eiterkörperchen angehäuft, d. h. es findet sich Entzündung. Auch die Elastica ist oft verdickt, und zwar an einzelnen Stellen infolge von Neubildung elastischen Gewebes, wie aus der großen Zahl feiner Fäserchen hervorgeht. Die gleiche Lückenbildung, wie in der Gefäßmuscularis, findet sich ferner in den in früheren Stadien noch vorhandenen Arrektoren.

In ähnlicher Weise, wie die Gefäße, sind die Nerven durchlöchert. Die länglich-spaltförmigen, auf dem Querschnitt kreisrunden Lücken umgeben eine Anzahl von Achsenzylindern.

Der protoplasmareiche Leib ein- und mehrzelliger Spindelzellen, sowie von Riesenzellen im Cutisbindegewebe ist hochgradig vakuolisiert. Unna hat vakuolisierte Bindegewebszellen jedoch auch bei anderen Prozessen beschrieben und mit dem Namen „Schaumzellen" belegt.

Die quergestreifte Muskulatur zeigt fibrilläre Degeneration, d. h. die einzelne Faser ist in ihre Fibrillen zerspalten. Die Querstreifung und die Kerne sind dabei erhalten, die Letzteren gequollen und vermehrt. Die Fasern werden einzeln oder in Gruppen von kernreichem Bindegewebe umwachsen, atrophieren oder zerschmelzen zu Riesenzellen, deren Protoplasma ebenfalls vakuolisiert sein kann.

Diese Befunde machen es sehr wahrscheinlich, daß die eigenartige Lückenbildung (speziell in den Gefäßen) als eine spezifische Wirkung der penetrierenden Strahlen, insbesondere der Röntgenstrahlen, anzusehen ist.

20. **Löwenbach** (Wien). Zur Kenntnis der Hautblastomykose (mit Demonstrationen von Abbildungen und Präparaten).

Der Vortragende, der in Vertretung seines verhinderten Kollegen Dr. Oppenheim über 4 in Wien von Blastomykose beobachteten Fällen berichtet, verweist zu Anfang seiner Erörterungen auf den von Oppenheim im März 1903 in der Wiener dermatologischen Gesellschaft vorgestellten Fall von Blastomycetenerkrankung. Es handelt sich um einen 85 Jahre alten Asphaltarbeiter, der seit 11 Jahren an einer Nasenaffektion litt, die früher einmal operativ als Lupus behandelt worden war. Besser als jede Beschreibung zeigt die Abbildung die Art der pathologischen Veränderung. Die ganze Nase ist bläulichrot verfärbt, an ihrer Spitze von narbiger, zarter Haut bedeckt, die gegen die Nasenwurzel und Flügel in kleinhöckerige Partien übergeht. Die Grenzen gegen die normale Haut sind nicht scharf, die Rötung verschwindet allmählich in der Umgebung. Der Nasenflügel links ist von einem 2 *cm* langen und über 1 *cm* breiten Geschwür eingenommen, welches fast durch die ganze Dicke des linken Nasenflügels hindurchreicht und dessen Basis papilläre Exkreszenzen mit dickem, gelben Borkenbelag zeigt. All dies würde zum Lupus papillaris

stimmen. An der Grenze des Geschwüres, sowie der Affektion überhaupt, auch in der Narbe bestanden jedoch stecknadel- bis hirsekorngroße, gelblichweiße, durchscheinende Knötchen, die Oppenheim veranlaßten, den Inhalt dieser, der eine eigentümliche viscide Beschaffenheit hatte, auf Blastomyceten zu untersuchen und in der Tat fand er reichlichst hefeartige Gebilde in allen Stadien der Sprossung und des Wachstums. Die runden oder ovalen, mit Methylenblau intensiv färbbaren Körper hatten eine Größe von 10—40 $\mu$, zeigten deutlich doppelten Kontur und in ihrem Innern Granulations- und Vacuolenbildung. Die „budding forms" der Amerikaner waren zahlreich. Bei jedesmaliger Untersuchung sowohl der durchscheinenden Knötchen, als auch des Geschwürsgrundes fanden sich konstant diese hefeartigen Zellen. Die histologische Untersuchung, die L. vornahm und deren Ergebnis derselbe demonstriert, ergab die Anwesenheit von Blastomyceten sowohl in intrakornealen, miliären Abszessen, als auch im Zellinfiltrate der Cutis. Auch hier kommen diese hefeartigen Körper in allen Stadien der Sprossung und des Wachstums vor. Die Präparate wurden nach der Waelschschen Modifikation der Gram-Weigertschen Färbung hergestellt.

Es war also vollkommen auszuschließen, daß es sich in dem Falle um eine zufällige Verunreinigung mit Hefepilzen, wie ja wiederholt solche Vorkommnisse beschrieben wurden, handeln konnte. Und obwohl Tierexperiment und Kultur sowie Autoinokulationsversuche negativ ausfielen, nehmen L. u. O. keinen Anstand, den Fall als Blastomyceten-erkrankung der Haut hinzustellen. Ein Umstand stützt sie noch wesentlich in dieser Annahme. Befran hat zur Heilung der Blastomykose Jodkali in großen Dosen empfohlen. Der Patient erhielt im Laufe von 4 Wochen 200 *g* Jodkali und den Erfolg dieser Therapie zeigt die 2. Abbildung des Falles. Das Geschwür ist vollständig vernarbt; die durchscheinenden Knötchen verschwanden, die Nase ist blaß geworden.

Professor Hyde aus Chicago nächst Montgomery, der erfahrenste Kenner der Blastomykose, der zufällig in Wien weilte, sah den Fall und agnoszierte ihn als solchen, ebenso Prof. Curlett, der ebenfalls Fälle von Hautblastomykose in Amerika gesehen hat. Hofrat Neumann, der sich dieser Auffassung des Falles anfänglich sehr reserviert verhielt, sprach sich, bewogen durch den eklatanten Erfolg der Therapie und durch den konstanten Befund der Hefepilze dahin aus, daß sich dieser Fall vom gewöhnlichen Bild des Lupus vulgaris und der Tbc. verrucosa sowohl in seinem klinischen Aspekte, als auch in seinem Verlaufe wesentlich unterscheide und wohl als Erkrankung sui generis im Sinne der in Amerika publizierten Fälle aufzufassen sei.

Einige Monate später (Juni) wurden gleichzeitig an der Klinik Neumann und an der Klinik Riehl 2 Fälle von Nasenaffektion beobachtet, bei denen ebenfalls konstant Hefepilze nachweisbar waren. Beide wurden in der Gesellschaft der Ärzte in Wien, der eine von Dr. Krenn, der andere von Dr. Brandweiner demonstriert.

Ein 4. Fall befindet sich gegenwärtig an der Klinik Hofrat Neumann. L. zeigt die Abbildung desselben. Kollega Oppenheim wird diesen Fall demnächst publizieren.

Eine 40jährige Patientin aus Galizien hat an der Nasenspitze und beiderseits an den Nasenflügeln eine Hautveränderung, die man auf den ersten Blick als Lupus vulgaris ansprechen würde. Bei genauerer Betrachtung erkennt man jedoch, daß sich nirgends charakteristische Lupusknötchen auffinden lassen. Dagegen erkennt man an der blauroten und vielfach gefalteten, stellenweise zartnarbigen Haut kleine hirsekorn- bis schrotkorngroße wachsartige Knötchen, die denen des 1. Falles gleichen. Im Inhalt dieser fand Oppenheim reichlichst hefeähnliche Zellen genau wie im eingangs beschriebenen Falle. An einzelnen Stellen sind ganz seichte, unregelmäßige kleine Substanzverluste, deren Basis ein Sekret absondert, das auch Blastomyceten enthält. Die Grenzen der Affektion sind nicht scharf, sondern die Rötung verliert sich allmählich gegen die gesunde Umgebung. Die Affektion besteht seit 2 Jahren und wurde verschiedentlich ohne Erfolg behandelt. Jetzt bekommt Patientin Jodkali in großen und steigenden Dosen und die Affektion ist in vollständiger Heilung begriffen.

Bisher sind 45 Fälle von Blastomycetenerkrankung beim Menschen publiziert worden, 43 in Amerika, 2 in Europa, von denen der eine von Busse-Buschke publiziert, ganz eigentümliche Geschwürsprozesse auf der Haut zeigte und an Allgemeininfektion mit Hefepilzen starb, während der andere von Curtis veröffentlichte Tumoren, die mit Hefezellen erfüllt waren, aufwies. 38 Fälle wurden von uns im Originaltexte gelesen; 5 der Fälle verliefen letal durch Allgemeininfektion mit Hefepilzen, die übrigen glichen mehr oder weniger den demonstrierten Fällen. In 20 dieser Fälle waren Züchtung und Thierexperiment negativ, doch fanden sich die Hefepilze konstant im Ausstrichpräparat und im Schnitt. Es ist gewiß, daß jetzt derartige Fälle häufiger zur Beobachtung kommen werden. Trotzdem sie ihre klinischen Eigenheiten haben, ist zur Annahme einer Blastomycetenerkrankung die genaue mikroskopische Untersuchung erforderlich. Es gehören gewiß manche Fälle, die bisher für Lupus, Epitheliom und Syphilis gehalten wurden, in diese Kategorie. Dies ist auch praktisch von großer Wichtigkeit, weil man im Jodkali ein energisches und sicher wirkendes Spezifikum gegen diese Affektion hat.

21. **Glück** (Sarajevo). Ein Fall zur Diagnose.

Der vorgeführte Kranke stand bereits im Jahre 1899 in Behandlung der Abteilung für Hautkranke am Landesspitale in Sarajevo. Die damals aufgenommene Anamnese ergab, daß der Patient seit 2 Jahren das Auftreten von Knötchen bemerke, namentlich an den Knien und den Ellbogen. Im Gesichte traten die Knötchen erst in der letzten Zeit vor der ersten Spitalsaufnahme auf. Das Leiden ging mit starkem Jucken einher.

Der damals aufgenommene Status praesens ergibt in Kürze folgendes: Im Gesichte zahlreiche Gruppen kleiner blasser Knötchen,

zwischen den unregelmäßig angeordneten Gruppen Närbchen. Ohrmuscheln verdickt, an der Außenfläche dichtgedrängt sehr derbe, blasse, wachsglänzende, kleinlinsengroße Knoten, die teils Pusteln teils Borken tragen. An der Haut des Halses und des Nackens stehen vereinzelt ganz unregelmäßig angeordnet hirsekorn- bis über linsengroße, flach erhabene, ganz blasse, derbe, scharfbegrenzte, halbkugelige Knötchen. Schultergegend, Brust und Rücken fast vollkommen frei, während die Gürtelgegend, sowie die seitlichen Thoraxpartien derartige Knötchen in dichter Aneinanderreihung aufweisen. In der linken Achselhöhle findet sich in der vorderen und hinteren Axillarlinie je eine Gruppe solcher Knötchen und zeigen diese, wie jene des Stammes, einen mattbläulichen bis bläulichroten Farbenton. An der Beugefläche des linken Oberarms, an der Haut beider Ellbogen, an der Streckfläche beider Unterarme ebenfalls zahlreiche Knötchengruppen, während die Beugefläche der Unterarme nur ganz vereinzelte Knötchen aufweist. Die Handwurzelgegend beiderseits zeigt an der Beugeseite zahlreiche Gruppen von derben, rotbläulichen, glänzenden Knötchen. Überdies finden sich an der Beugefläche der Vorderarme einzelne blaßrötliche bis braune, mattglänzende, stecknadelkopfgroße, derbe, warzenähnliche Knötchen. Die Hand- wie Fingerrücken zeigen nur vereinzelte Knötchen, die wie die an den Handflächen verstreut stehenden leichte Schuppung aufweisen. Interdigitalfalten sind frei, nur die des Daumens ist mit kleineren und größeren, blassen, derben Knötchen besetzt.

Cubitaldrüsen beiderseits über kirschgroß, hart, verschieblich, über der rechten erscheint die Haut leicht gerötet. Die Inguinaldrüsen stellen beiderseits über gänseeigroße, drusig unebene, auffallend harte Tumoren dar. in gleicher Weise erscheinen die Cruraldrüsen verändert. Die Haut über dem rechten Cruraldrüsenpaket ist teilweise bläulichrot, am inneren Pole des Tumors erscheint sie auf Maiskorngröße ulzeriert. Die Geschwürsränder sind unterminiert.

Die unteren Extremitäten zeigen ähnliche Veränderungen wie die oberen, doch erscheinen die Glutäalgegenden wie die Beugeseiten mit viel zahlreicheren Knötchengruppen, die stellenweise kreisartige Anordnung aufweisen, besetzt. An den Streckflächen sind besonders die Kniegelenksgegenden befallen, daselbst die Knötchen mit weißlichgrauen, festhaftenden Schüppchen besetzt. Ähnliche Schuppung weisen die Efflorescenzen an den Knöcheln auf.

Die damals gestellte Diagnose lautete Tuberculidum cutis universale.

Im Feber 1903 trat der Kranke wieder an der Abteilung ein. Der Prozeß hat nun ganz gewaltige Dimensionen angenommen, wie aus der Vergleichung der vor 5 Jahren und nun vor einigen Wochen aufgenommenen Photographien ersichtlich ist.

Subjektive Beschwerden bestehen derzeit nicht. In der letzten Zeit traten einigemale Arrosionsblutungen aus den Geschwüren im Gesichte auf. Der Kranke ist 18 Jahre alt, mittelkräftig.

Status praesens: Die Haut des Gesichtes höckerig, uneben und matt glänzend, an vielen Stellen von ausgedehnten Gefäßnetzen durchzogen, die Stirnhaut hochgradig infiltriert, uneben. Die Höcker erscheinen durch sehr zahlreiche, blaßrote, glänzende Knötchen von mäßig derber Konsistenz gebildet.

Die Stirnfurchen stark ausgeprägt. Die Augenbrauenbogen mächtig infiltriert, wulstartig namentlich medialwärts, die infolge der Infiltration der Umgebung die tief zurückgesunkenen Augen überhängen.

Der Nasenrücken mit zahlreichen, grieskorngroßen Knötchen besetzt, die an der Kuppe kleine Pustelchen tragen. Die Haut der Wangen, der Lippen, des Kinnes, des Mundbodens mächtig infiltriert, massig verdickt; die Haut erscheint bläulichrot glänzend; an den Wangen tiefe Furchen.

Die Mundspalte erscheint stark verbreitert, die Lippen hochgradig verdickt. In der Jochbeingegend zahlreiche miliumähnliche Effloreszenzen. Die Ohrläppchen sind herabhängend, infiltriert, mit Knötchen dicht besetzt. Am Hals und Nacken zahlreiche über kronengroße Gruppen von Knötchen auf infiltrierter Basis aufsitzend. Die Nackendrüsen sind bis dattelkerngroß, derb.

Am Stamme finden sich vornehmlich in beiden Flanken, dicht gruppiert, massenhaft bis kleinlinsengroße, bläulichrote, glänzende, stellenweise leicht schuppende, derbweiche Knötchen; nach abwärts starke Infiltration der Haut. Am Sternum und längs der Wirbelsäule schmale, normale Konfiguration aufweisende Zonen. Die Achselfalten und die Haut über beiden Inguinal- und Ellbogengegend hochgradig gewulstet, von mehreren tiefen Furchen durchzogen, die Haut bläulichrot, von zahlreichen Knötchen durchsetzt. In der Inguinal- und Cruralgegend unter der infiltrierten Haut Drüsentumoren von Gänseeigröße tastbar. Die Haut des Penis und Skrotum ebenfalls infiltriert, von Knötchen besetzt.

Die Innenflächen der Oberarme und die Haut der Ellbogen erscheinen stark infiltriert mit schuppenden Knötchen besetzt. Cubitaldrüsen bis wallnußgroß, hart, leicht beweglich. Die Haut beider Unterarme zeigt einen auffallenden Grad von Trockenheit, silberartiger Abschuppung, die Streckflächen, wie die Handgelenke stark mit konfluierenden Knötchen besetzt. An den Handrücken finden sich vereinzelte Knötchen, die Haut ist braunrot, trocken, schuppend, an den Grundphalangen ganz vereinzelte Knötchen.

Die Haut der Glutäen verdickt, trocken, schuppend, braunrot, mit zahlreichen, an der Oberfläche abschilfernden Knötchen. Die Haut der Oberschenkel verdickt, schmutziggrau bis gelblich, an den Streckflächen nur vereinzelte Knötchen, während die Außen- und Innenseite mit zahlreichen Knötchengruppen besetzt erscheint. Haut der Kniekehle mächtig infiltriert, bläulichrot. An den Unterschenkeln die Haut verdickt, spröde, vereinzelte Knötchen finden sich an den Waden, an den Fußrücken zahlreiche Gruppen, die Zehen jedoch frei.

Die Untersuchung der inneren Organe ergibt normalen Befund, die Milz wie Leber erscheinen kaum vergrößert. Die Untersuchung

des Blutes ergibt einen Hämoglobingehalt (Fleischl) 80—90, spezifisches Gewicht nach Hammerschlag bestimmt 1054. Die Zahl der roten Blutkörperchen beträgt 4,350.000, die der weißen 24.400, also ein Verhältnis von 1 : 180.

Die vom Prosektor Dr. Wodyński vorgenommene Untersuchung einer Reihe mikroskopischer Schnittpräparate, welche aus einem aus der Inguinalgegend excidierten, in Formalinlösung fixierten und in absolutem Alkohol gehärteten Hautstücke stammen und teils nach Unna-Taenzer mit Orcein, teils nach van Giesson gefärbt wurden, ergab folgende histologische Details:

Der Hauptsitz der auffallendsten pathologischen Veränderungen ist die eigentliche Cutis, welche durch sehr starke zellige Wucherung hochgradig verdickt erscheint. Diese Verdickung ist aber keine gleichmäßige, indem sie bei makroskopischer Betrachtung der Präparate unter der unveränderten Epidermis vom Stratum papillare angefangen, verschieden tief gegen das Unterhautzellgewebe sich erstreckt und hier vom letzteren in buchtigen Linien ziemlich scharf sich abgrenzt, so daß man den Eindruck gewinnt, als wäre die Verdickung der Lederhaut durch Konfluenz gewucherter Knoten und Knötchen entstanden.

Die Epidermis ist sowohl in ihrer Hornschicht, als auch in der Schleimschicht gar nicht verändert. Die ziemlich dünne Hornschicht ist nirgends abgehoben und das Gefüge der normal aussehenden, 4—5reihigen Epithelzellen des Rete Malpighie eine feste. Die Grenze zwischen der untersten Lage der zylindrischen, wenig pigmentierten Epithelzellen des Rete und den Papillen der Cutis ist überall deutlich. Diese letzteren erscheinen im allgemeinen niedrig, verflacht, stellenweise ganz verstrichen. In größeren Abständen, den Haarbälgen entsprechend, senkt sich das Epithelstratum der Oberhaut in sehr schmalen, gestreckten, selten verästelten Zügen tief in das Cutisgewebe hinein und erreicht stellenweise die Grenze zwischen der Cutis und dem Unterhautzellgewebe, doch sind die Haarbälge und die Talgdrüsen ganz atrophisch, als solche nicht mehr erkennbar; nur an ganz vereinzelten Stellen findet man in der Tiefe die Spuren einer sich schärfer abmarkierenden Haarzwiebel, ohne Haarwurzel.

Das unmittelbar an die Oberhaut stoßende Cutisgewebe der Papillarschicht besteht aus einem lockeren Netze verschieden dicker, schwach tingierbarer Bindegewebsfasern, zwischen welchen auch die überaus feinen elastischen Fasern auf den mit Orcein behandelten Schnitten sich gut erkennen lassen. Hier findet man auch zahlreiche Durchschnitte stark erweiterter Kapillarschlingen mit stellenweise deutlich gewucherten Endothelien. Bereits diese äußerste Schichte der Cutis, welche sich überall unter der Epidermis in ganz schmaler Zone unterscheiden läßt, zeigt ein mäßiges zelliges Infiltrat, wobei die kleinen rundlichen oder kurzspindeligen Zellen noch zerstreut in den Maschen des Bindegewebes liegen. Bald jedoch ändert sich das Bild, indem gleich darauf die faserige

Struktur der Cutis unter einem sehr dichten zelligen Infiltrate, welches tief bis an das lockere Unterhautzellgewebe reicht, gänzlich schwindet.

Die dieses Infiltrat bildenden Zellen sind teils kleine runde, teils etwas größere kurzspindelige oder auch mehr gestreckte Bindegewebszellen mit spärlicher strukturloser oder feinfaseriger, schwach tingierbarer Interzellularsubstanz. Diese Zellen zeigen keine typische Anordnung; man findet nur, daß sie an der Peripherie der gegen das Unterhautzellgewebe schreitenden Wucherung sehr stark zusammengedrängt liegen, besonders dort, wo sie an die Überreste des noch erhaltenen grobfaserigen und dichten Bindegewebsnetzes der Cutis anstoßen. Indessen zeigt sowohl dieses letztere als auch das darauffolgende lockere und gefäßreiche Unterhautzellgewebe überall gleichnamige zellige Infiltrate, obzwar in bedeutend geringerem Grade und in mehr zerstreuter Anordnung. Die dichtgedrängten Zelleninfiltrate innerhalb der Cutisgrenze zeigen nur schwache Vaskularisation durch Papillargefäße; dabei sind aber an den gewucherten Zellen nirgends nekrobiotische Veränderungen wahrnehmbar. Innerhalb dieser dichten zelligen Infiltrate sind die elastischen Fasernetze gänzlich geschwunden und erst in den Überresten des grobfaserigen, gleichsam durch die zelligen Infiltrate nach unten verdrängten Bindegewebsnetzes der Cutis und im lockeren Unterhautzellgewebe in normaler Anordnung nachweisbar.

Die im Unterhautzellgewebe vorfindlichen ziemlich spärlichen Durchschnitte von Schweißdrüsen, sowie die Durchschnitte größerer, darin enthaltenen Blutgefäßstämmchen zeigen keine auffallenden Veränderungen.

Die vorgenommenen Färbungen der Schnittpräparate auf etwaige Mikroorganismen innerhalb der krankhaft veränderten Partien der Cutis führten zu keinem positiven Resultate.

Die Behandlung bestand hauptsächlich in interner Verabreichung von Guberwasser in allmählich aufsteigenden Dosen bis zu 8 Löffel pro die, des weiteren in 52 subkutanen Injektionen von Natrium kakodylicum in 20% Lösung, wovon täglich 8 *cg* aufsteigend, bis 20 *cg* injiziert wurden.

Durch obige Medikation konnte jedoch weder ein Stillstand des Prozesses, geschweige denn eine Besserung des Zustandes erzielt werden.

**Diskussion.** Herr Spiegler (Wien) möchte den vorliegenden Fall für pseudoleukämische, beziehungsweise leukämische Tumoren ansprechen. Maßgebend hiefür ist in erster Linie das klinische Bild. Ob es sich aber um einen leukämischen oder pseudoleukämischen Tumor handelt, dafür ist bei der klinischen Gleichheit beider Bilder ausschließlich der Blutbefund maßgebend. Nachdem das Verhältnis der weißen zu den roten Blutkörperchen 1 : 180 beträgt, handelt es sich um eine ausgesprochene Leukämie. Dementsprechend besteht auch das Infiltrat, welches den Tumor bildet, der großen Masse nach aus weißen Blutkörperchen. Redner möchte diesbezüglich auf eine neue Publikation Kreibichs hinweisen, welcher einen solchen Fall klinisch und histologisch eingehend beschrieben hat und die Auswanderung der weißen Blutzellen aus den Gefäßen direkt nachweisen konnte. Mit Rücksicht auf die hierdurch ermöglichte scharfe Charakterisierung dieses Krankheitsbildes ist dasselbe auch von der sogenannten Sarkomatosis cutis leicht abtrennbar; dies ist

umso wichtiger, als diese Bezeichnung ja doch nur ein Sammelnamen für ganz differente Krankkeitsbilder bedeutet.

Herr Mankiewicz (Berlin) schließt sich der Anschauung Spieglers an, den Fall als pseudoleukämische Tumoren aufzufassen; die Diagnose würde noch eine wesentliche Stütze erhalten, wenn bei wiederholten Harnuntersuchungen Albumosen nachgewiesen würden, wie dies bei Pseudoleukämie meist gelingt.

Herr Kreibich (Graz). Mit der Ansicht Spieglers stimmt der histologische Befund des eingestellten Schnittes überein, welcher ein scharf umschriebenes Rundzelleninfiltrat zeigt.

Herr Glück erwidert Mankiewicz, daß sehr häufige, genaue Harnuntersuchungen keine Spur von Albumosen oder sonstiger pathologischer Bestandteile nachgewiesen haben.

Herr Neisser (Breslau) bittet um Mitteilung des genauen Zellenbefundes mit Berücksichtigung der verschiedenen Lymphocyten-Arten. Was die Arsenbehandlung anlangt, so scheint der negative Erfolg gegen „typische Sarkome" zu sprechen, ebenso natürlich gegen Mykosis fungoides. N. möchte den Fall als „Lymphodermia" bezeichnen, weil die Bezeichnung „Leukämie" und „Pseudoleukämie" zu vage erscheint.

Herr Sedlmayr (Borna bei Leipzig). Das klinische Bild erinnert zweifellos an elefantiastische Form; das durch Jahre sich hinziehende Entstehen, welches auch die 1899 aufgenommenen Bilder erläutern, das subjektive Wohlbefinden, auch die bisherigen mikroskopischen Befunde sprechen dafür. Ungewöhnlich erscheint das Ergriffensein fast ausschließlich des Gesichtes.

Herr Weidenfeld (Wien) hat noch nie einen solchen Fall gesehen, wo die Primäreffloreszenzen solche Knötchen sind, wie sie Glück beschrieben hat; insofern ist dieser Fall etwas sehr rares.

Herr Neuberger (Nürnberg) kann sich der Ansicht Neissers, daß Arsenik bei Mykosis fungoides unwirksam sei, nicht anschließen. Bekanntlich habe Köbner Ende der 70er Jahre einen durch Arsen geheilten Fall von Mykosis fung. veröffentlicht, auch Wolfner (Bonn) berichtete über einige solche Fälle. Er selbst habe vor einigen Jahren eine Beobachtung von Mykosis gemacht, in der anfangs Arsenik sehr günstig wirkte, so daß er fast an eine Heilung dachte. Spätere Rezidiven wurden jedoch immer weniger günstig beeinflußt, bis schließlich jegliche Arsenwirkung ausblieb. Er glaube daher, daß es erstens Fälle gebe, in denen Arsenik Heilung erzielen könne, daß zweitens Fälle vorkommen, in den anfangs Arsenik günstig wirke, dann aber versage.

Herr Mraček (Wien) spricht sich auf Grund der momentanen Untersuchung für Lymphodermia perniciosa aus. Er findet die Lymphfollikel der Haut, die Lymphgefäße und Lymphdrüsen, so weit sie palpabel sind, vergrößert und verhärtet. Das mikroskopische native Blutpräparat läßt eine Lymphomatose nicht erkennen. Die übrigen histologischen Präparate lassen die Annahme zu, daß es sich um Lymphosarcomatosis handelt.

Herr Glück erklärt im Schlußworte, daß die ganze Beobachtungsdauer hindurch kein merklicher Milz- oder Lebertumor zu konstatieren war; in den Schnittpräparaten haben sich hie und da in dem Rundzelleninfiltrate vereinzelte Spindelzellen gefunden.

(Schluß folgt.)

# Verhandlungen der Wiener dermatologischen Gesellschaft.

Sitzung vom 20. April 1904.

Vorsitzender: Neumann. Schriftführer: v. Zumbusch.

---

**Neumann** kommt nochmals auf den von Ullmann in der vorletzten Sitzung gezeigten Lichen ruber planus der Mundschleimhaut zu sprechen, dessen Diagnose von Riehl durch histologische Untersuchung bestätigt wurde. Die Schwierigkeit der Diagnose ist dabei gewiß ebenso hervorzuheben als der Umstand, daß man bei ähnlichen Erscheinungen immer an den Lichen ruber denken muß. So behandelte ich vor wenigen Wochen einen Pat. aus Griechenland, der wiederholt gegen Lues behandelt, jetzt an der Zungenspitze zwei etwa bohnengroße, erhabene, weißliche Plaques, an der Schleimhaut der Wange miliare weiße Knötchen zeigte. An der äußeren Haut keine Effloreszenzen. Möglicherweise handelte es sich auch hier um Lichen ruber planus der Mundschleimhaut.

**Neumann** stellt weiters vor einen 63jähr. Mann, der an beiden unteren Extremitäten, besonders an den Zehen und Fußsohlen, stellenweise auch auf den Fußrücken und Unterschenkel reichend, fast symmetrisch an beiden Beinen blaugrau verfärbte, scharf begrenzte, flache Infiltrate zeigt, durch welche die Haut stellenweise grob gefeldert aussieht. Neben diesen flachen, diffusen Infiltraten sieht man an den Unterschenkeln auch einzelne, disseminierte, derbe, braunrote Knoten. Es handelt sich hier um ein seit 5 Jahren bestehendes Sarcoma idiopathicum haemorrhagicum multiplex.

**Silbermark** (als Gast) stellt aus der chir. Abtlg. des Herrn Prof. v. Mosetig einen 47j. Patienten mit zahlreichen Tumoren der Haut vor, deren erste vor 1½ Jahren auf der r. Wade und am Rücken auftraten und während dieser Zeit zu über doppelfaustgroßen, derben, unregelmäßigen höckerigen Geschwülsten anwuchsen, die stellenweise bereits an die sonst nicht veränderte Haut fixiert sind. Kleinere Geschwülste finden sich zerstreut am Rücken, beiden Oberschenkeln und den oberen Extremitäten. Schmerzhaft sind dieselben nicht, auch das Allgemeinbefinden hat bisher nicht gelitten. Die Diagnose führt zur Annahme multipler Sarkome der Haut, die histologische Untersuchung ist noch nicht abgeschlossen. Therapeutisch wird entsprechend einem Berichte der letzten Zeit eine Behandlung mit Thiosinamininjektionen versucht werden, worüber seinerzeit berichtet werden soll.

**Diskussion**: Weidenfeld. In der Differentialdiagnose spricht gegen Mykosis fungoides besonders, daß der Tumor sich von der Subcutis

gegen die Oberfläche entwickelt, an der wohl auch ekzematöse Veränderungen vorhanden sind. Wir sahen wiederholt Fälle dieser Art, bei denen an verschiedenen Körperstellen Tumoren auftreten, die dann oft spontan oder unter Einwirkung von Streptokokkenserum sich verkleinern oder selbst ganz zurückgehen.

**Riehl** demonstriert den in der Sitzung vom 27. Jänner gezeigten Fall von idiopathischem mult. Pigmentsarkom Kaposi.

Der Pat. ist in wiederholten Sitzungen einer Röntgenbehandlung unterzogen worden. Die infolge dieser Bestrahlungen eingetretenen Veränderungen sind so auffallend günstig, daß von partieller Heilung dieser sonst kaum zu beeinflussenden Krankheit gesprochen werden kann. Die überwiegende Anzahl der Plaques an Ober- und Unterschenkeln, die früher blauschwarz infiltriert erschienen, sind eingesunken und nur leicht gelbbraun pigmentiert. Die diffus infiltrierte, früher polsterartig geschwollene, dunkelrote Haut der Planta ist gelbbraun, runzlig wie eine senile Haut; daneben sind aber an den unteren Extremitäten mehrere neue, blauschwarze Knoten entstanden.

**Sachs** demonstriert aus der dermatologischen Abteilung des Krankenhauses Wieden

1. einen 32jährigen Mann mit einer Hemiparese der linken Körperhälfte und des linken Facialis im Anschlusse an eine vor 8 Monaten erfolgte Infektion mit Syphilis. Im Jänner 1904 bekam Patient 10 halbe Injektionen mit salizylsaurem Hg., war sehr anämisch, klagte stets über Kopfschmerzen und Schwindel. Vor 5 Wochen stürzte er zusammen, ohne das Bewußtsein und die Sprache verloren zu haben, bemerkte sogleich eine Schwäche in der linken oberen und unteren Extremität.

Unter gleichzeitiger Darreichung von Jodnatrium und Einreibungen mit grauer Salbe sind die Lähmungserscheinungen bis auf die Facialisparese zurückgegangen.

Es handelt sich in diesem Falle wahrscheinlich um eine Endarteriitis syphilitica der Arteria fossae Sylvii dextra im Hauptstamme oder einem ihrer Nebenäste.

Dieser Fall ist auch nach einer zweiten Richtung hin bemerkenswert.

Das jüngste Kind dieser Patienten wurde vor $1^1/_2$ Jahren von seiner Kostfrau luetisch infiziert, dieses infizierte die beiden älteren Geschwister und die Mutter, diese wiederum den Mann.

2. einen 44 Jahre alten Patienten, der vor 11 Jahren Lues akquirierte und an der Klinik Kaposi 35 Einreibungen mit grauer Salbe bekam.

Seit 3 Monaten bestehen Gehstörungen, außerdem leichte Blasen- und Stuhlbeschwerden. Pupillenreaktion erhalten, Fehlen der Patellarreflexe, Romberg etwas angedeutet, keine Sensibilitätsstörungen, keine Ataxien, Babinský'sches Symptom sowie Fußklonus nicht auslösbar, Plantarreflex nicht gesteigert. Der Gang ist ein spastisch — paretischer.

Außerdem ist bei dem Patienten eine Aorteninsuffizienz und in geringem Grade eine Aortenstenose vorhanden, Gelenksrheumatismus ist nicht vorausgegangen.

Der oben angegebene Befund paßt wohl am besten zum Bilde einer Myelitis, die im Lendenmark lokalisiert und mit Wahrscheinlichkeit auf luetische Basis zurückzuführen ist. Ob auch das Vitium cordis mit Lues in Zusammenhang gebracht werden kann, ist mit großer Vorsicht anzunehmen.

Es wäre ja möglich, daß das syphilitische Virus sowohl die großen Gefäße (Aorta), als auch die kleinsten des Rückenmarkes befallen hat.

Diese endarteriitisch veränderten Gefäße würden sekundär zu einer Erkrankung der nervösen Elemente des Rückenmarks führen.

**Diskussion**: Neumann. Der jüngste Intervall, in dem ich derartige Gehirnerscheinungen beobachtete, war im 8. Monate nach der Infektion. Auch jüngst sah ich schwere nervöse Erscheinungen bei einem geistig angestrengten Schriftsteller im 7. Monate der Erkrankung. Diese endarteritischen Prozesse sind vorwiegend eine Erscheinung der Früperiode der Lues.

**Ehrmann** stellt vor:

1. einen Fall von echtem Leukoderma psoriaticum bei einem Pat., der seit einem Jahre weder mit Chrysarobin noch mit anderen Salben, sondern nur intern mit Arsen behandelt wurde. Jetzt sieht man allenthalben helle Flecken, die in ihrer Form ganz den Stellen entsprechen, an denen früher Psoriasiseffloreszenzen gesessen sind; an einzelnen sind am Rande auch noch frische Knötchen zu sehen.

2. einen Mann mit wohlausgebildeter Tabes und Charkotscher Arthropathie, gegen die er seit kurzer Zeit Jodkali bekommt.

3. ein Rosenbachsches Erysipeloid in Form einer ringförmigen, blauroten Verfärbung an der Innenfläche des rechten Kniegelenkes. Temperatur darüber erhöht, im Zentrum leichte Blasenabhebung. Die sonst seltene Affektion kommt meist bei Fleischhauern und Köchinnen vor; wodurch es hervorgerufen wird, ist nicht ganz klar, vielleicht durch Fleischtoxine. Ich beobachtete sie auch bei einem jungen Mädchen, in dessen Haut sich eine Zecke eingebissen, die dann ohne Stachel losgerissen worden; um die Wunde kam es zu einen ähnlichen, oft rezidivierenden Erysipeloid, das erst nach Entfernung des zurückgebliebenen Bißwerkzeuges schwand. Ein anderesmal beobachtete ich es bei einem Diener, welcher sich mit dem Nagel einer Kiste verletzte, in der Kaninchen waren.

**Diskussion**: Weidenfeld. Das Erysipel Rosenbach gehört in die Gruppe der kalten Erysipele, ist fast nicht erhaben, nicht schmerzhaft, Temperatur nicht erhöht. Verursacht ist es durch verschiedene Cladothrixformen. Ich sah sie oft als runde oder kreisförmige, in der Mitte abheilende Erythemformen, die wochenlange bestanden. Darum ist es wohl auffallend, daß hier der Prozeß mehr den heißen Charakter hat.

Riehl bemerkte, daß die Symptome des Erysipels Rosenbach verschiedenen Schwankungen unterliegen namentlich in Bezug auf die Intensität der Entzündungserscheinungen, die Art der Ausbreitung und des Verlaufes. Es kommen Fälle mit akuter Entzündung und Exsudation (Blasenbildung am Rande) vor und wieder andere, die eine mäßige Rötung und geringe Infiltration am Rande zeigen. Häufig sieht man ein spontanes Abheilen der zentralen Anteile, so daß die ganze erkrankte Stelle Ringform annimmt. Die Ränder wandern zuweilen auf weite Strecken fort z. B. vom Malleolus bis zur Bauchgegend; unter solchen Umständen kann sich der Verlauf auch auf eine Reihe von Monaten erstrecken, während andere Fälle in wenigen Wochen abheilen. In einem Falle begann die Affektion am Knie, vergrößerte sich langsam zu einem großen Ringe, der die ganze vordere und seitliche Haut des Knies einnahm. Nach einem Jahre fanden sich 2 Ringe, welche wie Strumpfbänder den Ober- und Unterschenkel umfaßten, eine Erscheinung, welche

durch Wachstum der Ringform bis zur Berührung und Abheilen der Kontaktstellen zu stande kam; die beiden Ringe wanderten nun in entgegengesetzter Richtung auf- und abwärts. Solange die Erreger des Erys. R. nicht zweifellos festgestellt sind, kann man diese eigentümliche Hautentzündung nicht von den übrigen Formen der Gruppe „Pseudoerysipel" abtrennen, zu denen es auch früher immer gezählt wurde. Bemerkenswert erscheint auch die Beobachtung, daß manchmal in den abgeheilten Zentren der Plaques Atrophie eintritt. Es legt dies den Gedanken nahe, daß vielleicht das Erysipel Rosenbach mit dem Anfangsstadium der Atrophia cutis propria — Erythromelie Pick — in näherer Beziehung steht.

Ehrmann. Auch der von mir zuletzt erwähnte Diener zeigte zwei solche Kreise, in deren Zentrum eine solche Atrophie zurückblieb.

**Ehrmann** demonstriert noch einen Lupus tumidus der Nase, der nach Behandlung mit Resorcin und folgenden Röntgenbestrahlungen (im ganzen bisher fünf) bedeutend gebessert und abgeflacht ist.

**Leiner** (Karolinen-Kinderspital) stellt ein 6jähriges Kind mit einer Hautaffektion vor, die er der Gruppe der Tuberkulide beirechnen möchte.

Anamnestisch ließ sich erheben, daß das Kind seit 2 Jahren Erfrierungen an den Händen und Füßen zu wiederholten Malen gehabt habe.

Die jetzige Hauterkrankung besteht seit 2 Monaten; subjektive Beschwerden sind nicht vorhanden.

Sie sehen an dem Kinde die Haut der Hände und Füße stark cyanotisch verfärbt; in dieser lividen, sich kühl anfühlenden Haut Beider Fuß- und Handrücken sind mäßig reichliche, mohnkorn- bis hanfkorngroße, ziemlich derbe, an ihrer Oberfläche abgeflachte, etwas schilfernde Knötchen vorhanden, die zum Teil disseminiert stehen, zum Teil in Gruppen angeordnet sind. Auch an den Unterschenkeln sind livide, kleine Knötchen zu sehen, von denen die meisten eine deutliche zentrale eitrige Einschmelzung zeigen (acneiform).

Am Stamme hat das Kind vereinzelte Herde eines ringförmig gruppierten anämischen Ekzems.

In den Lungen sind keine pathologischen Veränderungen nachweisbar.

**Diskussion**: Neumann: Das Kind zeigt jene Form von Lichen scrofulosorum, bei dem die Knötchen an den peripheren Teilen der Extremitäten sehr livid erscheinen, weshalb diese Knötchen auch als Lichen lividus bezeichnet wurden. Bei diesen kleinen, kachektischen Kindern kommt es dann auch oft zu kleinen Blutungen in die Follikel, daher auch purpura livida genannt.

**Spiegler** zeigt 1. ein außergewöhnlich lokalisiertes Epitheliom. Über der oberen Hälfte des linken Schulterblattes ein kindshandtellergroßes, flaches Geschwür mit serpiginösem, bogenförmigem, derbem Rande, auch die Umgebung derb infiltriert. Ob eine andere Affektion an derselben Stelle vorausgegangen, ist nicht sicher; jedenfalls bestand vor Jahren ein Geschwür, das auf graues Pflaster zurückging; dieselbe Medikation blieb jetzt ganz erfolglos. Auch bestätigte die histologische Untersuchung die Diagnose eines Carcinoms.

2. ein Epitheliom mit ebenso ungewöhnlicher Lokalisation an der Innenfläche des r. Oberschenkels, umgeben von 2 ungefähr ebenso-

großen, flachen Narben, an denen gleichfalls Epitheliome gesessen und durch Operation entfernt wurden.

3. einen eigenartigen, in Form meist stecknadelkopf- bis linsengroßen hellroten Fleckchen über Stirne, behaarte Kopfhaut und Nacken zerstreuten Naevus flammeus; beim ersten Zusehen liegt die Diagnose einer abheilenden Psoriasis sehr nahe.

**Riehl** demonstriert ein 23j. Mädchen mit ausgebreiteten Röntgenschäden nach einer Psoriasisbehandlung. Im Gesicht, namentlich an der Stirne erscheint die Haut atrophisch, mit mehreren Teleangiektasien. An beiden Waden bestehen seit 9 Monaten tiefe, in die Cutis und Subcutis reichende Geschwüre von über Handtellergröße. R. verweist auf seine Ausführungen in der k. k. Gesellschaft der Ärzte und betont, daß hier zweifellos die Röntgentherapie eine schwere und dauernde Verletzung verschuldet habe, in einem Falle gewöhnlicher, zerstreut lokalisierter Psoriasis, welche mit unschädlichen Behandlungsmethoden sicher zu heilen gewesen wäre.

**Diskussion.** Ullmann: Gegenüber dieser strengen Indikation zur Behandlung der Hauterkrankungen mit Röntgenstrahlen muß hervorgehoben werden, daß man, um die Einwirkung der Radiotherapie auf die verschiedenen Hautaffektionen kennen zu lernen, dieselben eben bestrahlen muß. Es gibt bei vielen Dermatosen ja Formen, welche anders gar nicht zu Ende geführt werden können. Ich glaube daher, daß man bei Hautaffektionen, bei welchen man nicht anders zu einem Resultat kommt, die Röntgenbehandlung einleiten kann. Ich tat dies ja auch mit bestem Erfolge bei multiplen, planen Warzen, die vorher lange vergeblich vom Chirurgen behandelt waren.

Riehl will nicht mißverstanden werden. Er verwendet ja selbst, und wie die demonstrierten Fälle bewiesen, mit gutem Erfolge die Röntgentherapie, muß aber jeden Abusus, besonders in der Hand Unerfahrener, bekämpfen. Sie ist bei Krankheiten zu versuchen, die man bisher überhaupt nicht behandeln konnte; und da bedeutet eine Heilung einen glänzenden Erfolg. Bei Krankheiten aber, die wir auf anderem Wege heilen können, ist die radiologische Behandlung erst zu versuchen, wenn man auf andere Weise nicht vorwärts kommt.

Nobl: Bezüglich der Indikationsstellung der Röntgentherapie kann man sich soweit stellen, daß alle Prozesse, die ohne Atrophie und Narbenbildung ausheilen, nicht mit Röntgen behandelt werden sollen. Denn diese erfolgt fast in 80—90% und steht dann in keinem Verhältnis zur Affektion selbst. Dies gilt in erster Linie von der Psoriasis und vielen anderen Affektionen, gegen die ohne Wahl die Röntgenstrahlen angewendet werden.

Weidenfeld erwähnt einen Kollegen, der an einzelnen Stellen Psoriasisherde hatte und im vorigen Jahre unter Anwendung des Chromoradiometers bestrahlt wurde. An den Stellen, wo das Chromoradiometer angewendet wurde, blieb die Haut intakt, in der Umgebung trat Pigmentanhäufung ein; am übrigen Körper ein diffuses Erythem, das einige Monate anhielt.

Freund: Diese Erörterungen über die Folgen der Röntgenbestrahlung sind von Oppenheim und mir in der Wiener klin. Wochen-

schrift besprochen worden. Sie finden dort auch angegeben, wann und unter welchen Bedingungen der Bestrahlung Atrophie eintritt.

**Ullmann** stellt vor:

1. Einen jungen Mann, bei dem seit 4 Monaten eine hartnäckige Urticaria besteht; es kommt weniger zur Proruption von Quaddeln, als hie und da zum Auftreten großer circumscripter Ödeme. Auch hier blieb die Urinuntersuchung negativ, ebnso wie vielfach angewendete Darmdesinficientia; dagegen besteht eine deutliche Cutis graphica. Wie schon vor Jahren beschrieben, liegt in solchen Fällen keine Darmintoxikation, sondern eine abnormale Hyperästhesie der Haut vor.

2. Einen Mann, der vor 4 J. Lues akquirierte und jetzt neben einer Acne vulgaris am Rücken ein gruppiertes, großpapulöses Rezidivsyphilid über der rechten Schulter aufweist, dessen Lokalisation wohl auf die bestehende Khyphoskoliose der Brustwirbelsäule nach rechts und die mechanische stärkere Reibung dieser Hautpartie beim Liegen zurückzuführen ist.

3. Die Moulage der bereits berichteten Arsenkeratose, die 1893 hier vorgestellt wurde. Man sieht auch im histologischen Präparat, das unter dem Mikroskop eingestellt ist, deutlich die Arsenpigmentation und die Keratose um die Knäueldrüsen. Von den 2 Carcinomen war das an der Ferse, das in der Folge zur Amputation der unteren Extremität geführt hatte, ein gewöhnliches, verhorntes Plattenepithelcarcinom, das zweite an der Stirne, wie aus dem gleichfalls eingestellten Präparate ersichtlich ist, das von Krompecher ausführlich beschriebene Basalzellencarcinom.

**Diskussion.** Neumann: Zum 2. Falle möchte ich noch folgendes bemerken. Die Lues lokalisiert ihre Produkte besonders gerne um die Gefäße, welche die Follikel umgeben. Bei stärkerem Lichen pilaris oder bei präexistenter Erkrankung der Follikel bieten diese daher einen Lieblingssitz für die Lues. Hier kommt in diesem Sinne die Acne indurata der Rückenhaut sehr in Betracht. Dazu kommt noch die durch die von Ullmann betonte Skelettanomalie als mechanisch alterierte Haut, an der sich die Lues leicht etabliert.

**Riehl** demonstriert einen 25jährigen Kranken mit M. Basedow mit intensiver Protrusio bulbi, Störungen der Herzfunktion etc. Bei diesem Kranken ist im Laufe des M. Basedow vor 4 Monaten an beiden Unterschenkeln eine Hautveränderung eigentümlicher Art aufgetreten. Die Haut der unteren Drittel beider Unterschenkel erscheint bis zum Sprunggelenk herab etwas vorspringend, gelbbraun gerötet, gespannt, doch nicht auffallend glänzend und sehr derb infiltriert. Es besteht kein Zeichen einer akuten Entzündung, spez. ist Druck nicht schmerzhaft, Ödem ist klinisch nicht nachweisbar. Die so veränderten Partien begrenzen sich scharf gegen die gesunde Haut. Die Veränderung erinnert einigermaßen an Sklerodermie im Stadium der Verhärtung; Atrophie oder Narbenbildung fehlen auch in der Umgebung, ebenso Veränderungen an den Venen. Ob diese Erscheinungen mit dem M. Basedow ursächlich zusammenhängen, läßt sich vorläufig nicht bestimmen. R. will den Fall weiter beobachten und später nochmals demonstrieren.

**Brandweiner** demonstriert 3 Fälle von serpiginösen, gruppierten Hautgummen. Der eine stand vor 37 J. an der Klinik Siegmund mit einem Primäraffekt in Behandlung, ohne später eine antiluetische Kur mitzumachen. Bei den zwei anderen besteht die Lues erst 1, resp. 2 Jahre und ist der maligne Charakter im Verlaufe bei dem einen durch eine Spitzenaffektion, bei dem zweiten durch starken Alkoholismus zu erklären.

**Oppenheim** stellt vor:

1. Einen ausgebreiteten Lichen ruber planus an den Unterschenkeln und ad nates hat derselbe eine deutlich verrucöse Form. Am Penis treten die sonst am Stamm äußerst typischen Knötchen zu schönen Gemmen zusammen; entsprechend den Faltungen des Präputium sind dieselben ganz ähnlich den als moniliform beschriebenen Formen. Auch die Mundschleimhaut, besonders an der linken Wange ist in der typischen Weise beteiligt.

**Zumbusch** demonstriert einen ähnlichen Fall von Lichen ruber planus am Stamm, Genitale und der Mundschleimhaut.

**Oppenheim** berichtet über die früher vorgestellten 3 Fälle von Lupus erythematosus, die er nach Holländer mit Chinin und Jodtinktur behandelt. Die Patienten erhalten Chinini bisulfurici 0·50, von 1—6 Pulvern täglich, jeden dritten Tag um 1 Pulver steigend. Zehn Minuten nach Einnahme des Chininpulvers wird der Krankheitsherd nach vorheriger Reinigung mit Alkoholäther zur Entfettung mit Jodtinktur eingepinselt. Die Patienten erhielten bisher 200, resp. 142 und 97 Pulver. Bei den zwei ersten Fällen sind die Krankheitsherde ganz abgeflacht und abgeblaßt, der dritte Patient zeigt noch keine wesentliche Änderung.

---

## Sitzung vom 4. Mai 1904.

Vorsitzender: Neumann. Schriftführer: v. Zumbusch.

**Finger** demonstriert einen Mann mit einem seit 1½ Jahren bestehenden, durch mehrmonatliche Behandlung etwas verändertem Ausschlag im Gesichte. Auf der rechten Wange sieht man noch Primäreffloreszenzen in Form scharf umschriebener, etwas gelatinös aussehender Knötchen, von denen die frischen eleviert, die älteren mehr eingesunken sind und leichte Schüppchen an der Oberfläche tragen. Die Effloreszenzen haben auch hie und da einen entzündlichen Hof. Kaposi hat Fälle dieser Art wiederholt vorgestellt, sie in die Gruppe der Akne eingereiht und als Acne teleangiektodes bezeichnet. Auch ich habe über einen Fall berichtet, ihn aber auf Grund der histologischen Untersuchung unter die Tuberkulide gereiht. Auch das Präparat dieses Falles zeigt um die Ausführungsgänge der Talgdrüsen oben in der Cutis Knötchen, die aus retikulären Netz mit epitheloiden und Riesenzellen bestehen. Die Tuberkulinreaktion fiel positiv aus, das Thierexperiment negativ. Jadassohn und Besnier berichten auch über positive Tierimpfung. In meinem ersten Falle fand ich in 2 von 50 Schnitten Tuberkelbazillen.

Bemerkenswert beim vorgestellten Pat. ist noch die Beteiligung des Kopfes; in der behaarten Kopfhaut finden sich eine Reihe von tiefsitzenden Knötchen, welche von unveränderter oder leicht schuppender Haut bedeckt sind. Dieselben zeigen geringe Fluktuation und entleeren beim Einstechen etwas dünnflüssigen Eiter, haben also ganz den Charakter miliarer kalter Abszesse. Ein ganz ähnlicher Fall wurde 1890 von Balzer in der Pariser dermatologischen Gesellschaft demonstriert, der die Möglichkeit erwog, daß diese Knötchen identisch seien mit der von Barthelemy als Acnitis beschriebenen Form, die tief in der Haut entsteht, erst wenn sie größer wird, mit der Hautdecke verwächst, eine kleine Pustel bildet, die mit Hinterlassung einer gedellten Narbe ähnlich der Acne varioliformis abheilt. Im ersten Falle, den ich 4 Jahre lange beobachtete, änderte sich während dieser Zeit fast nichts am Krankheitsbilde.

Noch etwas ist an dem Falle auffällig. Es macht den Eindruck, als ob die Knötchen oberflächlich Pustelchen trügen. Bei näherem Zusehen aber sind es deutliche Milien; dies war auch die Veranlassung, daß einige Engländer die Affektion als Colloid-Milium bezeichneten.

**Diskussion:** Neumann glaubt, daß das Kapitel über die Akne und akneartigen Erkrankung einer prägnanten besonders bakteriologischen Bearbeitung bedürfe. Der vorgestellte Fall würde vielfach als Akne bezeichnet werden. Die Ätiologie dieser eigenartigen Aknearten ist mannigfach, z. T. auch noch unbekannt. Hebra selbst hat diese Form mit Verdauungsstörungen in Beziehung gebracht, demnach toxischen Ursprung des Prozesses angenommen. Welche Rolle den von einzelnen Beobachtern konstatierten Diplokokken und Staphylokokken bei den Akneerkrankungen zu vindizieren ist, müssen weitere Forschungen lehren.

**Sachs** demonstriert aus der dermatologischen Abteilung des Krankenhauses Wieden einen 51jährigen Patienten mit einem in Reinigung begriffenen Ulcus gangraenosum penis. Der Substanzverlust hat die Größe einer Wallnuß, betrifft den mittleren Anteil der Glans penis und den vorderen der beiden Corpora cavernosa penis, die z. T. mit eitrigen Massen bedeckt bloßliegen und nach rückwärts in eine Länge von 2 *cm* verdickt, von geröteter Haut bedeckt, erscheinen. Keine Drüsenschwellung. Das Allgemeinbefinden des Patienten, der ein Potator strenuus ist, war durch Temperatursteigerungen gestört. Die Krankheitsdauer beträgt seit dem infizierenden Coitus fast 3 Wochen.

**Leiner** demonstriert ein 8jähriges Kind mit zahlreichen tuberkulösen Geschwüren an der Mund- und Rachenschleimhaut, besonders an beiden Tonsillen. Man sieht daselbst kleine, schmierig belegte, sehr schmerzhafte Geschwüre mit fein gekerbtem Rande. Neben den Ulzerationen sind am Gaumenbogen und an der hinteren Rachenwand kleine miliare noch nicht zerfallene Knötchen. Im Abstrichpräparate von einer Tonsille sind zahlreiche Tuberkelbazillen zu sehen.

**Ehrmann** stellt vor: Eine 43jährige Frau mit ausgebreiteter Lungenphthise, die seit 5 Jahren über beiden Ellbogen, Knien und Fußrücken flache, livide braunrote, zentral vielfach nekrotische knötchenartige Infiltrate, etwas different von den follikulären, akneiformen Tuberkuliden, die wir sonst sehen, ähnlicher dem Erythema multiforme. Ich stelle mir vor, daß zuerst eine Gefäßerkrankung vorliegt und es erst später zu einer Thrombose der Gefäße mit Nekrose kommt.

**Pick** zeigt einen 14jährigen Knaben, der an einer seit dem 5. Lebensjahre bestehenden Rötung der Nase leidet. Diese setzt sich aus kleinsten lebhaft roten Knötchen zusammen, welche die untere Hälfte des Nasenrückens, sowie beide Nasenflügel einnehmen. Die Knötchen verschwinden bei Glasdruck ganz. Dieselben Partien zeigen auch eine kontinuierliche Hyperidrosis, die sofort wieder auftritt, wenn der Schweiß abgetrocknet wird. Es handelt sich um einen Granulosis rubra nasi. Die Mutter des Pat. leidet bloß an einer Hyperidrosis der Nase.

**Diskussion:** Luithlen. Der Fall stimmt ganz mit dem von mir in der Festschrift für Kaposi beschriebenen Krankheitsbild überein, das von Jadassohn dann mit dem zitierten Namen festgehalten wurde. Hier sind dabei mehr Gefäßerweiterungen kombiniert, während mein Fall mehr cystische Knötchen aufwies.

**Spiegler** zeigt eine 53jährige Frau mit einem linsengroßen, die ganze Cutis betreffenden Geschwür, dessen Grund rein, rot, glänzend,

dessen Ränder fein circinär, leicht aufgeworfen, nicht sehr derb sind. Die histologische Untersuchung bestätigte die Diagnose Epitheliom.

**Brandweiner** demonstriert ein frisches, großmakulöses, dichtes Syphilid. Die meisten der Roseolaflecken sind um kleine Naevi gruppiert. Dieses Zusammentreffen ist so regelmäßig, daß ich es nicht für zufällig halte, sondern glauben möchte, daß die Roseolen gerade um die reicher vaskularisierten Naevi beginnen. Die histologische Untersuchung steht noch aus.

**Riehl** stellt vor:

1. Einen 40jährigen Mann mit Lichen ruber planus hauptsächlich an den unteren Extremitäten. Die Mehrzahl der erbsen- bis talergroßen Plaques zeichnet sich durch ziemlich derbe Infiltration und starke, unregelmäßige Hornauflagerungen aus, so daß sie verrucös aussehen. R. bespricht die Differentialdiagnose gegenüber dem chronischen Ekzem und Psoriasis verrucosa, die an diesen Stellen ganz ähnliche Bilder zeigen können. Im vorliegenden Fall ist die Diagnose leicht zu stellen, weil teils einzelne charakteristische Knötchen, teils Gruppen mit dunkelbraunem, atrophischem Zentrum und frischem Knötchenkranz zu sehen sind. Auch die Mundschleimhaut ist beteiligt.

2. Einen 20jährigen Mann, der vor Weihnachten wegen maligner Lues mit ausgedehnten Ulzerationen gezeigt worden ist. Der Kranke wurde jetzt bei abgeheilter Syphilis wegen einer Purpura rheumatica, Erythema multiforme und leichtem Gelenksrheumatismus aufgenommen. R. bespricht den Zusammenhang von Erythema multiforme und Syphilis und hält das Vorkommen des Erythema m. und nodosum bei Lues als eine mehr minder zufällige Coincidenz, welche zur Zeit des Vorkommens von multiformen Erythemen (Herbst und Frühling) beobachtet wird u. zw. bei Syphiliskranken aller Stadien.

**Diskussion**: Finger möchte darauf hinweisen, daß die Auffassung des Erythema nodosum bei Syphilis jetzt eine andere als die der reinen Coincidenz ist; ja in jüngster Zeit hat sich diese Frage insoweit noch verschoben, als man erwog, ob nicht durch die Syphilis allein Effloreszenzen entstehen können, welche Ähnlichkeit mit dem Erythema nodosum haben, insbesondere findet sich dieser Standpunkt in einer Arbeit Hoffmanns aus der Klinik Lesser vertreten. Ich beobachtete erst heuer eine Frau mit ausgebreiteten, zerfallenen Papeln an den Tonsillen, makulösem Exanthem und zahlreichen, dem Erythema nodosum ähnlichen Knoten. In demselben Jahre kam die Patientin noch zweimal mit schweren Rezidiven bes. in der Mundhöhle, jedesmal begleitet von demselben, knotigen Erythem. Während das gewöhnliche Erythema nodosum rasch abheilt, sind diese Effloreszenzen ähnlich wie in den Beobachtungen Hoffmanns sehr hartnäckig; ja sie schwanden in meinem Falle nie bei exspektativer Beobachtung, sondern erst auf antiluetische Therapie

Neumann. Ob bei rezenten Syphilisformen ein Zusammenhang mit Erythema multiforme besteht, muß noch weiter erforscht werden. Aber bei ulzerösen Luesformen, besonders wenn der Darmtrakt betroffen ist, gleichviel an welcher Stelle, tritt nicht allzuselten dieses dem Erythema nodosum ähnliche Exanthem auf. Wie kann man entscheiden, ob dasselbe zum Bilde der Syphilis gehört oder akzidentell ist. Das eigent-

liche Erythema nodosum ist vorwiegend an den Unterschenkeln lokalisiert; das ihm ähnliche, im Verlaufe ulzeröser Lues auftretende z. D. in einem Falle meiner Beobachtung bei einem Mädchen mit gruppiertem Syphilid an den Vorderarmen und eitrigen Stuhlentleerungen, nicht nur an den unteren Extremitäten, sondern auch sonst am Körper; meist erfolgte es auch unter starkem Fieber und Frostanfällen.

**Zumbusch** demonstriert:

1. Einen 75jährigen Mann mit Pemphigus vulgaris, seit $^1/_2$ Jahre bestehend. Jetzt sieht man nur wenige frische Blasen, aber zahlreiche noch frisch exkoriierte Stellen. Die neu auftretenden Blasen sind meist groß, über wallnußgroß, was mit dem Alter des Pat. zusammenhängen dürfte.

2. Einen 54jährigen Mann mit chronischem Pemphigus und reichlicher Blasenbildung. Am Kopfe, besonders über der Wölbung eines großen Atheroms ist die Hornschichte fast total abgehoben; einzelne Blasen finden sich am Stamme, bes. am Rücken, an den unteren Extremitäten. Stark ist auch die Schleimhaut der Wangen, des Rachens und an der Epiglottis betroffen. Viele der Blasen zeigen durch Neuauftreten immer neuer kleiner Bläschen am Rande Tendenz zu weiterer, circinärer Ausbreitung. Dabei besteht meist etwas Fieber.

**Ehrmann** zeigt einen Mann mit einer vorwiegend am Kinne und der linken Gesichtshälfte lokalisierten Sykosis parasitaria (Trichophytia profunda). Dieselbe wurde an beiden Stellen je 6 Minuten mit Röntgenstrahlen behandelt und zeigt schon jetzt deutliche Abflachung. Nach so kurzer Belichtung kann wohl nicht von einer depilatorischen Wirkung allein die Rede sein und muß doch auch die antiparasitäre Komponente berücksichtigt werden.

**Diskussion**: Ullmann. Rascher Rückgang der Erscheinungen nach Röntgenbehandlung tritt nur bei oberflächlichen Formen der Trichophytie ein; bei tieferem Sitze kommt es meist bald zu Rezidiven und ist daher in letzterem Fall die als radikal bewährte Methode konstanter Wärmeapplikation vorzuziehen.

Spiegler. Die Wirkung der Radiotherapie bei der Sykosis parasitaria ist unzuverlässig und zeigt nicht selten rasche Rezidiven, wie ich durch eigene Beobachtungen bestätigen kann.

---

## Sitzung vom 18. Mai 1904.

Vorsitzender: Neumann. Schriftführer: v. Zumbusch.

**Neumann** teilt der Gesellschaft den Tod des korrespondierenden Mitgliedes Prof. Tommasoli in Palermo mit, worauf sich die Anwesenden zum Zeichen der Trauer von ihren Sitzen erheben. Weiter übermittelt der Vorsitzende die Einladung zum internationalen medizinischen Kongresse in Lissabon (1906).

**Sachs** demonstriert aus der dermatologischen Abteilung des Krankenhauses Wieden:

1. Eine 42jährige Frau mit einer auf den Nacken, Stirne, Schläfegegend, z. T. auch behaarten Kopf lokalisierten Psoriasis vulgaris.

Die einzelnen Effloreszenzen derselben sind zu serpiginös begrenzten und konzentrisch angeordneten Kreisen gruppiert. Dieser Fall ist sowohl wegen seiner atypischen Lokalisation als auch in differentialdiagnostischer Beziehung gegenüber dem Herpes tonsurans squamosus et vericulosus, sowie dem serpiginösen Syphilid bemerkenswert. Am übrigen Körper sind keine Psoriasiseffloreszenzen, die Krankheitsdauer beträgt 3 Monate.

2. Einen 26 Jahre alten Patienten, der eine Kombination von drei Krankheitsbildern zeigt: erstens eine Sklerose im Sulcus coronarius mit einem auf den Stamm ausgebreiteten papulösen Syphilid, zweitens ein auf Handrücken, Nacken und Gesicht lokalisiertes Erythema exsudativum multiforme, drittens eine auf die beiden unteren Extremitäten beschränkte Eruption einer Erythema nodosum.

Die Frage, ob die Kombination dieser 3 Krankheitsbilder nur eine zufällige Koinzidenz bedeutet, oder diese beiden Erythemformen mit der Syphilis in Beziehung zu bringen sind, wie dies von Hoffmann, Markuse geschieht, ist zur Zeit noch als eine offene zu betrachten.

**Finger** demonstriert im Anschlusse daran einen im weiteren Sinne des Wortes einschlägigen Fall. Bei einer Patientin bestehen an beiden Unterschenkeln, besonders rechts über der Tibia umschriebene, von einem lividroten Rand umsäumte Ulzerationen, die ähnlich wie Gummen aussehen. Daneben bestehen an den Waden livide, der Perforation nahe Infiltrate von großer Schmerzhaftigkeit, vereinzelt auch unter den Knien und dem äußeren Malleolus rechts spontan in Rückgang befindliche Knoten. Es handelt sich also um die Bildung äußerst empfindlicher Knoten, die sich unter ganz unveränderter oder livid verfärbter Haut bilden; dieselben haben teils Neigung zu spontaner Resorption, teils zu rascher Ulzeration. Auf antiluetische Behandlung fast gar keine Reaktion. Ins Auge zu fassen sind: 1. Lues, 2. das Erythema nodosum. Luetische Knoten gehen nicht spontan zurück und sind nicht so druckempfindlich; auch die Ulzerationen sind nicht für Lues charakteristisch. Lokalisation, Empfindlichkeit und Farbe stimmen für das Erythema nodosum, nicht aber die Tatsache der Ulzeration. Dagegen haben wir im letzten Jahrzehnt die Gruppe des symptomatischen Erythema nodosum kennen gelernt; bei skrofulösen Individuen das Erythema induratum Bazin mit seinem typischen histologischen Befunde. Die Pathogenese führt auf der einen Seite zu einer Thrombophlebitis, auf der anderen Seite aber ist es wahrscheinlich, daß ähnliche symptomatische Erytheme auch bei Lues vorkommen. Mauriac wies schon 1876 in seiner Arbeit über das Erytheme noueux syphil. auf diese intermediäre Form zwischen Papel und Gumma. Jüngst fand Hofmann von der Klinik Lesser bei 12 untersuchten Fällen eine deutliche syphilitische Thrombophlebitis. Marcuse veröffentlichte drei ähnlich lautende Befunde mit dem Ausgangspunkte von einer luetischen Thrombophlebitis. Bei der vorgestellten Patientin, die sowohl an skrofulösen Lymphdrüsen leidet als an einer zirka 7 Monate alten Lues, ist eine sichere Beziehung zu einer beider Ätiologien derzeit nicht genau möglich. Die histologische Untersuchung ist noch nicht abgeschlossen.

**Diskussion**: Neumann. Beim Falle des Herrn Dr. Sachs waren auch vereiterte Drüsen vorhanden, also ein eitriger Prozeß, von dem das Erythem ausgehen kann, ähnlich wie in dem von mir in der vorigen Sitzung erwähnten Falle. Auch bei aphtösen Prozessen am Genitale, wie sie bei Leuten in feuchten Wohnungen bisweilen vorkommen, sieht man im Verlaufe dieser Ulzerationsprozesse Erytheme in Flecken- und

Knotenform auftreten, gleichfalls mit ganz unregelmäßiger Lokalisation. Zum Falle Fingers möchte ich bemerken: Das Erythema nodosum exulceriert nicht. Es könnte also nur Syphilis oder Skrofuloderma vorliegen. Da die Knoten trotz antiluetischer Therapie nicht schwinden, ist das letztere wahrscheinlicher, zumal auch deutliche skrofulöse Lymphdrüsen am Halse und Nacken vorhanden sind. Man findet nur solche Formen bei Erwachsenen seltener; in großer Zahl aber bei Kindern, bei welchen sie spontan oder auf Jodbäder oft rasch zurückgehen. Am Rande der restierenden narbigen Flecken bleiben dann oft miliäre Lupusknötchen zurück.

**Nobl** demonstriert einen exzessiv entwickelten Fall des Erythema nodosum idiopathicum. Die 26jährige, sehr herabgekommene anämische, leicht fiebernde Patientin erkrankte vor 10 Tagen unter Bildung schmerzhafter, namentlich äußerst druckempfindlicher Knoten an den Unterschenkeln, die sich von hier aus späterhin auch über die Knieregion und die untere Hälfte der Oberschenkeln ausbreiteten. Seit 2 Tagen kompliziert eine hochgradige linksseitige Kniegelenksschwellung das Krankheitsbild. Bis wallnußgroße, halbkugelig prominente, violettrot verfärbte Knoten besetzen in dichter Anordnung diffus Rücken sowie die Unterschenkel in ihrer ganzen Circumferenz. Die Formation geht mit beträchtlicher ödematöser Schwellung der Füße und Unterschenkel einher, deren Integument sich heiß anfühlt und besonders in der Region der Nodositäten bei dem leisesten Kontakt schmerzempfindlich ist. Der beträchtliche Erguß in das linke Kniegelenk ist durch deutliches Ballotment der Patella, beträchtliche Zunahme der Peripherie in Aufhebung aller Funktionsfurchen scharf markiert. Der hydropische Gelenkszustand zwingt der Kranken einen hinkenden Gang auf. Die Harnanalyse ergibt einen der Norm entsprechenden Befund.

II. Einen Fall von Lupus verrucosus disseminatus bei einem fünfjährigen Mädchen. Erbsen- bis kreuzergroße, warzig unebene, mäßig elevierte, stellenweise von erythematösen Höfen umgebene, vielfach auch zu größeren Plaques aggregierte Lupusscheiben sind an den Hand- und Fußrücken, am Nagelfalz zahlreicher Finger und Zehen, am Stamme, in den Kniebeugen und Oberarmen zu allmählicher Entwicklung gelangt. Außerdem sind noch in der ungewöhnlichen Lokalisation der Handteller und Fußsohlen linsen- bis hellergroße, von tylotischer Oberhaut bedeckte, kaum über das Niveau der Umgebung emporragende, von schmälsten geröteten Höfen umgebene Herde anzutreffen. Am linken Handrücken grenzt an einen mehr elevierten Lupusplaque ein etwa haselnußgroßes Gomme scrophuleuse, das am Zentrum bereits durchbrochen erscheint und den eingeschmolzenen, verkästen Infiltrationsmassen den Austritt gestattet. In ätiologischer Hinsicht bemerkenswert erscheint, daß der disseminierte lupöse Prozeß unmittelbar im Anschluß an Morbillen aufgetreten ist und bereits vor einem Jahre an allen heute attackierten Regionen in mäßig ausgebreiteten Herden anzutreffen war. Diese im Gefolge von Masern so häufig beobachteten tuberkulösen Läsionen haben in diesem Falle ausschließlich von der allgemeinen Decke Besitz ergriffen, indem weder im lymphatischen Apparat noch im Knochensystem oder Respirationstrakt spezifische Veränderungen festzustellen sind. Von besonderem Interesse ist die disseminierte exanthematische Anordnung in so frühem Kindesalter.

III. Einen 50jährigen Patienten, dessen Krankheitsprozeß bei flüchtiger Betrachtung nicht ohne weiters die richtige Beurteilung ermöglicht. Die vorzüglich auf die untere Körperhälfte beschränkten Veränderungen setzen sich dem Wesen nach aus stecknadelkopf- bis erbsen-

großen, mäßig elevierten, lebhaft und lividroten, äußerst derben, an ihrer Oberfläche glatten oder exkoriierten, mit rundlichen Blutböckchen besetzten Knötchen zusammen. Diese sind teils zerstreut am Gesäß, den Ober- und Unterschenkeln zu gewahren, teils sieht man sie in linearer Aneinanderreihung kreis- und unregelmäßig fleckförmiger Gruppierung zu größeren Streifen und Scheiben zusammentreten. Ein Symptomenkomplex, der sich etwas mit dem Bilde eines Erythema papulatum identifizieren ließe. Genauen Aufschluß gewähren die Veränderungen im Bereiche der Kniekehlen. Hier sieht man 6—8 *cm* lange, 3—4 *cm* breite stahlblaue, wenig über das Niveau der Umgebung erhabene, reichlich durchfurchte, an ihrer Oberfläche rauhe, jedoch weder schilfernde noch schuppende, äußerst derbe Plaques, welche deutlichst die Provenienz aus hanfkorngroßen polygonalen Einzeleffloreszenzen erkennen lassen. Am Rande der konfluierenden Herde sind nämlich kantig begrenzte, leicht eingesunkene bläuliche Knötchen zu gewahren, die vielfach erst in Konfluenz begriffen sind. Die Inspektion der Skrotalhaut und des Penisintegu ments gewährt schließlich die einem jeden Zweifel begegnende Orientierung, daß es sich in diesem Falle um einen Lichen ruber planus disseminatus, anularis et confluens handelt. An den letzterwähnten dunkel pigmentierten Regionen sind die typischen, polygonalen, sanft gewellten, wachsartig schimmernden, stecknadelkopf-, hirse- und hanfkorngroßen, perlmutterähnlich schimmernden, glatten Knötchen zu Bogenlinien, Kreisen und gyrierten Figuren zusammengetreten, welche diese Partien in dichtester Anordnung übersäen. In der Gegend der Peniswurzel ist die Eruption nur mehr in Form atrophisch deprimierter, pigmentfreier Zeichnungen angedeutet. In subjektiver Hinsicht wird das Krankheitsbild durch imperiöses Juckgefühl dominiert, das dem Kranken schlaflose Nächte verursacht und vielfach auch zur atypischen Erscheinungsweise des Ausschlages an den Beinen und der, an den Unterschenkeln bestehenden, streifenförmigen (in der Ausbreitung von Kratzeffekten) Anordnung der Effloreszenzen geführt haben dürfte.

**Ullmann** demonstriert 1. einen Lichen ruber planus der Wangenschleimhaut. Ähnlich wie in dem kürzlich vorgestellten Falle blieb auch hier die Schleimhaut die einzige Lokalisationsstelle. Vor 2 Jahren allerdings hatte der Patient auch ausgebreitete Herde von typischem Lichen ruber planus an den Extremitäten, besonders den Hand- und Fußrücken; während diese auf zirka 1000 asiatische Pillen zurückgingen, hat sich die Schleimhautaffektion nicht geändert; man sieht deutlich die weißgrauen, perlmutterglänzenden, farnartig verzweigten Streifchen. Bei Lichen ruber accuminatus und pilaire sind Schleimhautaffektionen nicht berichtet.

2. eine Frau, die seit 22 Jahren an einem Lupus exfoliativus faciei leidet, der über das ganze Gesicht, beide Ohren und die stark ektropionierten Augenlider ausgebreitet ist. Ich stelle diesen Fall als Beitrag zur Röntgenbehandlung des Lupus vor. Die rechte Seite, auf der die Reaktion jetzt abgelaufen ist, erscheint flacher als die derzeit in Reaktion befindliche linke Gesichtshälfte. Nach meinen Erfahrungen glaube ich jenen beistimmen zu können, welche vorsichtige Bestrahlungen mit kleinen Dosen ohne deutliche starke Reaktion vornehmen.

**Freund** zeigt einen Fall von Lichen ruber planus, der von Oppenheim bereits demonstriert wurde. Die verrucösen Herde am rechten Unterschenkel wurden mit Röntgenstrahlen behandelt, u. zw. vierzehnmal insgesamt nach meiner Methode mit einer chemischen Aktivität, welche einer Ausscheidung von 0·07 *g* Jod entspricht. Die Wucherungen sind deutlich zurückgegangen. Die Reaktionen in den betreffenden stärker pigmentierten Stellen war ähnlich wie auch sonst bei Leuten mit stärker pigmentierter Haut, bei Psoriasis viel stärker. Assist. Oppenheim nahm

vor und nach der Bestrahlung Excisionen vor. Lichen ruber planus, wenn auch nicht gerade verrucöse Formen wurden von Scholtz mit Röntgen behandelt.

**Diskussion:** Oppenheim. Klinisch sieht die Stelle wie geheilt aus. Histologisch ist aber noch ein deutliches Infiltrat in und um die verlängerten Papillen vorhanden. Die früher verbreiterten Epithelzapfen sind wieder schmäler, die Verhornungsgrenze hinaufgeschoben. Die Sklerosierung des Bindegewebes ist nach der Behandlung stärker.

Ullmann weist darauf hin, daß ebenso wie Zeisler auch er bereits früher Lichen ruber planus mit Röntgen bestrahlt habe, worüber im Zentralblatt f. d. gesamte Therapie berichtet wurde.

**Zumbusch** demonstriert ein im Ablaufen begriffenes vesikulöses Ekzem, das bei einem Gärtner durch Hantieren mit Primula japonica entstanden war und zahlreiche Bläschen in stark geröteter Umgebung zeigten Primeldermatitis.

**Diskussion:** Riehl. Die erste Mitteilung über die Einwirkung der Primelu auf die Haut ist in einem Londoner Journal für Gartenkunde erschienen. Ich habe eine Reihe von Fällen in Wien gesehen und 1895 diese Dermatitisform näher beschrieben; doch ist meine Publikation über diesen Gegenstand vielfach übersehen worden. Auch Kaposi sah einige Fälle, die erysipelartig auftraten, doch blieb die Ätiologie unbekannt. Häufig sieht man die Dermatitis auch im Gesicht bei Frauen, die sich mit der Zimmerkultur dieser Pflanzen abgeben. Mit der Zeit, wenn die Primel oft kultiviert wird, nimmt die Virulenz der in den Haaren derselben enthaltenen Stoffe ab; so kannte ich einen Garten, in dem im ersten Jahre fast alle Gärtner die Dermatitis bekamen, während sie nach drei Jahren die Pflanze gut vertrugen. Versuche ergaben weiter, daß nur die Haare, nicht aber die Wurzel das irritierende Gift enthalten.

**Riehl** demonstriert ein achtjähriges Mädchen mit den ausgesprochenen Erscheinungen einer Prurigo, neben dem an den Handrücken und Handwurzeln ein fleckiges Exanthem besteht, das durch seine annuläre Anordnung und zentrale cyanotische Verfärbung sich deutlich als Erythema multiforme abhebt.

**Zumbusch** stellt vor:

1. den bereits zweimal demonstrierten Fall von Psorospermosis Darier, der am Halse, Nacken und Schulter zahlreiche, typische, pigmentierte Knötchen aufweist; besonders an der Stirne und Wange aber sind die Knötchen stark vermehrt.

2. einen älteren Mann mit rezenter Lues, Sklerosenrest und papulösem Exanthem, bei dem wenige Tage nach Ausbruch des Exanthems eine linksseitige Facialislähmung und Parese der linken oberen Extremität auftraten. Letztere ist derzeit fast ganz bis auf eine motorische Schwäche behoben, erstere besteht noch deutlich. Andere nervöse Störungen waren nicht aufgetreten.

**Riehl** zeigt einen Carcinoma in lupo. Auf der linken Wange vor dem Ohre in der Jochbeingegend bildete sich auf dem Boden eines seit über 8 Jahren bestehenden, z. T. narbig ausgeheilten Lupus vulgaris ein guldengroßes, derbes Geschwür mit wallartig aufgeworfenen, derben Rändern, ein so deutliches Epitheliom, wie man es selten in diesem Stadium mit dem deutlichen Charakter des Epithelialcarcinoms sieht.

**Pick**: Bei dem 34jährigen Mann begann die jetzige Affektion vor drei Monaten unter dem Bilde einer starken Akne; doch wurden die ziemlich lebhaft roten Effloreszenzen bald pustulös und so zahlreich, daß derzeit fast die ganze Gesichtshaut dicht mit ihnen bedeckt ist. Ganz gleiche Effloreszenzen zeigten sich auch an den Extremitäten und am Penis. Es sind hier in der Haut oder in deren Niveau liegende, mehr tast- als sichtbare Knötchen, die stellenweise im Zentrum deutliche regressive Metamorphose aufweisen. Es handelt sich wohl um eine Form der Tuberkulide, die Aknitis. Hereditäre Belastung oder Zeichen innerer Tuberkulose bestehen nicht.

Finger: Von den unter einer ganzen Reihe von Bezeichnungen beschriebenen sogenannten Tuberkuliden sind besonders zwei schärfer gezeichnet, die Aknitis und Folliklis. Unter Aknitis wird das papulokrustöse Tuberkulid bezeichnet, das mit stecknadelkopf- bis linsengroßen Knötchen im Gesichte besonders auftritt, die im Zentrum oberflächlich verkrusten, trichterförmig einsinken und nach Abfallen der eingetrockneten Kruste eine variolaähnliche Narbe zurücklassen. Als Folliklis aber wird jene Affektion bezeichnet, die ähnlich dem Erythema induratum in oder unter der Haut beginnen, wo man sie unter dem Finger förmlich rollen kann. Hier handelt es sich im Gesichte um weiche, braunrote, z. T. ulzerierte Infiltrate, einen Lupus disseminatus de la face, vereint mit einer Folliklis an den Extremitäten. Alle diese Formen werden als Tuberkulide in dem Sinne angesprochen, daß sie nicht durch virulente Bazillen, sondern durch Toxine oder Embolien toter Bakterienleiber zustande kommen. Bei der Acne teleangiektoides dagegen ist durch den positiven Ausfall der Tuberkulinreaktion und die positive Impfung Besniers die tuberkulöse Natur sichergestellt. Bei der vorgestellten Patientin würden daher bei der Tuberkulininjektion die Effloreszenzen im Gesicht wohl reagieren, nicht aber die Folliklisknötchen.

Pick: Auch im Falle Kaposis finden sich in der Abbildung der Akne teleangiektodes neben der Affektion im Gesichte ähnliche Effloreszenzen wie hier an den oberen Extremitäten. Für die Wahl der Diagnose Aknitis war für uns in diesem Falle bestimmend der Umstand, daß die Affektion im Gesichte unter dem scheinbaren Bilde einer Akne begann und daß sich als primäre Effloreszenz ein subkutanes Knötchen nachweisen ließ.

# Geschlechts-Krankheiten.

(Redigiert von Prof. **Neisser** und Dr. **Schäffer**, Breslau.)

---

## Anatomie, Physiologie, allgem. und exp. Pathologie, pathol. Anatomie, Therapie.

**Valentine**, Ferd. C. The Boys Venereal Peril. Journ. Amer. Med. Assoc. XLI. 4. Juli 4. 1903.

Valentines Artikel will sich mit der Frage beschäftigen, wie und in welcher Periode des Lebens Knaben oder junge Männer über die Bedeutung des Geschlechtslebens und der geschlechtlichen Krankheiten aufgeklärt werden sollen. Etwas Neues oder Originelles ist weder aus dem Artikel selbst, der allerdings nur im Auszug produziert ist, noch aus der an denselben sich anschließenden Diskussion zu berichten.

H. G. Klotz (New-York).

**Stern**, Heinrich. The Constitution of Normal Prostatic Secretion. Amer. Journ. Med. Scienc. 126. 277. Aug. 1903.

Stern hat die Absonderung der Prostata im normalen Zustande, über welche in der Literatur verhältniswenig zu finden, Gegenstand eingehender Untersuchungen gemacht. Auch bei der größten Vorsicht ist es kaum möglich, die Beimischung von Substanzen aus andern anliegenden Organen ganz zu vermeiden. Die Menge des Sekrets ist sehr verschieden, bis zu 5 $cm^3$, Farbe weißgrau ins blaue oder gelbe spielend, wegen der Lecithinkügelchen nie völlig klar, Geruch der des Samens, aber von dem Prostatasekret selbst herrührend. Das spezifische Gewicht ist nicht viel höher als das des Wassers, da höchstens 1 bis 2% solide Substanzen vorhanden, die Reaktion schwach alkalisch oder neutral, aber nie sauer wenn unvermischt. Chlorsaure Salze 0·5—1% neben Spuren von schwefel- und phosphorsauren Salzen, bes. Kalzium sind die mineralischen Bestandteile, 0·35—0·75% sind Eiweißstoffe (Nucleoprotein), außerdem finden sich Lecithin, amyloide Substanz (corpora amylacea) und ein Ferment. Die Böttcherschen Kristalle scheinen eine Verbindung von Phosphorsäure mit (Scheiners) stickstofthaltiger Base und der Prostata eigentümlich zu sein. Epithelien meist zylindrisch, und runde,

fein granuliert mit 2 oder mehreren Kernen, sowie polynucleäre Leukocyten sind normal.

Die Zusammensetzung des Sekrets zeigt, daß das Sekret der Prostata von Bedeutung für die Samenflüssigkeit ist, daher die Prostata mehr als Geschlechtsorgan aufzufassen ist, das in Gemeinschaft mit den Samenbläschen ein Medium für die Erhaltung der Beweglichkeit der Spermatozoen liefert. H. G. Klotz (New-York).

**Kapsamer**, G. Wien. Urolog. Abteilung Frisch: Über Enuresis und ihre Behandlung mittels epiduraler Injektionen. Wiener klinische Wochenschrift. 1903. Nr. 29 und 30.

Kapsamer hat die Methode Cathelins, welcher derselbe ursprünglich für den lästigen Harndrang verwendet hat, in 37 Fällen von Enuresis nachgeprüft und bei 25 Fällen mit vollständiger Heilung zu Ende geführt; die Krankengeschichten aller 37 Fälle sind in extenso mitgeteilt. Kapsamer verwendete in mehreren Fällen statt Kokain physiolog. Kochsalzlösung mit ebenso gutem Erfolge, er empfiehlt in jedem Falle 2—3 Injektionen in kürzeren Zwischenräumen nacheinander zu machen, selbst dann, wenn nach der ersten Injektion die Enuresis aufgehört haben sollte. Eine präzise Erklärung für die Wirkungsweise der Methode ist nicht gegeben, vielleicht wie Cathelin meint, handelt es sich um Chockwirkung auf die Cauda equinea. Kapsamer hat bei seinen 300 Injektionen ebenso wie Cathelin bei seinen 1000 Injektionen keine ungünstigen Nebenwirkungen von ernsterer Bedeutung gesehen und erklärt die Methode, die immer ambulatorisch unter strengen aseptischen Kautelen gemacht wurde, für unbedingt ungefährlich. Sie bringt in Fällen, denen wir meist machtlos gegenstanden, Heilung und verdient nachgeprüft zu werden. Viktor Bandler (Prag).

**Dukelsky**, W. J. Diphtheriebazillen in einem Falle von chronischer Vulvovaginitis. Wratscheb. Gaz. 1903. Nr. 38.

Einige Zeit nach Ausheilung einer gonorrhoischen Vulvo-vaginitis bei einem 8jährigen Mädchen konstatierte Dukelsky bald nach einer Rachendiphtherie im sich wieder einstellenden, geringen, serösen, gonokokkenfreien Ausfluß Diphtheriebazillen und eosinophile Zellen. Die Genitalien waren stark entzündet, aber nicht diphtheritisch belegt. Verfasser wirft zum Schluß die Fragen auf, ob Personen mit Diphtheriebazillen im Vaginalschleim isoliert werden müssen, ob in Anbetracht der leichteren Infektion Seruminjektionen indiziert seien und ob nicht in jedem Falle von Diphtherie auch der Vaginalschleim auf Löfflersche Bazillen untersucht werden sollte. Aus dem Befunde von eosinophilen Zellen glaubt Verfasser schließen zu dürfen, daß dieselben keineswegs im Blute, im Schleime bei Bronchialasthma und im gonorrhoischen Eiter allein sich vorfinden, sondern auch im Sekret einer diphtheritischen Vulvovaginitis vorkommen können. S. Prissmann (Libau).

**Poscharyski**, Joseph. Zur Frage der Bakteriurie bei Kindern. Arch. f. Kinderheilkunde. XXXII. Bd. 5. und 6. Heft.

Die Untersuchung wurde an 4 Fällen, welche eines plötzlichen Todes gestorben waren, vorgenommen. Säurefeste Mikroben, welche sich auch blau nachfärben ließen (nach Baumgarten), fanden sich reichlich im Harn und Harnapparate; freilich auch unter bestimmten Bedingungen auch in entfernten Organen, wie im Herzen, Lymphgefäßsystem des Darmes. Der Autor glaubt Smegmabazillen ausschließen zu können, verweist auf ganz analoge Resultate von Laabs und Grathe und warnt bei Befund säurefester Mikroben vor unliebsamen diagnostischen Irrtümern.

Rud. Bunzel (Prag).

**Bandler**, Viktor, Prag. Über Blasentuberkulose. Prager medizinische Wochenschrift. 1903. Nr. 21.

Bandler bespricht die Wege der Infektion und Lokalisation der Tuberkulose der Blase und erörtert an der Hand der beobachteten Fälle und der Literatur die Diagnose des Krankheitsbildes. Insbesonders hebt er für die seltenen Fälle von primärer Tuberkulose der Blase die rasch eintretende Verringerung der Kapazität der Blase und den leichten Nachweis von Tuberkelbazillen im zentrifugierten dekantierten Sediment in dem Anfangsstadium der Erkrankung hervor. Ausführlicher erwähnt der Autor eines Falles von primärer Blasentuberkulose bei einem 21jährigen Manne, der in den ersten Stadien schon beobachtet und diagnostiziert wurde, bei dem sich allmählich schwere Ulzerationen der ganzen Blasenschleimhaut bildeten und erst nach $1^1/_2$jähriger Beobachtung eine Propagation auf die l. Niere unter Fieberattacken auftrat. Die Cystotomia suprapubica brachte nicht nur die schweren Ulzerationen der auf die Größe einer Apfelsine geschrumpften Blase zur Heilung, sondern führte auch zum Stillstand der Tuberkulose in der erkrankten Niere, bei der in Narkose deutlich eine Vergrößerung und ein Knoten getastet werden konnte. Der Pat. ist jetzt 3 Jahre nach der Operation ohne jegliche Beschwerden, entleert aus der Fistula suprapub. vollständig klaren Urin und erfreut sich der besten Gesundheit und Arbeitsfähigkeit.

Alfred Kraus (Prag).

**Seelig.** Welche lokaldiagnostischen Schlüsse kann man aus der Untersuchung des Urins bei Urogenital-Erkrankungen ziehen? Allg. med. Ztrl.-Ztg. 94. 95. 1901.

Seelig weist auf die Gefahren, welche die Einführung von Instrumenten in die Harnröhre und Blase haben können, hin und betont die Notwendigkeit der sorgfältigen klinischen Betrachtung und der genauen Urinuntersuchung. — Die Oligurie z. B. tritt auf bei nephritis parenchymatosa. Andauernde Polyurie spricht nur für eine Beteiligung der Nieren, im Verein mit vermindertem spez. Gewicht spricht sie für morbus Bright, mit erhöhtem spez. Gewicht treffen wir sie bei Diabetes mellitus. Oligurie mit besonders niedrigem spez. Gewicht ist der Vorläufer der Urämie. Weniger wichtig ist die Reaktion des Urins, wichtiger die Untersuchung auf Epithelien und Zylinder. Sodann die wichtigsten und häufigsten Befunde des Urins Pyurie und Hämaturie. Für die Pyurie kommen in Betracht die Menge des Eiters, die Form der Eiterkörperchen, die Art

der Sedimentierung, der Eiweißgehalt. Sedimentiert ein sauer pyurischer Harn so, daß die überstehende Flüssigkeit klar ist, so spricht das gegen eine Eiterung der Harnwege; ist sie im Gegenteil trübe und besteht dabei Polyurie mit niedrigem spez. Gewicht, so ist an eine Erkrankung der höheren Harnwege zu denken. Von Wichtigkeit ist wieder die Bestimmung des Albumingehalts, Befunde über 1 p. m. sind stets verdächtig für Nierenaffektion. Sodann bespricht S. die Hämaturien, er macht aufmerksam auf die Symptome der initialen Blutung (Harnröhre), terminale Blutung (hintere Harnröhre, prostata) totale Blutung. Ist letztere am Schluß besonders stark, so spricht das für eine Blasenblutung, stundenweises Aufhören der Blutung für Nierenblutung. Stein (Görlitz).

**Jacob**, J. H. A New Obturator for the Urethroscope. New-York Med. Journ. LXXVII. 18. Juni 1903.

Jacob empfiehlt für die Untersuchung der Urethra posterior ein Instrument, an dem ein weicher Katheter das Ende des Metalltubus ca. 1 *cm* überragt und die Biegung der Urethra ausgleicht. Vermittelst desselben läßt sich feststellen, wenn das Instrument die Blase erreicht hat und durch allmähliches Zurückziehen bis der Urin zu fließen aufhört, wenn das Ende dicht vor dem Sphinkter der Blase angelangt ist.

H. G. Klotz (New-York).

**Levi**, Leone. Di un nuovo apparecchio endoscopico per l'esame diretto dell' uretra e di altri organi cavitari detto Microendoscopio. Giornale Italiano delle malattie veneree e della pelle. XXXVII. pag. 55.

Levi beschreibt ein neues Instrument für die Urethroskopie, das auch für Cystoskopie, Otoskopie etc. benützt werden kann, wenn die entsprechenden Tuben verwendet werden. Die Vorzüge dieses Instrumentes bestehen darin, daß die das Licht spendenden elektrischen Lämpchen in einem geschlossenen Gehäuse so angebracht sind, daß sie das Licht direkt in den Tubus werfen, wodurch eine hohe Lichtstärke selbst in einen langen Tubus erzielt wird und weiters darin, daß der belichtete Teil der betreffenden Körperhöhle durch einen optischen Apparat vergrößert gesehen wird. Spietschka (Brünn).

**Seelig**. Über den Wert und die Grenzen der Cystoskopie. Allg. med. Ztrl.-Ztg. 97. 98. 1901.

In einem zweiten Aufsatze bespricht Seelig den Wert der Cystoskopie für die Diagnose der Blasenerkrankungen, wir sind im stande mit ihr beginnende Prostatahypertrophien zu erkennen, wenn palpable Vergrößerung der Drüse noch fehlt, wir können die Bottinische Operation unter Leitung des Auges vornehmen. Charakteristische Bilder liefert ferner die gonorrhoische und tuberkulöse Cystitis. Die glänzendsten Resultate liefert die Cystoskopie bei der Erkenntnis der Blasentumoren. Größe des Tumors und Stielverhältnisse sind meist deutlich zu erkenen, Gut- oder Bösartigkeit des Tumors nicht. Wichtig sind vor allem die Frühdiagnosen, welche man mittelst der Methode stellen kann. Erwähnt sollen hier auch die Diagnose von Steinen und Fremdkörpern sein. Für

die Diagnose der Krankheiten der höheren Harnwege leistet der Ureterenkatheterismus Dienste von begrenztem Werte, er belehrt uns über Hindernisse im Verlaufe des ureters und über die pathologischen Bestandteile des Renalsekrets jeder Niere, über die Art und den Umfang der Erkrankung des Organs sagt er nichts. Hier treten ergänzend die Gefrierpunktbestimmungen des Urins ein und ferner das Auftreten von Zucker nach Injektion einer Dosis von Phloridzin in dem getrennt aufgefangenen Urin beider Nieren. Für die praktische Verwertbarkeit wird es noch längerer Beobachtungszeit bedürfen. Stein (Görlitz).

**Valentine**, Ferd. C. The Urine from Each Kidney. New-York. med. record. Oktober 25. 1902.

Trotz der Vollkommenheit der neuen Ureterencystoskope haben die Bestrebungen, den Nierenurin gesondert aufzufangen, ohne die Ureteren dabei sondieren zu müssen, nicht nachgelassen. Im Prinzip gingen die Versuche dahin aus, in der Blase selbst eine Wasserscheide herzustellen (Neumann-Guben, Harris und Downes), denen Lambot schon 1891 vorangegangen sein soll.

Es wird sich die Anwendung solcher Hilfsmittel von selbst wünschenswert machen, wenn aus irgend einem Grunde der Ureterenkatheterismus nicht anwendbar erscheint, also bei den immerhin nicht häufigen Fällen von zu geringer Kapazität der Blase und anderem.

Das in Valentines Abhandlung beschriebene, von Cathelin konstruierte Instrument „le diviseur vesical gradue“ (Guyona Annalen Juli 1902) schien (auch dem Ref. zuerst) ein brauchbares Hilfsmittel zu sein, wie durch eine Reihe von Abbildungen und Fälle erörtert wird.

Es gelingt nämlich durch Vorschieben einer dünnen federnden Schlinge aus einem geteilten Katheter eine Membran so zu entfalten, daß ein Abschluß beider Blasenhälften durch eine mittlere Scheidewand (Membran von Gummi) geschaffen wird. Der Urin wird mittelst dünner Katheter, welche in dem geteilten Metallinstrument nach Art der Ureterenkatheter rechts und links laufen, herausgehebert. Bei stärker vorspringendem Mittellappen der Prostata ist natürlich auch dieses Verfahren illusorisch. Die Blase wird nur mit einigen $cm^3$ Flüssigkeit gefüllt. Die Feder soll sich der Konfiguration der Blasenwand anschmiegen. Aus anatomischen Gründen bleiben nach Ansicht des Ref. die Resultate unsicher, abgesehen von der großen Belästigung männlicher Patienten und der nicht ganz ungefährlichen Feder, welche in der Blase abbrechen kann, wie mir ein solcher Fall mitgeteilt wurde.

Loewenhardt (Breslau).

**Rapin.** Un cas d'induration des corps caverneux. Le progr. medic. 38. 1901.

Rapin hält die Fälle von plastischer Induration der corp. cavernosa für eine sehr seltene Affektion und veröffentlicht einen hierher gehörigen Fall in extenso. Es handelt sich um einen 56jährigen Mann, der 6 Monate, bevor R. ihn in Behandlung nahm, die ersten Zeichen der Affektion zunächst auf einer Seite beobachtete. Der Patient war ein zu

geschlechtlichen Erregungen leicht neigender Mensch, im übrigen wenig widerstandsfähig. R. hält diese beiden Momente für die Entstehung des genannten Leidens für wichtig, daneben wäre auf Syphilis, Gonorrhoe, Trauma, Rheumatismus, Gicht und Diabetes zu achten. Da der Patient kurz vor Ausbruch der Affektion ein Trauma am Penis erlitten, Syphilis auszuschließen war, weil entsprechende Behandlung ohne Einfluß geblieben war, Diabetes auch nicht vorlag, nimmt R. an, daß im vorliegenden Falle der abusus in venere im Verein mit Arteriosklerose und verminderter Widerstandsfähigkeit, vielleicht auch das Trauma die Grundursachen der Affektion waren. Stein (Görlitz).

**Tschernow**, M. Die Bildung eines harten Infiltrates in der pars cavernosa urethrae nicht gonorrhoischen Ursprungs. Journal russe de mal. cut. etc. 1902. Nr. 3.

Die Ansicht Kollmanns und Oberländers, der zufolge die harten Infiltrate der Urethra nur gonorrhoischen Ursprungs sind, wird durch den mitgeteilten Fall widerlegt, bei welchem das in dem mittleren Drittel der Urethra ant. sitzende Infiltrat durch chronische Hyperämie des Genitales infolge von Masturbation und geschlechtlicher Aufregung, die wegen vorzeitiger Ejakulation einen Coitus unmöglich machte, bedingt wurde. — Auch Coitus reservatus kann als ätiologisches Moment der Affektion dienen. Richard Fischel (Bad Hall).

**Druelle.** La balanoposthite érosive circinée chez la femme. La médecine moderne. 16. Juli 1902.

Berdat und Bataille haben zuerst eine Form der Balanoposthitis beschrieben, welche sie Balanoposthite érosive circinée nannten. Sie entsteht durch Erosionen, am häufigsten im Sulcus praeputialis; hat scharf begrenzte, mit einem ein wenig erhabenen weißlichen Rand peripher fortschreitende, stets runde Form bewahrende Konturen. Die befallene Fläche ist lebhaft rot, glänzend und sondert eine trübe, übelriechende Flüssigkeit ab; durch Konfluenz entstehen polyzyklische Formen, nach und nach wird das ganze Schleimhautblatt des Präputiums, soweit sich Glans und Präputium berühren, befallen. Diese Form ist kontagiös, nachgewiesen an einer großen Zahl von Inokulationen. Man findet konstant sehr reichlich Spirillen, welche daher sicherlich eine gewisse Rolle bei der Ätiologie dieser Krankheit spielen. Kulturen der Spirillen sind jedoch nicht gelungen und infolgedessen war eine Inokulation damit nicht möglich. Berdat und Bataille geben als ätiologisches Moment den Coitus an. Welche Affektion bei der Frau dieser Krankheit entspricht, darüber ist bisher nichts bekannt.

Die Verf. haben nun bei der Frau eine Form der Entzündung gefunden, welche der oben beschriebenen beim Manne vollständig entspricht. Auch hier regelmäßiger Spirillenbefund. Das Leiden bleibt bei der Frau meist unentdeckt, weil es keine Beschwerden macht und kann selbst dem Arzt entgehen, da es nur die sich deckenden Teile des Präputium Clitoridis befällt. Nur manchmal zeigt sich ein leichtes Ödem in der Umgebung. Nach Ansicht des Autors ist die Krankheit bei der Frau gar nicht so

selten. Sie entsteht durch gegenseitige Inokulation von Mann und Frau. In 2 Fällen bestand gleichzeitig Vaginitis, aber in dem Eiter der letzteren fanden sich keine Spirillen. Julius Baum (Berlin).

**Ravaut**, P. et **Darré**. Contribution à l'étude des herpès génitaux. Gaz. des hôpit. 1903. Nr. 119.

Auf der Abteilung Thibierges beobachteten Ravaut und Darré bei zwei jungen Frauen eine besondere Form des Herpes genitalis, die sehr an Zoster erinnerte, wenn auch die Unilateralität fehlte. 8 Tage vor Ausbruch des Herpes bestanden starke lanzinierende Schmerzen, Fieber, Anorexie, dann traten in der Perineal-Analgegend, sogar auf der Innenseite der Schenkel konfluierende Bläschen auf, welche unter Zurücklassen unbedeutender Depression heilten. Der Liquor cerebrospinalis enthielt in beiden Fällen — besonders in dem einen — eine ziemlich beträchtliche Menge von mononucleären, hingegen nur wenige polynucleäre Leukocyten. Jadassohn-Frédéric (Straßburg i. E.).

**Müller**, L. R. Klinische und experimentelle Studien über die Innervation der Blase, des Mastdarms und des Genitalapparates. Deutsche Zeitschrift für Nervenheilkunde. XXI. Bd. pag. 86 ff.

Die an der medizinischen Klinik und dem physiologischen Institute zu Erlangen entstandene, auf zahlreiche klinische Beobachtungen und Tierexperimente gestützte, umfassende Arbeit bildet eine wertvolle Bereicherung der bisher recht lückenhaften Kenntnis von den Innervationsverhältnissen der Blase, des Mastdarms und der Genitalien. Müller gelangt zu dem Ergebnis, daß die bisher geltende Anschauung haltlos sei, welche die Zentren für die Entleerung des Urins und Stuhls, sowie für das Zustandekommen der Erektion und Ejakulation in den untersten Teil des Rückenmarks verlegt. Vielmehr seien diese Zentren außerhalb des Wirbelkanals zu suchen: Reflexvorgänge in den sympathischen Ganglien geben die wesentlichen Bedingungen für die Auslösung dieser Funktionen ab. Daneben freilich wurden diese auch von spinal innervierten, quergestreiften Muskelgruppen mit beeinflußt (musc. compressor urethrae, sphincter ani ext. und musc. ischio- et bulbocavernosus), welche „sowohl willkürlich erregt werden können als auch bei der Entleerung der Exkremente und bei der Ejakulation reflektorisch in Tätigkeit treten."

In allen Einzelheiten müssen wir auf die Originalarbeit verweisen. Besonders reich an wertvollen Beobachtungen ist der mit zahlreichen Krankengeschichten ausgestattete klinische Teil, in welchem Müller das Verhalten der Blasen- und Mastdarmtätigkeit, sowie der genitalen Funktionen bei den verschiedenen Erkrankungen des Rückenmarks (besonders den Querschnittserkrankungen, weiterhin z. B. auch bei Tabes dorsalis) einer eingehenden Betrachtung unterzieht. Die Ergebnisse der sehr interessanten Tierversuche stehen — wie die Experimente von Goltz und Ewald — im Einklange mit den klinischen Beobachtungen (Heraus-

nahme der unteren Rückenmarksabschnitte bei Hunden und Untersuchung der Folgeerscheinungen).

Somit tritt nach den Resultaten der Arbeit, die nicht bloß für den Neurologen von großem Interesse sind, auch bei der Urin- und Kotentleerung, sowie bei der Ausstoßung des Samens die hervorragende Bedeutung des sympathischen Nervensystems für die vegetativen Funktionen des Körpers deutlich in Erscheinung. Harttung-Fritz Callomon (Breslau).

**Saburo-Akutsu.** Beiträge zur Kenntnis der Innervation der Samenblase beim Meerschweinchen. Arch. f. die gesamte Physiol. Bd. XCVI. H. 11, 12. 1903.

Saburo-Akutsu wählte zum Studium der Samenblaseninnervation das Meerschweinchen, da dasselbe große, bis 6 *cm* lange, leicht zugängliche Samenblasen hat. Diese erhalten ihre Nerven von den Nervi hypogastrici, welche ihren Ursprung von dem kleinen, unterhalb der Art. mesenterica inferior liegenden Ganglion mesentericum inferius nehmen. Dieses sendet 2 Verbindungsäste, Rami aortici, zu einer über den Vasa renalia gelegenen gangliösen Anschwellung, dem Plexus renalis, und steht ferner noch durch zwei Äste, Rami efferentes, mit dem hinter der Aorta liegenden Grenzstrang in Verbindung. Jeder Nervus hypogastricus löst sich, an der Samenblase angelangt, in ein vielmaschiges Geflecht auf, in welchem einige kleinere Ganglien — Plexus hypogastricus — liegen.

Zur Erregung der Nerven bediente sich Saburo-Akutsu stets bipolarer Reizung mit schwachen Induktionsströmen (25 *cm* Rollenabstand). Seine Experimente ergaben folgende Resultate: Legt man die Elektroden an das Ganglion mesentericum infer. an, so bemerkt man eine rasche, wurmartige Bewegung beider Samenblasen und Samenstränge, und Sperma tritt aus der Harnröhre aus. Den gleichen Effekt erreicht man, wenn man beide Nervi hypogastrici zu gleicher Zeit reizt. Dabei erhält man auch Bewegungen der Harnblase. — Wird die Elektrode nur auf einen Nervus hypogastricus appliziert, so ist die Bewegung auf die Samenblase, den Samenstrang der betreffenden Körperhälfte, resp. die eine Hälfte der Harnblase beschränkt. Die Bewegungen der Vesiculae seminales, die man bei direkter Reizung erhält, sind langsam und unterscheiden sich wesentlich von den peristaltischen Bewegungen bei Reizung der Hypogastrici. Aus den weiteren Versuchen geht hervor, daß auch bei Reizung der Rami efferentes und aortici halbseitige oder beiderseitige Zusammenziehungen der Samenblasen eintreten. Was die Verbindung der Nervenbahnen mit dem Rückenmark betrifft, so ist der Weg folgender: Rückenmarkswurzeln (2—4 Lendenwurzeln), Rami communicantes zum Sympathicus, Rami efferentes direkt oder auf dem Umwege durch den Plexus renalis und die Nervi aortici zum Ganglion mesenteric. inferius, endlich durch die Nervi hypogastrici zu den Ganglien des Samenblasengrundes (Plexus hypogastricus). Zur Feststellung etwaiger Umsetzungen der Nervenfasern in den Ganglien benutzte der Autor nach dem Vorgange Langneys die lähmende Wirkung des Nikotins, indem er einen kleinen, mit 1%

Nikotinlösung getränkten Wattebausch auf das betreffende Ganglion auflegte. Nikotinisierte er auf diese Weise das Ganglion mesenteric. inferius und reizte er hiernach die in dieses Ganglion eintretenden Rami aortici, so blieb die Bewegung der Samenblase aus, wurde aber bei direkter Reizung des Ganglion wieder prompt ausgelöst. Durch weitere ähnliche Versuche konnte nachgewiesen werden, daß die Mehrzahl der Fasern auf ihrem Wege vom Grenzstrang zur Samenblase eine zweimalige Umschaltung, im Ganglion mesentericum inferius und im Plexus hypogastricus, erfahren, daß aber einige Fasern der Rami efferentes ohne Umschaltung durch ersteres Ganglion zum Plexus des Samenblasenfundus ziehen. Auf Grund dieser Untersuchungen glaubt der Verfasser behaupten zu können, daß alle motorischen Nerven der Samenblase auf dem Wege der Nervi hypogastrici zu ihr gelangen, da weder bei Reizung anderer Äste des Sympathicus, noch der Nervi erigentes jemals eine Kontraktion der Vesiculae seminales eintrat. Mit der Entstehung der Erektion stehen die Nervi hypogastrici ebenfalls in gewisser Beziehung; Reizung dieser Nerven allein hatte zwar in den Versuchen des Verfassers niemals eine richtige Erektion zur Folge; interessant ist aber die Angabe Spinas, daß nach Durchschneidung der Nervi hypogastrici die Erektion und Ejakulation rudimentär bleibt. „Es erhellt daraus, daß der Nerv. hypogastricus nicht nur motorischer Nerv der Samenblase ist, sondern daß er bei der Erektion auch eine, sei es direkt oder indirekt, wichtige Rolle zu spielen hat." Jadassohn-Frédéric (Straßburg i. E.).

**Saburo-Akutsu.** Mikroskopische Untersuchung der Sekretionsvorgänge in den Samenblasen. Arch. f. d. gesamte Phys. Bd. XCVI. H. 11, 12. 1903.

Saburo-Akutsu hat an Meerschweinchen, hauptsächlich aber an Ratten Untersuchungen über die Sekretionsvorgänge der Samenblasen angestellt und kam zu dem Resultat, daß eine sekretorische Tätigkeit ihres Epithels zweifellos besteht. Die verschiedenen Stadien der Sekretbildung sind genau zu verfolgen. Ein Teil der Epithelzellen enthält feinste Granula, welche in Altmannschen Präparaten deutlich erkennbar, regellos zerstreut oder in Reihen angeordnet sind und in den Protoplasmabalken und den Knotenpunkten des Protoplasmamaschenwerks liegen. Offenbar handelt es sich um die sogenannten Altmannschen Granula. Andere Epithelzellen sind mit größeren Körnern angefüllt, die in den stark erweiterten Maschenräumen des Zellkörpernetzes eingeschlossen sind und Sekretkörner darstellen. Sie färben sich stark bei verschiedenen Methoden und sind auch im frischen Präparat deutlich erkennbar. Es ist sehr wahrscheinlich, daß diese Sekretkörner aus den Altmannschen Granula entstehen, obgleich dies wohl kaum einwandsfrei bewiesen werden kann. Weiterhin treten die Sekretkörner aus der Zelle aus und bilden durch Zusammenfließen im freien Lumen das Samenblasensekret. — Die Sekretion der Samenblase findet bei den Ratten nicht nur während der geschlechtlichen Erregung, sondern auch in der Zwischenzeit statt, da der Verfasser keine Differenzen der sekre-

torischen Tätigkeit konstatieren konnte, ob nun die Tiere isoliert waren oder ohne Beschränkung mit Weibchen zusammenwohnten. Andererseits wurde nachgewiesen, daß Reizung der Nervi hypogastrici einen gewissen Einfluß auf die Sekretionsvorgänge hat. Nach Reizung eines Nervus hypogastricus ergab sich, daß in der betreffenden Samenblase die Grenzen der Epithelien undeutlicher, das Protoplasma vakuolisiert und die Sekretkörner vermindert waren. Diese Untersuchungsresultate beziehen sich nur auf Ratten und dürfen auf andere Tiere und den Menschen, nicht ohne weiteres übertragen werden. Jadassohn-Frédéric (Straßburg i. E.).

**Gouraud**, F. H. Les fausses phosphaturies. Gazette des hôp. 1903. Nr. 97.

Gouraud macht darauf aufmerksam, daß man nicht jedesmal, wenn ein Urin durch Phosphorsalze getrübt ist, von echter Phosphaturie sprechen dürfe. Häufig ist die Menge des ausgeschiedenen Phosphors gegen die Norm gar nicht vermehrt und das Ausfallen der Phosphate nur durch die alkalische Reaktion des Urins (infolge vermehrter Alkaleszenz des Blutes) oder durch die große Menge von erdigen Phosphaten, die der Harn nicht aufzulösen vermag, bedingt („phosphaturie terreuse"). Deshalb ist auch diese häufig vorkommende „fausse phosphaturie" nicht als eine schwerere Störung des Stoffwechsels anzusehen. — Die echte Phosphaturie d. h. übermäßige Ausscheidung von Phosphorsalzen durch die Nieren kommt seltener vor.

Jadassohn-Frédéric (Straßburg i. E.).

**Rodrigues-Nina.** Des ruptures de l'hymen dans les chutes. Annal. d'hygiène publique. Tome L. Nr. 3. 1903.

Rodrigues untersuchte ein 11jähriges Mädchen, welches infolge eines Fehltritts ausglitt und rittlings auf einen größeren eckigen Stein zu fallen kam; hierauf fühlte das Kind heftigen Schmerz in der Genitalgegend, auch trat Blutung ein. Die Exploration ergab einen Riß in der hinteren Partie des Hymen, rechts von der Raphe, der außen bis zur Fossa navicularis, innen gleichweit auf die Vaginalschleimhaut sich erstreckte. Außerdem war auf jeder Seite des Hymen eine Ekchymose. Nach Heilung war die Narbenbildung von einer infolge der Defloration entstandenen nicht zu unterscheiden. Ferner teilt der Verfasser den ähnlichen Fall eines 9jährigen Mädchens mit, welches rittlings auf den Rand eines Stuhles fiel. Auch hier blutete es und die Untersuchung ließ einen Riß in der hinteren Partie des Hymen erkennen. Auf Grund dieser eigenen und der in der Literatur mitgeteilten Fälle anderer Autoren kommt Rodrigues im Gegensatz zu der jetzt, namentlich in Deutschland, maßgebenden Ansicht, zu dem Ergebnis, daß Hymenalverletzungen auch ohne Coitus zu stande kommen können, so besonders durch Fall auf das Gesäß oder mit gespreizten Beinen, durch Rittlingssitzen beim Reiten etc. Die Zerreißung ist in diesen Fällen durch eine von innen nach außen wirkende Kraft, nämlich den plötzlichen Prolaps der Beckeneingeweide bedingt. Die frischen Verletzungen sind den durch Defloration bewirkten ganz analog und im gegebenen Falle objektiv nur durch das Fehlen von

Spermatozoen und das Fehlen entzündlicher Reizung der Vulva von letzteren zu unterscheiden. Das gleiche gilt für die durch Fall auf einen kantigen Gegenstand, der in die Vagina eindringt, bewirkten Zerreißungen. Hingegen sind die infolge Eindringens schneidender, perforierender Gegenstände entstandenen, stets erheblicheren Verletzungen leichter zu erkennen. Jadassohn-Frédéric (Straßburg i. E.).

**Friedmann**, L. Zur Ätiologie der isolierten tiefliegenden Scheidenverletzungen sub coïtu. Monatsschrift f. Geburtsh. und Gynäk. Bd. XVIII. H. 8. 1903.

Friedmann hatte Gelegenheit, einen infolge des in normaler Lage, aber mit viel Impetus von Seiten des Mannes mit seiner 29jährigen Frau ausgeübten Coitus entstandenen tiefen Riß der Scheide zu beobachten. Dieser zog vom rechten Scheidengewölbe schräg nach unten und hinten. Es entstand eine sehr heftige Blutung, die durch Naht gestillt wurde. Die Frau hatte vor 26 Tagen ihr 3. Kind geboren, so daß die puerperalen Veränderungen wohl eine Rolle bei der Entstehung der Verletzung spielten. Jadassohn-Frédéric (Straßburg i. E.).

**Stolz**, Albert. Über Totalnekrose des Hodens bei Mumps. Mitteilungen aus den Grenzgebieten der Medizin und Chirurgie. 1901. 2. und 3. Heft. Art. VIII.

Einleitend weist Stolz auf die Häufigkeit des Ausgangs in Atrophie bei Mumpsorchitis hin und bespricht die bisher vorliegenden anatomischen Untersuchungen von atrophierten Hoden, und zwar besonders die Arbeiten von Reclus und Malassez, von Monod und Terrillon und von Langerhans in Kochers „Krankheiten der männlichen Geschlechtsorgane". Im Anschluß daran teilt Stolz ausführlich einen in der Straßburger chirurgischen Klinik beobachteten Fall mit, bei dem es sich um einen sehr stark atrophierten linken Hoden handelte, der der Sitz so heftiger Schmerzen geworden war, daß er durch Kastration entfernt werden mußte. Die Atrophie war im Anschluß an eine Parotitis epidemica aufgetreten. Der pathologisch-histologische Befund ergab eine Totalnekrose des ganzen Hodens ohne nennenswerte Beteiligung des Nebenhodens. Die Hodenkanälchen waren in ihrer Gestalt und gegenseitigen Anordnung kaum verändert, wiesen aber nirgends mehr ein deutliches Lumen auf und waren statt mit den sie auskleidenden Epithelzellen in toto mit einer fein granulierten Masse ausgefüllt, dabei herrschte ein vollständiger Mangel jeglicher Bindegewebsvermehrung zwischen den Samenkanälchen. Das Auftreten einer isolierten Totalnekrose des Hodens ist bisher nur bekannt gewesen als eine Folge schwerer Läsionen der Samenstranggefäße, sei es der Venen, sei es der Arterien, sei es beider zusammen. Merkwürdig in dem mitgeteilten Fall ist, daß das nekrotische Gewebe einfach abgekapselt und allmählich resorbiert und organisiert wurde, ohne daß es zur Eiterung kam. Voß (Breslau).

**Colmers**, Franz. Über plastische Operationen am Penis nach Zerstörung seiner Hautbedeckungen. Arch. für klin. Chir. Bd. LV. 4.

Colmers empfiehlt bei größeren Defekten der Penishaut infolge von Trauma oder Gangrän in erster Linie zur plastischen Deckung die Skrotalhaut, erst in zweiter Linie, wenn die Brauchbarkeit der Skrotalhaut unmöglich erscheint, die Haut der Bauchdecken. Am wenigsten eignet sich die Haut der Oberschenkel. Es sind einfach oder doppelt gestielte Lappen zu verwenden. Ortmann (Breslau).

**Lüthje**, H. Über die Kastration und ihre Folgen. Arch. f. experimentelle Path. und Pharmak. Bd. L. 3., 4. H. 1903.

Lüthje bestimmte den Gesamtphosphorsäuregehalt eines männlichen kastrierten Hundes, er betrug 116·78 *g*, bei einem nicht kastrierten Kontrollhunde 115·10 *g*. Es bestand also hierbei kein wesentlicher Unterschied zwischen kastriertem und nicht kastriertem Tier; ein ähnliches Resultat erhielt Lüthje bei der Bestimmung des Phosphorgehalts einer kastrierten und einer nicht kastrierten Hündin. Man ist also berechtigt, „die Annahme einer Veränderung im Phosphorstoffwechsel des kastrierten gegenüber dem nicht kastrierten Tier" zu leugnen. Auch in dem Kalkstoffwechsel existiert nach den Untersuchungen Lüthjes kein Unterschied zwischen kastrierten und nicht kastrierten Tieren. Jadassohn-Frédéric (Straßburg).

**Lofton**, Lucien. An Improvised Method of Operating for Varicocele. New-York. Med. Journ. LXXVIII. 226. Aug. 1. 1903.

Lofton empfiehlt die subkutane Unterbindung der Venenbündel, die schon früher vielfach praktiziert wurde; um Anheftung der unterbundenen Venen an die Haut zu erzielen, wird der rücklaufende Unterbindungsfaden (Darmsaite) teilweise bis in die Cutis geführt, ohne dieselbe zu durchbohren. H. G. Klotz (New-York).

**Schnitkind**, E. K. Ein eigentümlicher Verband bei Varicocele. Journal russe de mal. cut. Tom. IV. pag. 416.

Ein Leinenband, das mehrfach um den Hodensack gewunden, ihn in eine obere zwei Drittel seines Inhalts fassende, die Hoden enthaltende und eine leere das untere Drittel des Skrotums einnehmende Abteilung teilte. Durch das Band werden die Hoden gehoben und gestützt, selbst schwere Arbeiten ohne Schmerz ermöglicht, während ein Suspensorium und ein Richardscher Ring bei der angeborenen Varicocele dem Patienten keine Erleichterung brachten. Richard Fischel (Bad Hall).

**Sobolew**, L. A. Ein Fall von künstlich hervorgerufener und künstlich erhaltener Entzündung der Blase bei einem Soldaten. Journal russe de mal. cut. Bd. III. pag. 721. 1902.

Ein Soldat hatte durch Einführung von Seifenstückchen (4—5 *cm* lang) in die Harnröhre, die er bis in die Blase drückte, sich eine chr. Cystitis erzeugt. Durch Vortäuschung einer Gonorrhoe wollte er dem Dienste entgehen. Auffindung der Seifenstäbchen in dem Harne ermöglichte die Diagnose. Sorotschinski beschreibt 6 Fälle dieser im übrigen ungewöhnlichen Art der Trippersimulation.

Richard Fischel (Bad Hall).

**Wolfsohn**, G. E. Ein Beitrag zur Ätiologie der Haemospermia vera. Journal russe de mal. cut. Tom. V. pag. 392.

Die Hämospermie wird als objektives Symptom einer latent verlaufenen chronischen Nephritis aufgefaßt. Wiewohl Patient mehrmals gonorrhoisch infiziert war, wird Gonorrhoe als ätiologisches Moment ausgeschlossen. Richard Fischel (Bad Hall).

**Poltawjew**, A. Experimentelle und klinische Untersuchungen über die Wirkung des Johimbins. Journal russe de mal. cut. 1902. Bd. IV pag. 46.

Nach einem Bericht über an Hunden und Kaninchen und Meerschweinchen angestellten Experimenten wird vorläufig über die günstige Wirkung subkutaner Johimbininjektionen (0·0001—0·0007 pro Kilo) bei paralytischer Impotenz berichtet. An der Injektionsstelle keine Reizerscheinungen. Nach der Injektion Rötung des Gesichtes, Vermehrung der Pulsfrequenz, Spannung des Pulses und nicht selten vollkommene Erektion des Gliedes. P. gibt der Hoffnung Ausdruck, daß sich das Johimbin im Kampfe gegen die Impotentia paralytica bewähren wird.

Richard Fischel (Bad Hall).

**Stern**, M. A. Ein neues Diureticum—Agurin. Wratsch. Gaz. 1903. Nr. 31.

An der Hand von Krankengeschichten sucht Stern nachzuweisen, daß das Agurin, welches Theobromin und Natr. acet. enthalte, als Diureticum bei weitem wirksamer als selbst das Diuretin sei, besonders wenn es gleichzeitig mit einem Herzmittel (wie Digitalis) verabfolgt werde. Agurin hat nicht wie Diuretin Nebenwirkungen auf Magen und Darm. S. Prissmann (Libau).

---

## Gonorrhoe und deren Komplikationen.

**Brongersma und van de Velde.** Die Züchtung von Gonokokken auf Thalmann-Agar. Zentralblatt für Bakteriologie Bd. 33, pag. 311.

Brongersma und van de Velde haben mit dem von Thalmann angegebenen sauren Nährboden gearbeitet und denselben außerordentlich zweckmäßig gefunden. Der Nährboden wurde in der von Thalmann angegebenen Methode (cf. Zentralblatt Bd. 31) hergestellt und eine Reihe von Kulturen sowohl von frischen wie chronischen Fällen gemacht. Es ergab sich, worauf schon Ströhmberg hingewiesen hatte, daß in Fällen die Kultur gelang, in denen klinische Anhaltspunkte völlig fehlten. Da der Nährboden speziell für den Gonococcus günstig zu sein scheint, kommt ihm bis zum gewissen Grade die Bedeutung eines differentiellen Untersuchungsmittels zu. Die Autoren empfehlen nicht mit Unrecht die Benutzung auf das dringendste. Wolters (Rostock).

**von Wahl**, Arthur. Zur Gonokokkenfärbung. Zentralblatt für Bakteriologie Bd. 33, pag. 229.

von Wahl empfiehlt zur Färbung der Gonokokken folgende Lösung: Konzentr. alkohol. Auraminlösung 2 $cm^3$, Spiritus 95% 1·5 $cm^3$, konzentr. alkohol. Thioninlösung 2·0 $cm^3$, konzentr. wässr. Methylgrünlösung 3·0 $cm^3$, Wasser 6·0 $cm^3$. Die alkoholischen Lösungen werden bereitet, indem die Farbe über der Flamme in 95% Alkohol gelöst und dann filtriert werden. Die Lösung soll sich ein Jahr unverändert halten. Die Gonokokken werden rotviolett bis schwarz, Leukocyten grünliche Kerne, ungefärbtes oder gelbliches Plasma, die Epithelien gelblichgrün. Die übrigen Mikroorganismen sollen ungefärbt oder nur sehr schwach gefärbt werden. Die Färbung dauert 5—10 Sekunden.

Wolters (Rostock).

**Benedict**, A. L. Clinical Gonorrhoea without the Gonococcus. Amer. Journ. Med. Sciences 126, 163, Juli 1903.

Benedict glaubt, daß die Veröffentlichung von Fällen, wo klinisch das Bild der Gonorrhoe besteht, ohne daß Gonokokken nachgewiesen werden können, aus verschiedenen Gründen wünschenswert sei. Er berichtet über einige solche Fälle, aber in so unvollständiger Weise, daß dieselben keinen Anspruch auf Berücksichtigung machen können.

H. G. Klotz (New-York).

**Goldberg**, Berthold. Bacteriuria vesicalis postgonorrhoica durch Bacterium lactis aerogenes.

Bacterium lactis aerogenes ist bisher nur von Warburg in einem Fall als Erreger von Bakteriurie beschrieben worden; Verf. bringt einen weitern Fall bei. Der Pat. litt seit 8 Monaten an chronischer Gonorrhoe und hatte eine Hodenentzündung gehabt. Durch Cystoskopie wurde die Abwesenheit einer Erkrankung der Blase festgestellt; dagegen bestand eine „Prostatitis in Terstitialis chronica", die aber nach Verf. in keinem Zusammenhang mit der Bakteriurie stand, weil sie schon vorher bestand und im exprimierten Prostata-Sekret bei einmaliger Untersuchung Bakterien nicht sicher nachzuweisen waren. Verf. glaubt, daß der Pat., der eine leichte Phimose und stagnierendes Präputialsekret hatte, die Bakterien durch Urethralinjektionen in die Blase brachte. Durch Urotropin innerlich und lokale Behandlung von Urethra und Blase, nebst Prostataexpressionen, wurde der Urin zeitweise klar.

A. Gassmann, Basel-Leukerbad (Wallis).

**Valentine**, Ferd. C. Chronic gonorrhoea and post-gonorrhoeal urethritis. A sketch of their modern treatment. New. York. med. record Juni 29, 1901.

Der Vortrag von Valentine gibt eine Übersicht über moderne Gonorrhoebehandlung mit Endoskopie, Spülung und Dilatation. Die Illustrationen betreffen das Endoskop des Autors, bei uns durch Kollmanns Bemühungen bekannt geworden und modifiziert, sowie einen praktischen leichten Urethralirrigator. Die Dilatatoren sind die bekannten Instrumente

von Oberländer und Kollmann. Schließlich bespricht Verf. „Gonorrhoe und Ehe". Der Artikel ist sehr übersichtlich und lesenswert.

Loewenhardt (Breslau).

**Zelenew**, J. F. Der schmerzlose „torpide" Tripper. Journal russe de mal. cut. Tom. V. 71.

Der Verlauf des Trippers kann, wie an 9 Krankengeschichten erläutert wird, vollkommen schmerzlos sein, so daß sein Beginn oft gar nicht bemerkt wird, und erst bei aus anderen Ursachen angestellten Harnuntersuchungen die Diagnose (positiver Gonokokkenbefund) klar gestellt wird. Die meistens eintretenden Komplikationen (Cystitis, Epididymitis) treten ebenfalls schmerzlos auf und kommen dem Patienten nicht zum Bewußtsein. Diese Form des Trippers, die Z. „torpide" nennt, ist von gerichtlich medizinischer und sozialer Bedeutung (Ehekonsens!) Bei der infizierten Frau konnte in einigen Fällen ebenfalls ein schleichender unbemerkter Verlauf konstatiert werden. Prognose und Behandlung werden nicht berührt. Richard Fischel (Bad Hall).

**Calderone**, C. Contributo allo studio della blenorragia acuta anteriore. Giornale Italiano delle malattie veneree e della pelle 1902. p. 137.

Calderone übertrug den Eiter frischer Gonorrhoe auf die Harnröhrenschleimhaut von Männern, und zwar bei 4 an Tuberkulose erkrankten und dem Exitus nahen Individuen; von diesen starb der eine 17, der andere 63 Stunden, der 3. vier und einen halben, der 4. sieben Tage nach der Übertragung; die Harnröhre wurde kurz nach dem Tode excidiert, in Alkohol gehärtet und histologisch untersucht. Aus diesen Untersuchungen ergab sich, daß die Gonokokken eine gewisse Zeit brauchen, ehe sie in das Epithel eindringen; nach 17 Stunden waren noch keine Gonokokken in den Epithelzellen nachweisbar, doch später dringen dieselben in alle Epithelien, nur daß ihnen die Plattenepithelien einen viel bedeutenderen Widerstand entgegensetzen als die Zylinderepithelien; auch die Grenzmembran zwischen Epithel und Bindegewebe setzt dem Gonococcus keinen dauernden Widerstand; wohl findet man häufig in den obersten Schichten des Corion bedeutende kleinzellige Infiltration, ohne daß der Gonococcus hier bereits nachweisbar wäre; in der Folge wandert er aber auch hier ein, und man findet ihn auch in den subepithelialen Schichten des Corion; beim 1. Falle, also 17 Stunden nach der Infektion, war er hier noch nicht nachweisbar, aber auch an der Oberfläche der Epithelien war eine Vermehrung desselben noch nicht zu konstatieren; später durchdringt er namentlich die Zylinderepithelien sehr rasch.

Die Veränderungen an den Epithelien waren in allen Fällen äußerst schwere: schon nach 17 Stunden zeigten sie an den Stellen der Inokulation Veränderungen und Degeneration und waren bisweilen losgelöst im Lumen der Urethra; am Plattenepithel waren diese Veränderungen in wesentlich geringerem Grade gleichfalls vorhanden; später kann man die verschiedenen Schichten, Epithel und Bindegewebe, von einander kaum mehr unterscheiden, alles ist durch die kleinzellige Infiltration verdeckt,

denn die Infiltrationszellen dringen auch in die Epithelschichten, drängen deren Zellen auseinander und vernichten sie. Nicht alle Stellen der Harnröhrenschleimhaut sind gleichmäßig verändert; dicht neben schwerstveränderten finden sich solche von fast normalem Aussehen. Bei den schwereren Fällen dringt die Infiltration bis in die Trabekeln des Corpus cavernosum, wo sie mehr weniger große Herde bildet.

Der zweite Teil der Arbeit umfaßt eine Reihe von Versuchen über die Einwirkung einiger der gebräuchlichsten Injektionsflüssigkeiten auf die Schleimhaut der Harnröhre von Hunden; verwendet wurden Lösungen von Argentum nitricum ½%, 1% und 2%; Hydrargyrum bichlor. corr. 1 : 2000; Kalium hypermanganatum 1 : 2000; Zincum sulfur. 1%; Ichthyol 5%, Argentamin 2%, Protargol 2%; die Dauer der Injektion betrug 5 Minuten, die Tiere wurden ¼ Stunde, 1 Stunde, 24 Stunden nachher getötet und die Harnröhrenschleimhaut histologisch untersucht; es zeigte sich, daß alle metallischen Lösungen eine starke, in die Tiefe gehende Ätzwirkung ausübten, wodurch die Epithelien mehr weniger schwer geschädigt und zerstört werden; bei stärkeren Lösungen in größerer Menge angewendet, dringt die Ätzwirkung bis in das Bindegewebe; stets ist sie von mehr wenig heftiger entzündlicher Reaktion begleitet, die sehr bald auftritt. Ichthyol ätzt nicht, und ruft kaum eine entzündliche Reaktion hervor. Das Argentamin wird vom lebenden Protoplasma wider Erwarten ähnlich dem Argentum nitricum reduziert, wirkt also gleichfalls, wenn auch in geringerem Grade ätzend; auch vom Protargol kann man nicht sagen, daß es dem lebenden Protoplasma gegenüber stabil bleibe, da auch hier eine, wenn auch nur geringe Reduktion stattfindet.

Spietschka (Brünn).

**Serebrenik**, N. N. Ein Fall von gänzlichem Narbenverschluß der äußeren Harnröhrenöffnung infolge chronischen Trippers. Journal russe de mal. cut. Tom. III, p. 106.

4tägige totale Harnverhaltung. Der narbige Verschluß des orif. externum wurde mit einem Skalpell durchgestoßen. Im Gegensatz zu dem von Schnittkind publizierten Falle, bei dem Impotenzerscheinungen auf die durch die Harnröhrnverengerung bedingte, der Samenentleerung entgegengesetzte Widerstände zurückgeführt werden, war hier die Potenz vollständig normal.

Richard Fischel (Bad Hall).

**Sorrentino**, Goffredo. Contribuzione allo studio istologico e terapeutico della Bartolinite blenorragica. Giornale Ital. delle malattie veneree e della pelle. 1902, p. 385.

Auf Grund des Studiums von 33 Fällen eitriger Bartholinitis, von denen bei zweien die Drüsen exstirpiert und histologisch untersucht wurden, kommt der Autor zu dem Schlusse, daß es sich dabei um eine Adenitis und Periadenitis hyperplastica et suppurativa handle; infolge des häufigen Vorkommens miliarer, cystisch eingekapselter Entzündungsherde im periadenoiden Gewebe, zieht der Autor die vollständige Exstirpation der Drüse der einfachen Schaltung der Drüse in jenen Fällen vor, in denen sich der operative Eingriff als notwendig erweist.

Spietschka (Brünn).

**Sowinski**, J. W. Zur Kasuistik der Hodenabszesse auf gonorrhoischer Basis. Journal russe de mal. cut. Tom. IV. S. 169.

Bei einem an subakuter Gonorrhoe (mikrosk. und kulturell erwiesen), akuter Epididymitis und Funiculitis leidenden Patienten kam es zur Bildung eines Hodenabszesses, dessen Inhalt bakteriologisch untersucht wurde. Es ging auf Ascitesagarplatten nur ein Stäbchen in Reinkultur auf, das teils die Eigenschaften des Bac. pyocyaneus, teils die des Bac. fluorescens liquefaciens hatte, und von dem der Autor es dahingestellt sein läßt, ob es sich um eine selbständige Art oder um eine Varietät der obgenannten Bazillen handelt. Da sich Gonokokken im Abszeßinhalt nicht nachweisen ließen, so glaubt S., daß die Gonokokkentoxine im Hoden den Boden für den im Tierversuch nicht eitererregenden Bacillus vorbereitet hätten, so daß er in dem geschwächten Gewebe Suppuration hervorrufen konnte. Richard Fischel (Bad Hall).

**Kinnikutt**, Francis P. Orchitis and Epididymitis in Typhoid. New-York Medical Record 25. Mai 1901.

Kinnikutt bringt 2 neue Fälle von Typhusinfektion des Hodens und Nebenhodens. In einem Falle entstand gleichzeitig im oberen Teile der Vena saphena eine Phlebitis, woraus Verfasser die Möglichkeit einer gleichen Infektion der Vena spermatica herleitet. Im zweiten Falle konnte der Bacillus Ebers in Reinkultur aus einem kleinen fluktuierenden Herde des Hodens gezüchtet werden. Eshner hat 44 Fälle zusammengestellt. (Phil. med. Journ. 1898, 1. p. 949.) Loewenhardt (Breslau).

**Bull**, Charles Stedman. The Systemic or Constitutional Charakter of Gonorrhoea. Illustrated by Five Cases of Iridochoroiditis. New-York, med. record December 20., 1902.

Auch Bull stellt fest, daß die gonorrhoische Iridochoroiditis sich erfahrungsgemäß nicht unmittelbar an die Urethral-Infektion anschließt, sondern es pflegen Gelenkentzündungen, am häufigsten des Kniegelenks vorherzugehen.

Der Charakter dieser spezifischen Augenerkrankung unterscheidet sich scharf von dem gewöhnlichen Typus einer rheumatischen Entzündung durch plötzliches Einsetzen, rapide Entwicklung, heftigste Schmerzen, schnelle und vollständige Erblindung. Aber dieser heftige Entzündungsprozeß, der noch dazu überaus zu Rückfällen neigt, geht schnell vorüber und läßt gewöhnlich keine Spuren zurück.

Es fehlt nämlich jeder Charakter einer plastischen Iritis.

Die Hauptursache der schnellen Abnahme der Sehkraft scheint in einer diffusen, serösen Infiltration der Choroidea, Iris und ebensolcher Exsudation in dem Glaskörper zu bestehen.

Verfasser ist der Meinung, daß bei richtiger Behandlung die Prognose auch für die Sehkraft günstig sei (Atropin, Blutegel, Kataplasmen, Natron salicylicum, Jodkali).

Die Erklärung der Erkrankung als gonorrhoische Metastase bietet bei unserer jetzigen Kenntnis von dem Wesen der Gonorrhoe keine Schwierigkeit. Die Erblindung wurde wegen gleichzeitig beobachteter

Endokarditis auf einen direkten Embolus zurückgeführt, während andere Autoren mit Recht partielle oder totale Thrombose infolge lokaler gonorrhoischer Entzündung annehmen.

Die 5 publizierten Fälle bieten nichts besonderes.

Loewenhardt (Breslau).

**Barbiani**, Guido. La Gonococciemia. Giornale Italiano delle malattie veneree e della pelle. Anno XXXVII. (1902) p. 9.

Bei einem 36jährigen Manne, der seit ungefähr 2 Jahren an Diabetes litt, trat im Verlaufe einer Gonorrhoe eine schwere Allgemeinerkrankung ein; es zeigte sich hohes Fieber (39°), Schwellung sämtlicher, namentlich aber der Kniegelenke, ein polymorphes Exanthem, leichte Albuminurie; Gonokokken waren durch die Kultur im Blute nachweisbar. Im Laufe von 3 Monaten heilten die Erscheinungen vollständig ab. Der Diabetes wird als Ursache der verminderten Widerstandskraft gegen die Allgemeininfektion angesehen. Der Schilderung des Falles folgt eine flüchtige, aber vollständige Übersicht der einschlägigen Literatur nach Organen geordnet. Spietschka (Brünn).

**Rudski**, A. P. Über Vulvo-vaginitis gonorrhoica bei Kindern. Medicin. Obosren. 1903, Nr. 18.

Nach eingehender Berücksichtigung der einschlägigen Literatur teilt Rudski 14 Krankengeschichten mit, aus denen hervorgeht, daß in allen seinen Fällen eine Mitbeteiligung der Urethra zu konstatieren war, wenngleich mitunter makroskopisch nicht nachweisbar. Von Komplikationen erwähnt Verfasser Ekzem, Knieschmerz, Cystitis, Chlorose. Nach 3—5 Wochen Behandlung schwinden die klinischen Symptome gewöhnlich vollkommen, das Mikroskop weist jedoch in den meisten Fällen noch Gonokokken auf, die oft erst nach längerer Behandlungszeit (3—5 Monate) sich verlieren. Therapeutisch bewähren sich am meisten Silberpräparate — Protargol und Largin in $^1/_2$—1% Lösung, allmählich in der Konzentration steigend. Die Literaturangabe weist 66 Nummern auf.

S. Prißmann (Libau).

**Gravayna.** Nota clinica su un caso di ascessi gonococcici multipli e successivi degli organi genitali femminili nel corso di una vulvo uretrite blenorragica subacuta. Giornale Italiano delle malattie veneree e della pelle. Anno XXXVII., p. 37.

Der lange Titel der kurzen Arbeit besagt eigentlich alles; es handelt sich um das Auftreten mehrerer Abszesse, welche unter der Haut lagen; diese war nicht gerötet; die Abszesse bereiteten nur geringen Schmerz, waren von teigig weicher Konsistenz, etwa bohnengroß; sie lagen 2 *cm* oberhalb des Praeputium clitor., mitten im Vertibulum, in der rechten Nymphe, unterhalb der Clitoris, an der Basis des mons veneris etc; sie entstanden, einer immer wenige Tage später als der andere, nach Ablauf einer Vulvovaginitis. Im Inhalte derselben waren außer Gonokokken mikroskopisch keine anderen Mikroorganismen wahrnehmbar. Verfasser hält die Ausbreitung der Gonokokken auf dem Wege der Lympbahnen

für wahrscheinlich, da die Abszesse auch nach vollständiger Abheilung der Vulvovaginitis noch auftraten; es handelt sich also um echte gonorrhoische Bubonuli. Spietschka (Brünn).

**Gershel**, Milton A. Subcutaneous Abscesses Due to the Gonococcus, in a child Two Years of Age. New-York. med. record February 7, 1903.

Bei einem 2jährigen Kinde mit typhoidem Fieber (positiver Vidal-Reaktion) trat 2 Tage nach der Aufnahme ins Krankenhaus eine Gonorrhoe auf, deren Infektions-Ursache nicht zu finden war.

Eine Woche später wurde ein subkutaner Abszeß links neben dem Anus beobachtet, 3 Tage später ein eben solcher auf der rechten Seite.

Es gelang Gershel der anscheinend einwandsfreie Nachweis von Gonokokken (Gram und Kultur). Loewenhardt (Breslau).

**Tschernow**, M. Über gonorrhoische Prostatitis. Journal russe de mal. cut. etc. 1902, Nr. 2.

Nichts Neues. Richard Fischel (Bad Hall).

**John van der Poel.** Gonorrhoeal infection of the prostate. New-York med. record Februar 22. 1902.

Die Häufigkeit der gonorrhoischen Prostatitis wird sehr verschieden von den Autoren angegeben, die Erklärung findet sich wohl in der Anwendung verschiedener Untersuchungsmethoden. Unter den 76 Fällen van der Poels traten 20 schon in der ersten Woche auf, 5 schon am 4. und eine am 3. Tage. Letztere Infektion war durchaus eindeutig, da es sich um die erste Gonorrhoe nach einer Inkubation von $2^1/_4$ Tagen handelte. Es scheint erwiesen, daß die Prostata auch ohne wesentliche Beteiligung der hinteren Harnröhre direkt von den GC. erreicht werden kann. In den meisten Fällen sind aber deutliche Symptome von Urethritis posterior mehr oder minder markiert. Als besondere Ursache der Erkrankung bei der Gonorrhoe nimmt van der Poel mit Bierhoff eine vorher bestehende Kongestion als begünstigendes Moment an, z. B. auch einen einfachen Katarrh als Folge von verschiedenen sexuellen Schädigungen.

Die übliche Einteilung in glanduläre, follikuläre und parenchymatöse Entzündung wird besprochen. Symptome, Diagnose und Behandlung, sowie Prophylaxe werden erörtert und möglichst frühzeitige Abtötung der GC. mittelst der neuen Silbersalze empfohlen.

Loewenhardt (Breslau).

**Thompson**, J. M. Some chronic pathological processes seated in the deep urethral region involving the male sexual function and nervous system. New-York med. record August 16. 1902.

Nach anatomischen und physiologischen Betrachtungen über die Prostata wird die steigende Erkenntnis ihrer Bedeutung für die nervösen Erkrankungen in der Sexualsphäre und deren Zusammenhang mit gewissen Formen von Urethritis posterior erörtert. Symptomatologie, Diagnose und Behandlung werden eingehend besprochen, rektale, urethrale und konstitutionelle Seite der Therapie erörtert. Thompson faßt alle Fälle

von Erkrankung der hinteren Harnröhre, welche sexuelle oder nervöse Störungen hervorrufen, unter dem Titel: „Chronische sexuelle neurasthenische Urethritis“ zusammen mit speziellen Unterabteilungen, zu deren Erläuterung 3 Fälle ausführlich besprochen werden.

Loewenhardt (Breslau).

**Townsend**, Terry M. Prostatic gonococcal auto-reinfections of the Urethra. (New-York med record 6. September 1902).

Daß die Prostata nach längerer Pause bei anscheinend völlig ausgeheilter Gonorrhoe häufig die Quelle von Reinfektionen der Harnröhre und erneuten Ausbruches einer Gonokokken-Invasion bildet, ist schon mehrfach festgestellt worden. Eine solche Reinfektion bietet gewisse diagnostische Schwierigkeiten in der Differenzierung von einer neuen Ansteckung mit nachträglicher Beteiligung der Prostata, welche bekanntlich auch schon sehr zeitig nach der Infektion beobachtet wurde. Anamnese und Mikroskop geben hier Aufschluß. Therapeutisch kommt in Betracht nach jeder Massage der Prostata eine antiseptische Irrigation der Urethra folgen zu lassen; finden sich GC., kommen Silbersalze, sind nur andere Bakterien noch vorhanden z. B. B. Coli oder Staphylokokken, zieht Townsend Sublimat vor, ist der Ausfluß nicht mehr bakteriell, sollen nur Adstringentien angewendet werden. Loewenhardt (Breslau).

**Laskowski.** Ein Beitrag zur mechanischen Behandlung der Prostata. Dtsch. Med. Woch. Nr. 23, 16. Juli 1903.

Gemäß der Erfahrung, daß nur milde und weiche Vibrationen von After und Prostata gut vertragen werden, konstruierte Laskowski einen analen Vibrator, welcher keine Reizzustände der Afterschleimhaut hervorruft und dennoch die Prostata in genügendem Maße vibrierte. Indiziert sei die Prostatavibration bei alter Prostatitis mit Induration des Gewebes. Der Entzündungsprozeß wurde günstig beeinflußt, die Eiterkügelchen verschwanden allmählich. Ebenso wurden nervöse Zustände der Drüse gehoben (Impotenz bei sonst gesunder Prostata infolge früherer Entzündung). Die gestörte Zirkulation wurde gleichfalls durch Hyperämisierung wieder hergestellt. Eine noch ausgedehntere Wirkung läßt sich erzielen mit der vom Verf. konstruierten Zitterklammer, welche neben der Prostata auch Blase, Rektum und die nervösen Plexus in Schwingung versetzt, also auch für Erkrankungen dieser Organe an Stelle von Massage zu empfehlen sei. Während man die äußere Prostatavibration mit der Faust oder Zitterklammer, ohne Reizung befürchten zu müssen, täglich vornehmen kann, solle man den analen Vibrator nur jeden 2. Tag anwenden. Auch eine abwechselnde Behandlung mit beiden Apparaten sei häufig am Platze. Ein dritter Apparat des Verf. bewirkt gleichzeitig mit der Vibration eine Auskühlung der Prostata. Die genaue Beschreibung der Apparate und deren Gebrauchsanweisung ist im Original nachzulesen.

Max Joseph.

**Ciechanowski**, Stanislaus. Anatomische Untersuchungen über die sogenannte „Prostatahypertrophie und ver-

wandte Prozesse". Mitteilungen aus den Grenzgebieten der Medizin und Chirurgie. 1901, II. u. III. Heft, Art. IV.

In der Einleitung seiner umfangreichen Arbeit bespricht Ciechanowski die Anschauungen der Guyonschen Schule über die Ursache der Blaseninsuffizienz der Greise, für die Guyon den Namen „le prostatisme" geschaffen hat. Eine Sklerosierung der gesamten Gewebe und Teile des Urogenitalapparates, die wiederum eine Folge des Einflusses des senilen Alters ist, soll nach den früheren Anschauungen Guyons und seiner Schüler die Ursache des Prostatismus sein, doch kam es später zu einer wichtigen Änderung in den Anschauungen der Guyonschen Schule, die sich zum ersten Male in der im Jahre 1885 erschienenen These von Launois dokumentierte. Von Launois wurde zuerst auf die generalisierte Arteriosklerose als Ursache der anatomischen Veränderungen des gesamten Urogenitalapparates hingewiesen und die Prostatahypertrophie als eine Folge des Arterienatheroms gedeutet. Demgegenüber betonen andere Forscher, wie Civinale, Mercier und Harrison, lokale Ursache des Prostatismus. Ciechanowskis Absicht war zunächst nur eine Kontrolle der Angaben der Guyonschen Schule, doch wuchs die Arbeit darüber hinaus.

Der erste Teil der Arbeit behandelt das Arterienatherom als Ursache der Veränderungen des Urogenitalsystems im Verlaufe des Prostatismus und das Ergebnis eigener Untersuchungen, der 2. Teil beschäftigt sich mit der pathologischen Histologie und der Ätiologie der sogenannten „Prostatahypertrophie".

Das Resultat seiner den ersten Teil betreffenden Untersuchungen faßt Ciechanowski in folgenden Sätzen zusammen: 1. Die klinischen Symptome, welche in den Fällen des Prostatismus zu beobachten sind, entbehren einer einheitlichen anatomischen Grundlage. Insbesondere darf man nicht die Arteriosklerose als eine gemeinsame Ursache der im Verlaufe des Prostatismus zum Vorschein kommenden Veränderungen der Nieren, der Harnblase und der Prostata ansehen. 2. Eine der anatomischen Grundlagen der Blaseninsuffizienz ist in einer quantitativen Veränderung des Verhältnisses zwischen Blasenmuskel und Bindegewebsgerüst der Blasenwand zu suchen. Diese Veränderung scheint in der überwiegenden Mehrzahl der Fälle lediglich in der Atrophie des Blasenmuskels ihren Grund zu haben. Eine wirkliche aktive Vermehrung des Blasenwandbindegewebes scheint nur infolge der häufig anwesenden chronischen Blasenentzündungen zu stande zu kommen. In den Fällen, in denen infolge der Vergrößerung der Prostata die Gestalt des Orificium vesicale urethrae und der Verlauf der prostatischen Harnröhre verändert sind, ist ein Teil der Symptome auf das dadurch gesetzte mechanische Hindernis direkt zu beziehen. 3. Die Veränderung in der Struktur der Blasenwand kommt mit zunehmendem Alter häufiger vor. Diese Veränderung erreicht einen höheren Grad, wenn sich das den Harnabfluß mechanisch störende Hindernis dazu gesellt, und gleichzeitig die Fähigkeit des Blasenmuskels zu hypertrophieren verloren gegangen ist; ihren höchsten

Grad erleidet die Veränderung, wenn zu diesen beiden Schädlichkeiten noch chronisch-entzündliche Prozesse hinzukommen. In der Mehrzahl der Fälle von Blaseninsufficienz bei Greisen kommen sämtliche drei Schädlichkeiten gleichzeitig zur Geltung.

Im zweiten Teil, der die pathologische Histologie und die Ätiologie der Prostatahypertrophie behandelt, kommt Ciechanowski bezüglich der pathologischen Histologie zu folgenden Ergebnissen: Die sogenannte „Hypertrophie" der Prostata ebenso wie gewisse Formen der Prostataatrophie, denen die erstere histogenetisch verwandt ist, besitzen eine gemeinsame Ursprungsquelle. Beide Vorgänge unterscheiden sich nur durch die verschiedene Ausdehnung, Intensität, vor allem aber durch die verschiedene Verteilung und Lokalisation der sonst analogen Veränderungen. Der gemeinsame Ausgangspunkt ist in den produktiven Bindegewebsprozessen zu suchen, welche im Stroma des Organes ihren Sitz haben, konstant herdförmig auftreten und hauptsächlich unmittelbar unter dem Drüsenepithel sich abspielen. Wenn sich die produktiven Stromaveränderungen in den zentralen Prostatateilen in der Umgebung der Hauptausführungsgänge lokalisieren, dann kann von ihnen die Verengerung oder der Verschluß des Lumens jener Ausführungsgänge herbeigeführt werden, was die Ansammlung des Sekretes und die Erweiterung der peripheren Drüsenverästelungen zur Folge hat. Fast immer ist gleichzeitig ein endoglandulärer pathologischer Prozeß vorhanden, der meistens in einer lebhafteren Proliferation nebst Desquamation und Zerfall der Epithelien besteht. Die Vergrößerung der Prostata ist fast ausschließlich auf die Erweiterung der Drüsenräume zu beziehen; den verhältnismäßig reichlichen Mengen des neugebildeten Bindegewebes fällt bei dem pathologischen Wachstum der Prostata eine untergeordnete Rolle zu; die aktive Teilnahme der Prostatamuskulatur ohne Bildung von echten Myomen ist unbewiesen und sehr zweifelhaft.

Wenn die bindegewebigen Stromaveränderungen hauptsächlich die peripheren Teile einnehmen und sich in der Nachbarschaft der blinden Endverästelungen der Drüsentubuli lokalisieren, dann wird durch die Verwachsung und die Atrophie der zusammengedrückten Tubuli, durch die Schrumpfung des im Stroma gebildeten Bindegewebes eine Verkleinerung des ganzen Organes, eine Prostataatrophie, verursacht. Außerdem gibt es aber auch eine einfache Prostatatrophie, welche lediglich auf Involutionsvorgänge im Drüsengewebe zu beziehen ist.

Bezüglich der Ätiologie kommt Ciechanowski zu folgenden Schlußfolgerungen: Die Grundlage der Hypertrophie der Prostata und gewisser Formen der Prostataatrophie ist in den untersuchten Fällen in chronischen Entzündungsprozessen zu suchen, deren ätiologischer Zusammenhang mit der virulenten Gonorrhoe vorläufig noch nicht unmittelbar bewiesen werden kann; bei der großen Häufigkeit der Gonorrhoe im allgemeinen, insbesondere der großen Häufigkeit der chronischen gonorrhoischen Prostataentzündungen, bei der Abwesenheit von anderen, nicht gonorrhoischen Entzündungen der Harnwege, vor allem aber in An-

betracht der auffallenden Ähnlichkeit der von Ciechanowski beobachteten Veränderungen mit den anatomischen Veränderungen bei gonorrhoischen Prozessen ist jedoch ein solcher Zusammenhang als sehr wahrscheinlich anzunehmen.

Den Schluß der Arbeit bilden eine genaue Angabe der verwandten Untersuchungsmethode und eine vom Jahre 1874 beginnende, 528 Nummern enthaltende Zusammenstellung der Literatur. Voß (Breslau).

**Guépin.** Le traitement du rheumatisme blennorrhagique. Le progr. Mediz. 25. 1902.

Guépin vertritt die Ansicht, daß der gonorrh. Rheumatismus entstehe durch Retention des gonorrh. Sekrets, gleichviel ob dieses noch Gonococcen enthalte oder nicht. Diese Retention werde veranlaßt durch Verengerung des orificium, durch Strikturen im Verlaufe der Harnröhre, durch Schwellung der Drüsen (Littré, Cowper u. s. w.), durch Prostatitis; bei Frauen durch Bartholinitis oder durch Fortschreiten der Gon. auf den Uterus. Mit der Beseitigung der die Retention bedingenden Ursache gelang es G. stets den Rheumatismus zu heben. Hierbei wurden die sonst üblichen Behandlungsmethoden, insbes. Ruhigstellung der Gelenke, Einwirkung von heißer Luft nicht außer Acht gelassen. — Eine Reihe von Krankengeschichten sind der umfangreichen Veröffentlichung angefügt. Stein (Görlitz).

**Nobl,** G. Wien. Über blennorrhoische Synovialmetastasen. Wiener Klinik 1903. Maiheft.

Als Ausgangspunkt der Erörterungen ist ein eigenes, 23 Fälle schwerer blennorrhoischer Synovialmetastasen umfassendes Beobachtungsmaterial des Autors gewählt. Von den Beobachtungen betrafen 18 Männer und 5 Frauen im Alter von 4—50 Jahren; bei allen hatte die komplikatorische Gelenks- resp. Sehnenscheiden- und Schleimbeutelerkrankung von einer Genitalblennorrhoe ihren Ausgang genommen. Von den Gelenken war 14mal das Knie-, 7mal das Hand-, 12mal das Sprunggelenk, 3mal Zehen und Fingergelenke usw. befallen. Die Läsionen der Sehnenscheiden bezogen sich 6mal auf die Strecksehnen des Handrückens, 5mal auf die Scheiden der Extensoren des Fußes und einmal auf den Synovialbezug des Bicepskopfes; von Schleimbeuteln war 5mal die Bursa achillea affiziert. Den Ausgangspunkt der Allgemeininfektion bildete die Vulvo vaginitis kleiner Mädchen 2mal, eine Urethral- resp. Zervikal- und Korpus-Blennorrhoe 3mal; bei den 18 Männern schlossen sich die Komplikationen 16mal an eine Blennorrhoea poster resp. Prostatitis glandular. an. Die bakteriolog. Exploration des Gelenks-, resp. Sehnenscheidenexsudates konnte in 18 Fällen zur Ausführung gelangen, 5mal war ein positives Gonokokkenergebnis 3mal kulturell, 2mal waren Staphylokokken nachweisbar, während sich das punktierte Gelenksexsudat in 11 Fällen vollkommen steril erwies. Aus dem strömenden Blute gelang es 1mal unter 3 Versuchen Gonokokken zur Auskeimung zu bringen.

Die Zeit des Auftretens der Gelenkkomplikationen schwankt in den weitesten Grenzen zwischen 10 Tagen und mehreren Monaten. Trotz

der ausgesprochenen Prädilektion der angeführten Gelenke für die blennorrhoische Synovitis kann die Lokalisation für sich allein keineswegs zur Erhärtung der klinischen Diagnose herangezogen werden, auch dem vielfach als typisch bezeichneten monoartikulären Auftreten kann nur ein bedingter diagnostischer Wert zuerkannt werden. Als verläßliche Fährten für die richtige klinische Auffassung können hingestellt werden: die Beschaffenheit der zur Rezidivierung und ankylotischer Ausheilung tendierenden Gelenksveränderungen, die häufige Kombination derselben mit spezifischen Sehnenscheidensläsionen, die begleitenden Allgemeinerscheinungen, Fieber oft bis 40 und 41° und raschem Abfall, sowie das refraktäre Verhalten der antirheumatischen Medikation gegenüber. Als wichtige seltene Form ist die phlegmonöse Arthritis resp. Peri- und Para-Arthritis hinzustellen, die sich häufig mit exsudativen und fungös wuchernden Tendovaginitiden zu vergesellschaften pflegt. Die Therapie gipfelt in der gründlichen Beseitigung des kausalen Momentes, für die erkrankten Gelenke selbst scheinen nur die lokalen Heilbehelfe von Wirksamkeit zu sein. Viktor Bandler (Prag).

**v. Frendl,** Wien. Garnisonsspital Nr. 1. Über einen Fall von Endocarditis gonorrhoica. Wiener klinische Wochenschrift 1903, Nr. 27.

Frendl erbringt die Krankengeschichte und Obduktionsbefund eines jungen Offizieres, der 4 Wochen nach Akquirierung einer Gonorrhoea acuta an einer Endocarditis ulcerosa zu Grunde ging. Der Fall ist bemerkenswert, weil die Endocarditis erst 3 Wochen nach der Infektion auftrat, mit hohem Fieber einherging, die Erscheinungen nur 4 Tage dauerten und aus dem Endokard der Gonococcus rein gezüchtet werden konnte. Bemerkenswert ist ferner, daß die direkte Metastase am Endokard ohne Beteiligung anderer Organe und die ausschließliche Infektion des Endokards mit dem Gonococcus ohne jede Mischinfektion auftrat. Viktor Bandler (Prag).

**Orlipski.** Über gonorrhoische Neurosen. Allg. med. Ztrl.-Ztg. 43. 1902.

Orlipski stellt die These auf, daß es eine Anzahl von Neurosen gibt, welche als gonorrhoische oder als metagonorrhoische Neurosen zu bezeichnen sind und dementsprechend einer spezifischen, d. h. antigonorrhoischen, resp. urethralen Therapie schneller und sicherer, als jedem anderen Heilversuche weichen. — Zur Stütze dieser These fügt O. eine Anzahl von Krankengeschichten an, in denen im Anschluß oder mit Beginn der Gonorrhoe neurasthenische bezw. hysterische Symptome sich einstellten. Mit Beseitigung der akuten oder chronischen Gon. erfolgte auch die Heilung der nervösen Erkrankung. Stein (Görlitz).

**Kienböck.** Die gonorrhoische Neuritis oder ihre Beziehungen zur gonorrhoischen Myositis und Arthritis. Samml. klin. Vortr. Volkmann 315. 1901.

Kienböck unterscheidet folgende Gruppen der akuten gonorrhoischen Allgemeinerkrankungen, soweit sie den Neurologen interessieren:

1. Arthritis acuta metastatica kombiniert mit
a) einfachen Muskelatrophien,
b) Neuritis levis Neuralgica,
c) Neuritis gravis,
d) Myositis.
2. Polyneuritis toxica (ohne Arthritis).
3. Chronisch fortschreitende Muskelatrophien zuweilen generalisiert.
4. Arthritis der Wirbelsäule.

Bezüglich der Arthritis betont K., daß häufig nur ein Gelenk befallen wird, und wenn mehrere ergriffen sind, eins besonders schwer affiziert ist. Die Ursache der Muskelatrophie sucht er gleich Charcot, Erb usw. in der Verbreitung schädigender Einflüsse von den erkrankten Gelenken aus in centripetaler Richtung nach dem Rückenmark hin und von hier aus reflektorisch zurückwirkend auf die Umgebung der Gelenke.

Die Nerven können in sehr verschiedener Intensität befallen werden, leichte Neuralgien, Neuritiden mit kontinuierlichen dumpfen Schmerzen und schließlich multiple, generalisierte Neuritis sind beobachtet. Die Myositis anlangend ist es schwer zu sagen, ob nicht immer Nerven primär mit erkrankt sind.

Für die Erkrankung der Gelenke nimmt K. an, daß der Gonococcus selbst die Entzündung hervorruft, während er für die Erkrankung der Nerven und Muskeln Toxine als das entzündungserregende Agens beschuldigt, hierbei läßt er es unentschieden, wie weit Mischinfektionen mitwirken. Ein reichhaltiges kasuistisches Material wird zur Stütze aller einschlägigen Fragen besprochen. Zum Schlusse der recht lesenswerten Arbeit wird der Befund einiger Röntgenaufnahmen nach arthrit. gonorrh. veröffentlicht, es hat sich dabei ergeben, daß neben der Muskelatrophie auch eine Atrophie in den Knochen vorhanden war, keine Ostitis, sondern ein Knochenschwund, der sich gleich dem Muskelschwund allmählich ersetzte. Stein (Görlitz).

**Selenew**, J. Der Einfluß der Gonorrhoe auf das Nervensystem. Journal russe de mal. cut. 1902, Nr. 1.

Zusammenfassender Bericht über die von Selenew selbst während des akuten und chronischen Trippers beobachteten nervösen Störungen, deren Ursache vorwiegend den Toxinen der Gonokokken zugeschrieben wird. Sie betreffen die sensiblen, vasomotorischen, sekretorischen, trophischen, motorischen Nerven und die Reflexe. Genaue Zahlenangaben geben die Häufigkeit der zur Beobachtung gekommenen Affektionen an. (Cephalalgien, lumbagoartige Schmerzen, Neuralgien im Bereiche des n. ileo-lumboinguin, Cruralis, spermaticus ext. etc., Cystalgien, irritable testis vorwiegend links etc. Die Prüfung der Reflexe, die der Autor als erster systematisch durchführte, ergab Erhöhung der Cremaster- und unteren Bauchreflexe im Beginne der akuten Gonorrhoe, Abnahme oder gänzliches Fehlen derselben bei G. posterior. subac. oder chron. Eine ausführliche Krankengeschichte eines Falles an Meningomyelitis gon. und zweier Fälle von Neurasthenia sexualis illustrieren den tiefgreifenden

Einfluß der Blenorrhoe auf die nervösen Organe. Auch Tabes kann durch Gonorrhoe hervorgerufen werden. (!) Richard Fischel (Bad Hall).

**Raymond.** Sur un cas de polyneurite generalisée, avec diplegie faciale, d'origine vraisemblable blenorrhagique. Le progr. Medic. 30. 1901.

Raymond gedenkt der Rolle, welche die Gonorrhoe bei einer ganzen Reihe schwerer Erkrankungen ätiologisch spielt (Endokarditis, Meningitis, Rheumatismus, Ischias) und geht dann zu seinem Falle über. Er betrifft einen 30jährigen kräftigen Mann, der 6 Wochen, nachdem er eine frische Gon. akquiriert, unter Steifigkeit der unteren Extremitäten und Kribbelgefühl in denselben erkrankte. Der bereits versiegte Ausfluß kam wieder zum Vorschein (mikroskopische Untersuchung? Ref.), die obigen Symptome nahmen zu und wurden verstärkt durch eine motorische Parese, es wurden dann die oberen Extremitäten und das Gesicht mit ergriffen. Der Kranke konnte sich nicht aufrecht halten, auch im Bette seine Glieder nicht bewegen. Dabei bestand eine Hyperästhesie der Haut. Ferner konnte der Kranke den Mund nicht spitzen, nicht pfeifen, die Augen nicht schließen.

R. ist der Überzeugung, daß es sich im vorliegenden Falle um eine Polyneuritis peripheren Ursprungs handle, die hervorgerufen sei durch das gonorrhoische Virus. Er läßt es unentscheiden, ob der Gonococcus selbst, oder dessen Toxine das provokatorische Agens gewesen.

Für die Behandlung empfiehlt R. vor allem Unterdrückung des Grundleidens, weiter blande Diät, Antirheumatika und Narkotika.

Stein (Görlitz).

**Lurge, N. J.** Ein Fall von Condyloma accuminatum von ungewöhnlicher Größe und ungewöhnlicher Lokalisation. Journal russe de mal. cut. Tom. IV., p. 506.

Das mächtige blumenkohlartige Papillom lokalisierte sich bei dem sehr wohlbeleibten Manne in der Leistengegend. (In der Literatur fand der Autor nur noch einen Fall gleicher Lokalisation.) Bemerkenswert in ätiologischer Beziehung ist der Umstand, daß der Patient niemals eine Gonorrhoe durchgemacht hat. Richard Fischel (Bad Hall).

**Ramazzotti, V.** Sulla patogenesi e sull' istologia del condiloma acuminato. Giornale Ital. delle malattie veneree e della pelle. Ao. 1902, p. 129.

Ramazzotti stellte an 23 Fällen Untersuchungen über Histologie der Papillome an; die Patienten waren teils mit Gonorrhoe (6) behaftet, teils mit Balanoposthitis (7), teils mit Ulcus specif. (3), Syphilis (2), ohne jede andere Erkrankung (5). Die Färbung geschah nach den Methoden von Foà, Unna, Pelagatti, Sanfelice. Namentlich in den Einbuchtungen zwischen den Papillomen fanden sich eigentümliche Zellformen, welche von verschiedenen Autoren für Mikroorganismen, von anderen für Zelldegenerationen gehalten worden sind; diesen letzteren stimmt der Autor bei; er erklärt sich gegen die bazilläre Natur dieser Wucherungen, da die Bazillenbefunde nur an der Oberfläche seien. Der von

Reißner und Wolhmer angegebene Nervenreichtum ist nicht vorhanden, sondern es handelt sich bei diesen Befunden nur um bindegewebige Elemente. Spietschka (Brünn).

**Mc. Caw**, James F. The treatment of Acute Blennorrhoea of Adults. New-York Med. Journ. LXXVIII. 602, Sept. 26., 1903.

Mc. Caw bespricht zuerst die verschiedenen Quellen und Wege der Ansteckung bei Ophthalmoblennorhoe. Seine Behandlungsmethode unterscheidet sich nicht wesentlich von der üblichen; er legt aber besonderes Gewicht darauf, daß in dem zweiten Stadium, dem der reichlichen Absonderung, das Auge so oft und gründlich als möglich von dem Sekret befreit und gereinigt werde. Auf die Wahl des Antisepticum kommt es dabei nicht viel an, Mc. C. wendet meist eine halbsaturierte Lösung von Borsäure an. H. G. Klotz (New-York).

**Glückmann**, T. S. Ichthargan bei Gonorrhoe. Wratsch. Gaz. 1903. Nr. 86.

Nach einer kurzen literarischen Einleitung sucht Glückmann an der Hand von 25 Krankengeschichten nachzuweisen, daß das Ichthargan unbedingt den Krankheitsverlauf abkürze, nicht irritire, Schmerzen, Ausfluß, sowie Gonokokken relativ schnell zum Schwunde bringe. Komplikationen und Übergreifen auf die pars posterior seien zweifellos seltner. Die Ichtharganlösungen (bis 2 : 1000) müssen ex tempore mit kaltem dest. Wasser bereitet und nicht länger als 2—3 Tage in dunklem Gefäße aufbewahrt werden. Verfasser hält das Ichthargan keineswegs für ein Spezificum, glaubt aber, dasselbe zu den besten und zuverlässigsten Antigonorrhoicis zählen zu dürfen. S. Prißmann (Libau).

**Tschernow**, M. Die Prinzipien der Gonorrhoebehandlung.

**Tschernow**, M. Wann kann man die Gonorrhoe als geheilt ansehen? Journal russe de mal. cut. Nr. 4 u. 5.

Keine neuen Gesichtspunkte. Richard Fischel (Bad Hall).

**Swinburne**, G. K. The use of argyrol in the treatment of acute gonorrhoe. New-York med. record 11. Oktober 1902.

Auch Swinburne ist von den Eigenschaften des neuen Silbersalze „Argyrol“ von Barnes sehr befriedigt und rühmt gute Erfolge bei 350 Patienten. Eine 10%ige Lösung ruft keine unangenehmen Empfindungen auf der Conjunctivalschleimhaut hervor. Bei frischen Gonorrhoen hat selbst eine 20%ige Lösung keine Schmerzen verursucht. Nur einmal bestand Idiosynkrasie. Vor den bisherigen neuen Präparaten unterscheidet sich Argyrol durch größeren Silbergehalt und größere Löslichkeit.

Loewenhardt (Breslau).

**Barnes**, Albert C. and **Hille** Herrman. A new substitute for silver nitrate. New-York. med. Rec. 24. Mai 1902.

Barnes und Hille haben ein neues Silberpräparat hergestellt, welches aus Gliadin, einem der Proteide des Weizens gewonnen wird und sich als ein Vitellin charakterisiert. Das dunkelbraune Pulver soll in hervorragendem Maße alle Förderungen erfüllen, welche therapeutisch gestellt werden können. Es enthält 30% Silber, ist in Wasser über 50%

löslich, fällt weder Eiweiß noch Chloride, reizt nicht und dringt in tiefere Gewebsschichten. Das Mittel wurde in ausgedehntem Maßstabe in 1—5%iger Lösung bei Gonorrhoe, auch bei Cystitis mit gutem Erfolg gebraucht. Auch in der Augenheilkunde soll es versucht werden.

Loewenhardt (Breslau).

**Horwitz**, Aroille. An inquiry into the value of the irrigation method as a means of aborting and treating acute specific urethritis. The therapeutic Gazette 15. März 1903.

Hartzell führt eine Reihe von Dermatologen und Urologen an, welche die Behandlung der Gonorrhoe mit Irrigationen im akuten Stadium verwerfen. Er hat die Methode selbst in einer großen Zahl von Fällen angewandt, er kann in die übermäßigen Lobeserhebungen, die dieser Methode zu Teil geworden, nicht einstimmen. Er hat vielmehr diese Methode bei der akuten Urethritis aufgegeben. Seine Resultate sind folgende: Die Irrigationsmethode wirkt nicht abortiv bei der akuten spezifischen Urethritis. Das akute eitrige Stadium der Gonorrhoe wird um einige Tage abgekürzt und das schleimige Stadium schneller herbeigeführt. Dieses aber dauert länger und ist schwer zu heilen. Chronische Urethritis ist eine häufige Folge nach der Irrigationsbehandlung, ebenso Komplikationen von Seiten der tieferen Sexualorgane. In manchen Fällen mußte, um die Heilung des Endstadiums der Krankheit zu erzielen, die Irrigationsmethode ausgesetzt und eine andere angewandt werden. Die Irrigationsmethode sollte im akuten Stadium der spezifischen Urethritis überhaupt nicht angewandt werden. Die Irrigation der Posterior mittels des hydrostatischen Druckes führt häufig zu Komplikationen. Es ist also mit dieser Behandlung kein Fortschritt in der Behandlung der akuten Urethritis gemacht weder hinsichtlich der abortiven Heilung, noch hinsichtlich der Krankheitsdauer, noch hinsichtlich der Komplikationen.

Julius Baum (Berlin).

**Crovetti**, Ettore. Sul valore terapeutico del Protargolo. Il Morgagni 1902. 11. p. 586.

Crovetti veröffentlicht die Untersuchungen und Erfahrungen, die er anläßlich der Behandlung von 10 Fällen akuter Urethritis anterior und 3 Fällen von Conjunctivalblennorrhoe mittels Protargol gemacht hatte. Konzentration der Lösung 0·5—1%; die Gonokokken verschwanden zwischen dem 13. und 22. Tage. Er verglich die baktericide Wirkung des Protargoles experimentell mit der des Argonines und Argentamines und hebt die Vorteile des Protargoles gegenüber den anderen Mitteln hervor.

Spietschka (Brünn).

**Kevin**, R. O. The Local Treatment of Acute and Chronic Gonorrhoea. New-York med. record June 6. 1903.

Auch Kevin verwendet das bereits mehrfach empfohlene „Argyrol" genannte Silber-Vitellin, welches 30% Silber enthält und selbst in 20%iger Lösung wenig reizen soll.

In den ersten 48 Stunden nach der Infektion wird die Abortiv-Behandlung versucht. — Nach einer Warmwasser-Auswaschung der vor-

deren Harnröhre alle 3 Stunden Tag und Nacht 2—8 Tage lang $7^1/_2$ $cm^3$. Injektion von einer 20%igen Lösung, 10 Minuten Dauer. In älteren Fällen 1—5%ige Injektion 3—4mal täglich — „je nach den Mitteln des Patienten".

Auch die hintere Harnröhre und die Blase können in entsprechenden Fällen mit 15—30 *g* 10—20%iger Lösung behandelt werden und das Medikament in der Blase verbleiben. Auch 20%ige Salben dienen zur Behandlung.

Ebenso werden die verschiedenen Formen der Gonorrhoe bei Frauen mit diesem Mittel behandelt. Die einzelnen Maßnahmen sollen natürlich nach Art und Sitz der Erkrankung in üblicher Weise modifiziert werden.

Loewenhardt (Breslau).

**Carlo Vignolo.** Lutati e Pietro Benassi. L'Airolo nella cura dell' uretrite blenorragica. Giornale Italiano delle malattie veneree e della pelle. XXXVII. p. 43.

Die Verwendung des Airols zur Behandlung der akuten Gonorrhoe des Mannes ergab den Autoren kein ungünstiges, aber auch kein ganz befriedigendes Resultat. Die Behandlung wurde in folgender Weise ausgeführt: Ausspülung der Harnröhre mit 4%iger Borsäurelösung, dann Injektion einer 5—25%igen Airol-Glyzerinemulsion, einmal täglich durch 2—3 Minuten. Die Versuche, an 50 Patienten ausgeführt, wovon 19 noch keine andere Behandlung durchgemacht hatten, ergeben folgende Schlußsätze: Bei der Urethritis acuta anterior kann das Airol mit Vorteil angewendet werden, nicht aber bei der U. ac. totalis. Die Anwendung ist nur dann von Erfolg begleitet, wenn sie sofort zu einer starken Verminderung der Gonokokken führt. Das Airol besitzt eine stark antikatarrhalische Wirkung, die jedoch nicht mit der Heilung der Gonorrhoe verwechselt werden darf. Die Konzentration des Mittels richtet sich nach der Empfindlichkeit der Patienten; zumeist zeigt sich nur bei jenen ein guter Erfolg, welche die hohen Dosen vertragen. Die Anwendung des reinen Glyzerins ist vorteilhafter als die des wässrig verdünnten.

Spietschka (Brünn).

**Coleman,** Warren. The Toxic Actions of Urotropin: with Report of a Case of Hematuria and Hemoglobinuria, Following a Dose of $7^1/_2$ Grains. Med. News LXXXIII. 398. 29. Aug. 1903.

Nach Coleman sind Vergiftungserscheinungen nach Urotropin nicht häufig; dieselben treten besonders auf, wenn das Mittel nicht in gehöriger Verdünnung genommen wird, stehen nicht immer in geradem Verhältnis zur Größe der Dose und sind meist abhängig von individueller Empfindlichkeit. Die leichteren Störungen bestehen in Magenaffektion mit oder ohne Diarrhoe und Leibschmerzen, masernähnlichem Ausschlag, Kopfweh, Ohrenklingen, Nierenreiz gelegentlich mit Albuminurie. Von größerer Bedeutung ist der Blasenreiz, das häufigste Vorkommnis und Brennen wunder Stellen in der Harnröhre etc.; am wichtigsten ist das Vorkommen von Hämaturie und Hämoglobinurie, von denen C. 8 sichere

und einen zweifelhaften Fall anführt. Ähnliche Erscheinungen sind nach intravenösen Injektionen von Formaldehyd beobachtet werden. Die toxischen Wirkungen treten ein, wenn eine besondere Empfindlichkeit gegen Formaldehyd besteht, wenn die Elimination desselben aus dem Körper verhindert ist oder wenn eine ungewöhnliche Menge Formaldehyd auf einmal frei wird. Die Vergiftungserscheinungen verschwinden gewöhnlich im Verlauf weniger Tage. H. G. Klotz (New-York).

**Kolipinski**, Louis. Therapeutics of Patassium Copaibate. Med. News LXXXIII. 501. 12. Sept. 1903.

Nach Kolipinski ist unter den Verbindungen der Copaivasäure mit Alkalien das Kalisalz am stabilsten, am leichtesten anzuwenden und am angenehmsten zu nehmen; es wird von 50 bis 150 Gran (3·0 bis 9·0) pro die in Gelatinekapseln gegeben (à 0·6 4 bis 12 pro die). Die Wirkung ist bei weitem weniger unangenehm als die des Copaivabalsams, Hautausschläge kommen jedoch ebenso vor. Das hauptsächlichste Feld ist die akute Gonorrhoe, bei „gleet" unwirksam. Die Wirkung ist eine stark diuretische. Unter Vermeidung von den üblichen Komplikationen erfolgt Heilung in 1 bis 2 Monaten; wenn die Behandlung sehr früh beginnt, zuweilen in wenigen Tagen. H. G. Klotz (New-York).

**Cholzow**. Über die Behandlung der Strikturen der Harnröhre mittels Elektrolyse. Allg. mediz. Ztrl.-Ztg. 77, 78, 79. 1901.

Cholzow bespricht eingehend die Geschichte der Entwicklung der elektrolytischen Behandlung der Harnröhrenstrikturen und erwähnt hierüber, daß Newman die zirkuläre Methode schon seit 1820 geübt. Bezüglich der Wirkungsweise stellt Ch. den Satz auf, daß stärkere Ströme ätzend wirken, schwächere, und nur solche bis zu 5 M. A. will er angewendet wissen, wirken auflösend, das Narbengewebe umstimmend. Die lineäre Elektrolyse verwirft Verf., er will nur die zirkuläre Methode angewendet sehen und behauptet entgegen den Erfahrungen der Guyonschen Klinik, daß diese Methode vor allen anderen, mit Ausnahme der Exstirpation der Narbe, die besten Dauerresultate gebe. Zur Ausübung des Verfahrens benützt er Newmansche Elektroden mit der Modifikation, daß Oliven verschiedener Stärke auf die Elektroden aufgeschraubt werden können. Für die Strikturen des bulbus und der hinteren Harnröhre kann außerdem noch ein Leitbougie auf die Olive aufgeschraubt werden (Hirschmann, Berlin). Ch. hat die Methode in einer ganzen Reihe von Fällen geübt, er veröffentlicht 22 derselben. Stets wurde die Struktur mit Bougies am besten à demeure vorbehandelt bis zu einer Weite von etwa 15 Charr. Sodann wurde eine Olive, die die Enge um 3 Nr. übertraf, bei einer Stromstärke von 5 M. A. in einer Sitzung von etwa 5 Minuten durchgeführt. In 9 Fällen genügte eine Sitzung, in den übrigen 2—4. Die Dauer der Sitzungen betrug 2—13 Minuten. — Eine Nachbehandlung mit Bougies hält Verf. für unnötig. Mit den Dauerresultaten ist er

zufrieden, einzelne Patienten wurden 8 Monate nach der Behandlung untersucht und wiesen keinen Rückgang der erlangten Weite auf.

Stein (Görlitz).

---

## Venerische und pseudovenerische Helkose.

**Tomaszewski**, Egon. Impfungen an Affen mit dem Erreger des Ulcus molle. Deutsche med. Woch. 26. 1903.

Es gelang Tomaszewski mit sicheren Streptobazillenreinkulturen bei einem Kronenaffen Geschwüre hervorzurufen, die klinisch und mikroskopisch alle charakteristischen Merkmale des weichen Schankers besaßen. Aus diesen Geschwüren gelang es auf Blutagar Kulturen zu züchten, die beim Menschen wiederum Ulcera mollia erzeugten. Die gleichen Impfresultate erhielt er bei einem Javaaffen; nur hatten die Inokulationsulzera bei dieser Affenart einen mehr abortiven Verlauf. Es scheint also die Empfänglichkeit verschiedener Affenarten eine verschiedene zu sein. Dafür sprachen übrigens schon die Versuche Nicolles, der an einem Semnopithecus, einem Makakoaffen und einer nicht näher bezeichneten Affenart ähnliche Differenzen gefunden hat.

Max Joseph (Berlin).

**Tschlenow**, M. A. Ein Fall von Ulcus durum des obern Zahnfleisches. Prakt. Wratsch. 1903. Nr. 35.

Der Fall betrifft eine 29jährige Schneiderin, die scheinbar durch den Gebrauch einer Zahnbürste ihres syphilitischen „Bräutigams" sich die Infektion zuzog. Ein papulöses Syphilid und eine Polyadenitis bestätigten die Diagnose. Patientin wurde mit subkutanen Injektionen von Hermophenyl behandelt, doch sah sich Tschlenow wegen der geringen Wirksamkeit desselben veranlaßt, zur grauen Salbe zu greifen.

S. Prißmann (Libau).

**Bellissen.** Über Polymorphismus des syphilitischen Schankers der Tonsillen und den Wert des Symptoms „Dysphagie" in der ersten Periode der Syphilis. (Revue hebdomadaire de laryngologie, d'otologie et de rhinologie. Bd. XXII, 48.)

Ausgehend von der Tatsache, daß es unter Umständen fast unmöglich ist, ohne Anamnese die Diagnose eines Primäraffekts der Tonsillen zu stellen, macht Bellissen auf das Symptom der über mehrere Wochen sich erstreckenden Schlingbeschwerden aufmerksam. Es ist möglich, daß diese Erscheinung zu einer richtigen Diagnose führen kann.

Überschär (Breslau).

**Etiévaut.** Les lésions spécifiques des paupières. La province médicale. 1901. Nr. 39. pag. 460 ff.

Etiévaut bespricht die Häufigkeit der an den Augenlidern gelegenen Primäraffekte im Anschluß an 5 selbstbeobachtete Fälle. Diese Primäraffekte zeigen besonders im Gegensatz zu den an diese Lokalisation

selten beobachteten Gummen eine relative Häufigkeit. Der Autor gibt an, daß sie 3—5% aller extragenitalen Primäraffekte darstellen. Bei Besprechung der Infektionsarten und des klinischen Bildes hält sich Etiévaut eng an die Ausführungen Fourniers.

Fritz Juliusberg (Frankfurt a. M.)

**Druette.** Chancres syphilitiques du clitoris. Le progr. medic. 37. 1901.

Druette veröffentlicht aus der Abteilung von Jullien 3 Fälle von syphilit. Schankern der clitoris, welche er selbst beobachtet und behandelt hat. Er erwähnt weiter, daß innerhalb von 10 Jahren an der genannten Abteilung unter 217 syphilit. Schankern der weiblichen Genitalien 11 Fälle von Schankern der clitoris vorhanden waren, ein Ergebnis, das sich mit dem von Fournier veröffentlichten (10 Fälle unter 249) ungefähr deckt. Stein (Görlitz).

**Himmel,** J. M. Die Veränderung der Gefässe beim harten und weichen Chancre. Journal russe de mol. cut. Tom V, pag. 171.

Im Gebiete des Infiltrates findet man sowohl beim harten als auch weichen Chancre an den Arterien, Venen und Lymphgefäßen pathol. Veränderungen. Die letzteren beiden sind in stärkerem Maße affiziert als die ersteren. Die Erscheinungen an den Venen, Lymphgefäßen und insbesondere an den Arterien treten beim Ulcus molle quantitativ dem harten Chancre gegenüber zurück und unterscheiden sich nur qualitativ von den Veränderungen beim letzteren.

2. An der Peripherie des Plasmoms sieht man beim Ulcus durum hauptsächlich die Venen und Lymphgefäße betroffen, die Arterien vollständig intakt oder eine Hypertrophie des Bindegewebes der Adventitia (selten geringe Infiltration derselben). An gleicher Stelle finden sich beim weichen Chancre vorwiegend die Lymphgefäße verändert, die Venen in geringerer Zahl als beim harten Chancre, die Arterien zeigen in seltenen Fällen eine unbedeutende Infiltration der Adventitia.

3. Bei gering entwickelten harten Chancern, bei welchen sich das Infiltrat hauptsächlich um die Gefäße ausbreitet, und auch bei Chancern mit unbedeutender Schwellung sieht man Veränderungen der Gefäße, analog jenen, die aus der Peripherie des mächtig entwickelten Chancers auftreten.

4. Beim harten Chancre findet man eine Hyperplasie und Hypertrophie des Bindegewebes der Adventitia, analoge Veränderungen an Media und Intima, an letzterer auch Schwellung und Proliferation der Endothelien, während man beim weichen Geschwür destruktive Veränderungen aller Wandschichten der Gefäße und Desquamation und Schrumpfung der Epithelien beobachtet. Richard Fischel (Bad Hall).

## Syphilis. Allgemeiner Teil.

**Berger**, H. Die Bekämpfung der Geschlechtskrankheiten. Vierteljahrschr. f. gerichtl. Medizin. Suppl. II, 1903.

Berger macht allerhand alte und neue Vorschläge zur Bekämpfung der Geschlechtskrankheiten. Diese hat sich in vier Richtungen zu bewegen: „1. Unterlassung des Coitus impurus, 2. schnelle Erkennung und Behandlung der Geschlechtskrankheiten, 3. Regelung der Prostitution, 4. Bekämpfung der Geschlechtskrankheiten bei den Prostituierten." — Die Kontrolle der Prostituierten müßte täglich in der Wohnung des Arztes stattfinden und weniger den Charakter einer polizeilichen, als einer vorwiegend gesundheitlichen Maßnahme tragen. Auch hier müßte freie Ärztewahl eingeführt werden, indem ermittelt würde, welche Ärzte die Prostituierten untersuchen wollten. In jedem Fall ist auch die Anfertigung eines mikroskopischen Präparats erforderlich. Arzt und Medizin sind kostenlos. — Bordelle sind zu gestatten, dagegen das Zusammenwohnen von Prostituierten außerhalb der Bordelle zu verbieten. Prostituierte, die sich bessern, arbeiten oder heiraten, sind schonend zu behandeln, eventuell von der Kontrolle zu entbinden.

Jadassohn-Frédéric (Straßburg i. E.).

**Welander**, Edvard. Wie ist die Ausbreitung der venerischen Krankheiten zu verhindern? Hygiea 1901, I. pag. 696—713. (Vortrag in der Gesellschaft schwedischer Ärzte als Einleitung zur Diskussion über diese Frage.)

Welander betont zuerst, wie durch kluge Maßnahmen zu Anfang des 19. Jahrhunderts die derzeit sehr große soziale Bedeutung der Syphilis in Schweden jetzt um ein bedeutendes vermindert ist. Von Ulcus molle, als lokaler Infektionskrankheit, für welche man nunmehr sehr gute Behandlungsmethoden besitzt, läßt sich kaum sagen, daß sie von sozialer Bedeutung sei. Dagegen hat die Gonorrhoe durch ihr gewöhnliches Vorkommen und ihre große Bedeutung als Ursache von Unterleibskrankheiten bei Frauen, Sterilität und vorzeitigem Abgang der Frucht neuerdings eine immer größere soziale Bedeutung erhalten.

Von den Maßnahmen, welche zu Anfang des vorigen Jahrhunderts zur Bekämpfung der venerischen Krankheiten getroffen wurden, sind nur noch zwei übrig: freie Krankenhausbehandlung und Gesundheitsvisitation. Die erstere, in anderen Ländern noch immer ein Desiderium pium, muß beibehalten werden, wie gleichfalls die letztere, welche jedoch nunmehr fast nur beim Militär und bei prostituierten Frauenzimmern angewendet wird. Die Berechtigung der ersteren dieser Maßnahmen ist nicht bestritten worden, umsomehr aber ist die letztere bekämpft worden, unter anderem aus dem Grunde, daß keine exakte statistische Beweise für den Nutzen derselben vorgelegt worden sind. Es muß zwar eingeräumt werden,

daß dieselbe nicht hat verhindern können, daß die Gonorrhoe sich immer mehr ausbreitet, aber es liegt doch klar am Tage, daß sie viele Gelegenheiten zur Übertragung von Ansteckung verhindert haben muß. Da sich genaue, häufig wiederholte Gonokokkenuntersuchungen an allen Prostituierten bei der gegenwärtigen Einrichtung des Besichtigungsbureaus schwerlich ausführen lassen, so befürwortet Welander bedeutende Veränderungen derselben und verweist wegen Details auf seine Antwort auf die vierte Frage der Brüsseler Konferenz (1899) und ist der Meinung, daß die Überwachung, um mit entsprechendem Nachdruck wirken zu können, auf einem durchaus gesetzlichen Grunde basieren muß.

Unter den übrigen Maßnahmen, welche getroffen werden müssen, um der Ausbreitung der venerischen Krankheiten vorzubeugen, wird erwähnt eine gute und sittliche Erziehung, Verbesserung der Heimstätten, vor allem der unbemittelten Klassen, Gewöhnung der Jugend an Arbeit, Verbreitung von Kenntnis von der Art der venerischen Krankheiten und deren Ansteckungsweise durch populäre Vorträge vor Universitätsjugend und Studierenden an anderen Hochschulen, Kriegsschulen, in Arbeitervereinen, ja selbst vor den höchsten Klassen der Elementarlehranstalten, sowie durch Aufrufe, einen passenden kurzgefaßten Aufsatz, bestimmt in den Heimstätten der Armen verteilt zu werden. Mehr als eine Gesetzvorschrift mit Strafverordnung für wissentliche Ausbreitung von venerischer Ansteckung dürfen die Ärzte dadurch ausrichten können, daß sie ihren Patienten das verbrecherische einer derartigen Handlung vorhalten. Eine Möglichkeit müßte doch den Obrigkeiten zu Gebote stehen, solche Personen zur Aufnahme in ein Krankenhaus zu zwingen, resp. hier festzuhalten (bis sie symptomenfrei sind), von welchen man Verdacht hegen kann, daß sie die Ansteckung auf andere verbreiten.

Besonders wichtig ist eine rationelle Behandlung, weshalb Quacksalberei bei strenger Strafe verboten werden muß. Krankengeld muß von den Kassen auch für venerische Krankheiten verabfolgt werden und poliklinische Behandlung gewährt werden, jedoch nur in solchen Fällen, wo man annehmen kann, daß der Patient Gelegenheit hat, die ordinierte Behandlung in seiner Wohnung durchzuführen. Spezielle Vorsicht ist hier bei jungen Frauen mit ansteckenden Symptomen nötig (die übrigen werden auf die unentgeltliche Behandlung im Krankenhause verwiesen). Für syphilitische schwangere Frauen soll das Krankenhaus ein Asyl sein, für die hereditär-syphilitischen Kinder sollen besondere Asyle errichtet werden.

Für die Hemmung der Gonorrhoe dürfte es, was die Frau anbelangt, am wichtigsten sein, daß in gynäkologischer Praxis regelmäßige Gonokokkenuntersuchungen ausgeführt werden, sowie daß die Frau wirklich von der Gefahr unterrichtet wird, welche ihre Krankheit für sie selbst und für andere mit sich führt. Mehr noch läßt sich bei Männern erreichen und in erster Linie durch Instruktion über präventive Behandlung, welche Welander als eine sehr früh begonnene abortive Behandlung charakterisiert, welche gerade darum größere Aussicht auf Erfolg

hat. — Nachdem er über die unbedeutende Verbreitung venerischer Krankheiten unter einigen kasernierten Truppen und unter den Soldaten des Heeres und der Wehrpflichtigen berichtet hat, stellt Verf. die Meinung auf, daß man durch aufklärende Vorträge, Einschärfung von Sauberkeit, sorgfältige Gesundheitsvisitationen, präventive intermittierende Behandlung Syphilitischer und, was die Gonorrhoe anbelangt, vor allem durch Aufklärung über Abortiv- und Präventivbehandlung die Frequenz dieser Krankheiten noch um ein weiteres wird vermindern können.

Der Verfasser schließt seinen Vortrag mit einer deontologischen Betrachtung über die Pflichten des Arztes den venerischen Krankheiten und der venerisch Kranken gegenüber. Sederholm (Stockholm).

**Heddalus.** Die prophylaktische Schmierkur der Eltern. Allg. med. Zentralztg. 83. 1901.

Heddalus ist der Überzeugung, daß die Skrophulose eine parasyphilitische Erkrankung sei, daß sie zu Tage trete bei Kindern, deren Eltern oder Großeltern syphilitisch infiziert waren. Ausgehend von dieser Theorie behandelt er jede skrophulöse Ophthalmie mit Hg innerlich oder mit Inunktionen. H. rühmt der Behandlungsmethode die besten Erfolge nach. Er fordert, daß Eltern, welche bereits kränkliche Kinder gezeugt haben, oder welche ein Gebrechen haben, dessen Vererbung zu befürchten ist, angehalten werden sollen, prophylaktisch zu schmieren.

Stein (Görlitz).

**Griffin,** E. Harrison. That Can Be Done to Prevent the Spread of Syphilis. (New-York. med. record Dezember 27, 1902.)

Unter Mitteilung von verschiedenen seltenen Übertragungsmöglichkeiten von Syphilis insontium und Erwähnung von diagnostischen Irrtümern anderer Kollegen (Diphtherie, Carcinom, Mykosis), wird von Griffin ein poliklinisches Formular mit Instruktionen und Vorsichtsmaßregeln gegen die Verbreitung vorgeschlagen, wie solche bei uns wohl in den meisten Polikliniken vorhanden sind.

Die Trinkbecher an den öffentlichen Brunnen hält G. für recht geeignet zur Übertragung der Krankheit.

Zigarrenmacher und Schauspieler sind durch ihren Beruf besonders gefährdet und für andere gefährlich.

Ein junges Mädchen erwarb angeblich einen Primäreffekt an der Oberlippe durch das Aussaugen von Apfelsinen. Der Händler pflegte auf die Früchte zu spucken und sie dann abzuputzen, um ihnen ein glänzenderes Aussehen zu geben. Löwenhardt (Breslau).

**Cabot,** Follen. Instructions to Patients Affected with Syphilis and Gonorrhoea. (New-York med. record Dez. 20, 1902.)

Auch Cabot empfiehlt Syphilitikern und Gonorrhoikern gedruckte Instruktionen in der Poliklinik mitzugeben und publiziert zwei solche Schemata. Löwenhardt (Breslau).

**Fanoni,** Antonio. Syphilis in the Barber Shop: A Case of Infection through an Accidental Razor Wound. (New-York med. record Dezember 13, 1902.)

Fanoni weist auf die Wichtigkeit der Desinfektions-Maßregeln in den Barbierläden hin und publiziert das Auftreten eines Falles von Primäraffekt in einer Rasier-Schnittwunde. Löwenhardt (Breslau).

**Cartwright, S. S.** Syphilis Transmitted by Dental Forceps. (New-York. med. record. May 16, 1903.)

Cartwright berichtet kurz über eine luetische Infektion durch die Zahnzange eines Dentisten. Löwenhardt (Breslau).

**Donald, J. A. Mc.** Syphilis in the Well-To-Do. (New-York, medic. Record 11. Mai 1901.)

Mc. Donald stellt je 150 Fälle aus der Privatpraxis und der Poliklinik zusammen, um zu eruieren, daß ein großer Unterschied zwischen der Syphilis der Armen und der wohlhabenden Klassen bestände.

In der ersten Klasse (milde vorübergehende Affektionen) war das Verhältnis 65% in der Privatpraxis und 33 im Hospital, in der zweiten Abteilung, welche alle destruktiven Läsionen umfaßt, von der Pustel bis zur Knochennekrose, umgekehrt 28:51% (hereditäre Lues 5:10). Die dritte Klasse umfaßt Fälle mit zeitweisen oder dauernden, besonders schweren Symptomen. Unter den 6% der Privatpraxis wird „totaler Haarausfall", sehr heftige Laryngitis und „vorübergehende innere Störung" angeführt. Auch hier konnten unter der armen Bevölkerung 2 Paralysen, 2mal Iritis, 3 Onychien und 3 schwere Periostitiden registriert werden.

Wenn auch die Statistik nicht ganz maßgebend ist, wird die Ansicht des Verfassers, daß bessere Körperpflege für den Verlauf der Syphilis wichtig ist, gewiß nicht bestritten werden.

Löwenhardt (Breslau).

**Tarnovsky, W. M.** Die syphilitische Familie und ihre Deszendenz. Journal russe de mol. cut. Tom. II. Nr. 11, 12, Tom. III. Nr. 1.

In den in der Stadt lebenden Familien wird die Syphilis gewöhnlich an den Männern, die sich vor der Ehe bei Prostituierten infizieren, in die Ehe gebracht. Die syphil. Heredität kann in dreierlei Weise zum Ausdruck kommen: In den ausgeprägten Symptomen der h. S., in der Form der Dystrophien und der hereditären Immunität. — In allen diesen drei Formen kann die syphil. Heredität sich bei erworbener Syphil. der Eltern (1. Geschlecht) äußern. Der hereditäre Einfluß der erworbenen Lues ist am stärksten bei der zweiten Generation ausgesprochen. (Aborten, Totgeburten, Sterblichkeit im frühesten Kindesalter etc.) Die hereditäre Immunität der zweiten Generation (Profetasches Gesetz) ist mit seltensten Ausnahmen nur zeitlich. Der Einfluß der syphil. Heredität auf das dritte Geschlecht zeigt eine deutliche Abschwächung, welche sich äußert in einer Verminderung der Aborte, Totgeburten etc., in einer geringeren Zahl von Dystrophien und im Auftreten leichterer Formen. Die akquirierte Syphilis des ersten Geschlechtes wird, weder was die ausgesprochenen syphil. Symptome noch was die Immunität betrifft, auf die 3. Generation übertragen. Vater oder Mutter mit deutlichen Erscheinungen hered.

Syphil. während der Konzeption oder der Schwangerschaft übertragen die Syphilis auf die Kinder nicht. Die hereditäre Übertragung von Großeltern auf die Enkel, ohne daß die Eltern Symptome aufweisen, wurde vom Autor nicht beobachtet und kann kaum zugegeben werden. Die syphil. Heredität des zweiten Geschlechtes äußert sich beim dritten fast ausschließlich als Distrophie. Der distrophische Einfluß der Syphil., das ist die ungünstige Beeinflussung der Lebens- und Fortpflanzungsenergie verläuft nicht entsprechend und parallel der Zunahme bezw. der Abschwächung der Äußerung der Krankheitserscheinungen, sowohl bei der erworbenen Form (1. Geschlecht), als auch bei der hereditären (2. Geschlecht). — Der dystr. Einfluß des 2. Geschlechtes entspricht gewöhnlich dem Degenerationszustande desselben d. h. je schwerer und zahlreicher die Symptome der Entartung, umso leichter entsteht ein dystrophisches drittes Geschlecht. Man darf die Heilung der Syphil. des infizierten Organismuses nicht mit der Wiederherstellung seiner Lebens- und Prokreationsenergie identifizieren. Die zweite Generation von Luetikern, die keine manifesten Zeichen von Erbsyphilis und keine Dystrophien darbietet, zeugt eine gesunde Nachkommenschaft, wenn anders sie sonst keine hered. Belastung aufweist. Die Dystr. der zweiten Generation überkommen nicht in gleicher Form auf die dritte. Hereditäre S. der dritten Generation beobachtet man bei frischer Luesinfektion von Familienmitgliedern der 2. Generation. Diese Form, von Tarnovsky S. binaire genannt, wird häufiger am Lande als in der Stadt beobachtet. Die Syphilis binaire weist in ihrem Verlaufe charakteristische Abweichungen, sowohl von der akquirierten als auch von der hereditären S. auf, die S. binaria obortiva, levis, atypica. In der großen Mehrzahl der Fälle unterscheidet sie sich nicht von der Syphil. acquisita von Leuten, die aus gesunden Familien stammen. Die S. binaria hat auf das dritte Geschlecht einen viel vernichtenderen Einfluß als die Syph. des ersten Geschlechtes auf das zweite: Eine bedeutend größere Zahl von Aborten, Totgeburten, früher Kindersterblichkeit, Verminderung der Zahl normaler Früchte, Verstärkung der Dystrophien. Sowohl die anatomischen als auch die funktionellen Dystrophien der Geschlechtsorgane der zweiten und dritten Generation der Luetiker spielen eine wesentliche Rolle bei der Verringerung der Nachkommenschaft in syphil. Familien. Die Syphil. bin. ist eine der Hauptursachen der raschen Degeneration bei endemischer S. (insbes. am Lande). Die Annahme von der ständig zunehmenden Abschwächung der S. durch die zunehmende Syphilisation der Bevölkerung kann gegenwärtig nicht aufrecht erhalten werden. Die Dystrophien der 3. Generation ermöglichen weder an und für sich noch in ihrer Gruppierung die sichere Diagnose auf Lues. Der ungünstige Einfluß der ersten Generation auf die zweite schwächt sich bei der dritten ab und geht auf die vierte nicht über. Für eine richtige Prognose und Therapie der erworbenen Lues ist es notwendig, zum wenigsten über den Gesundheitszustand der Eltern des Kranken Daten zu erhalten. Die Syphilis ist für die Nach-

kommenschaft und die Gesellschaft von weit größerer Gefahr als für das von ihr betroffene Individuum.

Der ausführlichen Abhandlung liegen 30 Stammbäume von syphil. Familien bei. Richard Fischel (Bad Hall.)

**Trinkler,** N. Über Syphilis visceralis in chirurgischer Beziehung. Journal russe de mal. cut. Tom IV. pag. 254.

Nach Anführung eigener und zahlreicher Beobachtungen aus der Literatur kommt Trinkler zu folgenden Schlüssen: Die S. visceralis wird sowohl bei erworbener als auch bei hereditärer S. beobachtet. Bei Erkrankung der Leber kommt ein chirurg. Eingriff bei Abschnürung von Leberläppchen, und bei großen der spezif. Therapie widerstehenden Gummen in Betracht, insbes. wenn ein differential diagnostischer Zweifel in Bezug auf Carcinom besteht (Probelaparatomie). Die luetischen Affektionen des Darmes kommen hauptsächlich als Stenosen zur Erscheinung und erfordern eine chir. Behandlung. Die syphil. Geschwüre des Magens haben in ihrer Symptomatologie große Ähnlichkeit mit dem Ulcus rotundum und bedürfen, eine Achillesferse der chir. Diagnostik, der Beibringung eines größeren kasuistischen Materials. Zum Schluß bedauert der Autor, daß der geringe Umfang des literarischen und eigenen Materials ihm noch nicht gestattet, strikte Operationsindikationen aufzustellen.

Richard Fischel (Bad Hall).

---

# Varia.

**Preisverleihung.** Der Monographie von **Dr. Magnus Möller:** „Der Einfluß des Lichtes auf die Haut in gesundem und krankhaftem Zustande", Bibliotheca Medica 1900, Abt. D II, ist soeben der Preis der Schwedischen Gesellschaft der Ärzte zuerkannt worden. Dieser Preis für Arbeiten auf dem Gebiete der internen Medizin wird alle vier Jahre ohne Bewerbung verliehen.

**Personalien.** Der außerordentliche Professor für Dermatologie und Syphilis in Krakau, Dr. Ladislaus Reiss, ist zum ordentlichen Professor dieser Fächer ernannt worden.

Prof. Dr. Gustav Behrend (Berlin) ist von seiner Stellung als leitender Arzt an der von ihm organisierten Anstalt für Geschlechtskranke im städtischen Obdach zurückgetreten.

Zu seinem Nachfolger wurde Sanitätsrat Dr. Wechselmann ernannt.

Dr. Montesano (Rom) und Dr. M. Gravagna (Catania) habilitierten sich für Dermatologie und Syphilis.

Scarenzio, Finsen †. Das Archiv wird diesen hervorragenden Männern besondere Nachrufe widmen.

---

# Originalabhandlungen.

Mitteilung aus dem Laboratorium des Jenner-Pasteur-Instituts in Budapest.

# Hämagglutinations-Untersuchungen bei syphilitischen und gesunden Individuen.

Von

Univ.-Doz. Dr. **Ladislaus Detre** und Dr. **Josef Sellei.**

Das Bestreben, die Diagnose der Syphilis auch auf Grund der im Blute vor sich gehenden Veränderungen festzustellen, führte zur Entwicklung verschiedener Methoden, welche jedoch bisher nur geringe positive Resultate ergeben haben. Im großen und ganzen kann man die bei Syphilis bisher vorgenommenen hämatologischen Untersuchungen folgendermaßen gruppieren: *a*) Untersuchung der molekularen Konzentration, *b*) des Hämoglobin-, *c*) des Eisengehaltes, *d*) des spezifischen Gewichtes, *e*) der Alkalizität des Blutes, sowie *f*) zahlenmäßige Feststellung der roten Blutzellen.

Da von vornherein anzunehmen war, daß der Syphilisvirus auf *a*), *b*) und *c*) von besonderem Einfluß ist, haben auch verschiedene Autoren derlei Untersuchungen in großer Zahl angestellt. Während einzelne durch Untersuchung der von der Syphilis verursachten Veränderungen der roten Blutzellen zum Ziele zu gelangen suchten, wollten andere, so besonders Semmola, Justus, Verotti, Sorentino, Falcone u. s. w. aus der Wirkung des Quecksilbers auf die roten Blutzellen (das Hämoglobin u. s. w.) Schlüsse ziehen, denen zufolge die Blutanalyse die klinische Diagnose zu bestätigen vermöchte. Das Quecksilber sei nämlich eben bei Syphilis fähig, im Blute, so namentlich in gewissen Bestandteilen desselben, charakteri-

stische, formelle und biochemische Veränderungen hervorzurufen derart, daß diese Reaktion in zweifelhaften Fällen auch als unterscheidendes diagnostisches Symptom verwertet werden könne. Man hat jedoch gegen diese Untersuchungen Einwände erhoben, auf welche wir diesen Ortes nicht eingehen wollen.

Wir griffen nun zu neuen Methoden, um zu sehen, ob man die Diagnose der Syphilis nicht mit Untersuchungen anderer Art sichern könne. Und wenn das Resultat einer solchen Untersuchung anfangs auch nur problematisch schien, so dachten wir doch, daß es uns auf diesem Wege vielleicht gelingen könne, nicht bloß zu in der Praxis verwertbaren Schlüssen zu gelangen, sondern auch uns Daten über die von einzelnen betonte „Resistenz"-Verringerung der syphilitischen roten Blutzellen oder deren „Debilität" zu verschaffen. Mit einem Wort, wir machten überhaupt zum Gegenstande unserer Untersuchung ob der Blutwiderstand bei der Syphilis wirklich abgenommen habe.

Wenn der Satz begründet ist, daß bei der Syphilis als konstitutioneller Erkrankung vor allem das Blut erkrankt, so kann man voraussetzen, daß, wenn wir syphilitisches Blut mit dem Blute eines gesunden Individuums vergleichen, jenes sich debiler, das heißt in seiner Resistenz geschwächt erweisen wird. Diese Theorie wurde jedoch von diesem Standpunkte aus noch nicht bekräftigt und so strebten wir durch Versuche zu erforschen, ob in den verschiedenen Stadien der Syphilis die Resistenz des Blutes im Vergleiche zu der normalen Blutresistenz wirklich abgenommen habe.

---

Wir arbeiteten nicht mit chemischen Reagenzien, sondern mit einem physiologischen Reagens, mit dem Serum eines fremden normalen Menschen, von dem wir voraussetzen konnten, daß es sich gegenüber syphilitischen Blutzellen anders verhalten werde, als gegenüber normalen Blutzellen. Wir gelangten zu dieser Voraussetzung auf Grund der Analogie der in der Literatur gefundenen Daten, gemäß denen bei einzelnen Krankheiten sich das Verhalten der Blutzellen gegenüber fremden Seren verändert. Wir konnten dabei auf zwei Erschei-

nungen Rücksicht nehmen: 1. auf die blutlösende, 2. auf die agglutinierende Kraft des fremden Serums, wie ja gerade diese beiden Erscheinungen, die Lösbarkeit der roten Blutzellen durch Serum (Haemolysis) und deren Agglutination (Haemagglutination) in der jüngsten Zeit zu vielfachen Studien Anlaß geboten haben. Es wird vielleicht nicht überflüssig sein, wenn wir dem Leser die notwendigsten Angaben über die hier vorkommenden Stoffe (1, 3, 5) ins Gedächtnis zurückrufen.

Die Träger der agglutinierenden und blutlösenden Kraft des Serums heißen Agglutine und Haemolysine. Man unterscheidet *a*) Normal- und *b*) Immun-Agglutine und Lysine. Die Normal-Agglutine verursachen, daß das Serum eines normalen Tieres anderes Blut zu agglutinieren vermag, und zwar nicht bloß die zu einer anderen Tiergattung gehörenden Blutzellen (Heteroagglutine), sondern auch das Blut eines Tieres derselben Gattung (Homoagglutine).

Diese letzteren können wieder zweierlei sein: je nachdem das Serum das Blut eines anderen zu derselben Gattung gehörenden Individuums agglutiniert, wo man dann von Isoagglutination spricht; oder das Serum wirkt auf seine eigenen Blutzellen, was man Autoagglutination nennt.

Die Immunagglutine treten dann auf, wenn wir — wie wir dies seit Bordet wissen — in den Körper der Tiergattung *A* zu *B* gehöriges Blut einspritzen, wo dann der Organismus *A* als Reaktion solche Immunstoffe hervorbringt, welche *B*-Blutzellen, d. h. dem zur Injektion verwendeten Blute ähnliche, zu agglutinieren und später zu lösen vermögen. In tabellarischer Übersicht ist das Schema unter solchen Umständen auftretenden Stoffe folgendes:

*A)* Normale (in dem Serum nicht vorbehandelter Tiere) — Hetero- / Homo- — Iso- / Auto- — Agglutine und Lysine.

*B)* Immunagglutine und -Lysine (in dem Serum vorbehandelter Tiere).

Als wir darangingen, die Resistenz des syphilitischen Blutes mit einer neuen Methode festzustellen, konnten wir jeden beliebigen unter den angeführten Stoffen wählen. D. h. wir hätten untersuchen können, wie z. B. ein stark agglutinierendes Serum eines fremden Tieres auf das syphilitische menschliche Blut wirkt oder wie sich das letztere z. B. gegenüber eines menschliche Blutzellen sehr rasch agglutinierenden und lösenden Serums, d. i. das Serum mit Menschenblut vorbehandelter Tiere, verhält. Wir wählten jedoch absichtlich gerade fremdes menschliches Serum zur Durchführung unserer Reaktion, d. h. wir untersuchten nur die Isoagglutination, da wir von vornherein annahmen, daß wir bei der Feststellung der voraussichtlich geringen Unterschiede,

welche in dieser Beziehung zwischen den Blutzellen gesunder und luetischer Individuen bestehen können, nur mit einem stabilen und dabei nicht allzu kräftig wirkenden Reagens zum Ziele gelangen können, gerade wie man bei der Aufstellung z. B. von Typhus- und Colidiagnosen gleichfalls kein zu starkes agglutinierendes Serum verwenden wird, da dieses auf beide stark wirkt, sondern eher mit diagnostischem Serum von geringerer Stärke, welches aber eben darum prägnante Unterschiede ergibt, die Reaktion voruimmt. Natürlich kam auch in Betracht, daß, wenn wir mit menschlichem Serum, mit Isoagglutinen, arbeiten, wir immer über gleich starkes, weil frisches Serum verfügen können und die Vergleichung der gefundenen Werte keine Schwierigkeiten verursacht.

Wir behalten uns jedoch vor, außer den Agglutinationsverhältnissen auch das Verhalten des luetischen Blutes zu den von uns eben erwähnten anderen Stoffen zu untersuchen.

---

Schon Maragliano (16) hat gefunden, daß verschiedene pathologische Seren im stande sind, normale rote Blutzellen zu lösen.

Grünbaum und Schattock (17) bestätigten den Befund Maragliano s, indem nach ersterem das Serum von Typhus- und Scharlachkranken normale rote Blutzellen oder die roten Blutzellen an einer anderen Krankheit leidender Individuen zu agglutinieren im stande ist, während dieses Serum auf von Typhus- oder Scharlachkranken stammende rote Blutzellen gar keine Wirkung hatte; letzterer (Schattock) sah dieselbe Erscheinung in zwei Fällen von kruppöser Pneumonie und in je einem Falle von Typhus, Erysipelas und akuter Gelenksentzündung.

Lo Monaco und Panichi (17) fanden ähnliche Verhältnisse bei Malaria-Kranken.

Unter den neueren Untersuchungen dieser Art sind die von Eisenberg (6, 7) zu erwähnen. Eisenberg hat zum Zwecke des Studiums der Entstehung und biologischen Bedeutung der Isoagglutine und Lysine 150 an verschiedenen Krankheiten leidende Individuen untersucht. Aus der seiner Arbeit beigefügten Tabelle geht hervor, daß er diese Verhältnisse auch in acht Fällen von Syphilis untersuchte, bei denen er fünfmal zu positiven, dreimal zu negativen Resultaten gelangte. Eisenberg sucht den Grund darin, daß die drei negativen Fälle sich auf das Anfangsstadium der Syphilis bezogen, wo der Virus noch keine spezifische Anämie erzeugt hatte, während in den fünf positiven Fällen die Infektion schon allgemein war.

Ascoli (2) gelangte bei den von ihm untersuchten pathologischen Fällen gleichfalls zu negativen und positiven Resultaten. So erhielt er negative Ergebnisse in 5 Fällen von Chlorose, 2 von Anchylostomum duodenale, 1 von Leberabszeß (mit Ikterus), 3 von Gelenksentzündung usw.; positive Resultate erlangte er in 2 Fällen von Magencarcinom, 1 Falle von Addisonscher Krankheit usw. Bei Tuberkulose fand Ascoli noch im primären Stadium der Krankheit, daß das von derartigen Indi-

viduen herrührende Serum im stande war, von anderen Individuen herstammende rote Blutzellen intensiver und in stärkerer Verdünnung zu lösen.

Donath (14) fand die Agglutinationsfähigkeit des Serums in mehreren Fällen von Chlorose in größerem Maße.

Aus den Ergebnissen der bisher erwähnten und auf pathologische Fälle bezüglichen Untersuchungen geht hervor, daß die Autoren die Haemagglutination bzw. die Isoagglutination betreffend bei den verschiedenen Krankheiten keine spezifischen diagnostischen Werte erreichen konnten, d. h. daß die Isoagglutination vom diagnostischen Standpunkte bisher keinen Aufschluß geben konnten. Eisenberg sagt auch, daß das Vorkommen von Isoagglutinen und Isolysinen kein spezifisches Merkmal der betreffenden Krankheiten sei; nach seiner Ansicht bilden sich diese Stoffe nur als Resultat der Reaktion des Organismus während und infolge der Resorption der kranken roten Blutzellen. Die Auffassung Eisenbergs wurde von einzelnen nicht geteilt, weil sie teils bei Versuchen mit normalen Menschen-, teils mit Tierhaemoagglutinationsversuchen zu anderen Resultaten gelangten. Landsteiner (11, 12, 13) kam gleichfalls zu folgendem Ergebnisse: Er brachte sechserlei normales Serum mit den roten Blutzellen derselben gesunden sechs Individuen zusammen, ferner Serum von sechs gesunden Wöchnerinnen mit den roten Blutzellen derselben sechs Wöchnerinnen und schließlich Serum von fünf gesunden Wöchnerinnen mit dem Blute der placenta. Die Sera konnten folgendermaßen gruppiert werden. Das Serum der zur Gruppe *A.* gehörenden Individuen reagiert auf die roten Blutzellen der Gruppe *B.*, jedoch nicht auf die der Gruppe *A.*; andererseits beeinflußt das Serum der Gruppe *B.* in ähnlicher Weise die Blutzellen der Gruppe *A.* In der dritten Gruppe *C.* agglutiniert das Serum die Blutzellen von *A.* und *B.*, während auf die Blutzellen von *C.* die Sera *A.* und *B.* keine Wirkung haben.

Die agglutinierende Kraft der Seren hängt von dem Agglutin ab, welches, wie Malkoff (15) zuerst nachwies, zu den morphologischen Elementen, welche es zu agglutinieren vermag, eine spezifische Affinität besitzt und sich mit denselben vereinigt, in ähnlicher Weise, wie auch das blutlösende Haemolysin sich mit der Blutzelle vereinigt, um dann die Lösung desselben zu veranlassen (Bordet-Ehrlich). Ein normales Serum, das zu gleicher Zeit verschiedene Zellen zu agglutinieren im stande ist, enthält nach Malkoff so vielerlei spezifische Agglutinine, als es verschiedene Blutzellen zu agglutinieren vermag.

Jüngst beschäftigte sich Liebermann (14) eingehend mit der Frage der Haemagglutination und betrachtet auf Grund seiner Versuche, bei denen er das agglutinierende Serum auf verschiedene Mengen von Blutzellen wirken ließ, die Agglutination als Resultat der zwischen den Blutzellen und einem agglutinierenden chemischen Stoffe vor sich gehenden chemischen Vereinigung.

## Unsere Untersuchungsmethode.

Zur Untersuchung sind erforderlich:

*a*) normales Blutserum,

*b*) Blutemulsion.

Das normale Serum erhalten wir, indem wir die gereinigte Fingerspitze stechen, das Blut in einer Pipette auffangen und gerinnen lassen, worauf wir das ausgeschiedene Serum neuerdings in eine Pipette bringen.

Die Blutemulsion, d. h. das zu untersuchende Blut präparieren wir folgendermaßen:

Wir fangen das Blut in einer einperzentigen Kochsalzlösung auf. Zu diesem Zwecke führten wir aus dem Blute der eben angestochenen Fingerspitze in 2 $cm^3$ sterilisierte Kochsalzlösung mit Hilfe einer auf in Hundertstel eingeteilten Pipette 6 bezw. 10 Teile ein, wodurch wir eine drei- bezw. fünfprozentige Blutemulsion erhielten. Das so emulgierte Blut gerinnt nur allmählich (in $^1/_2$—$^3/_4$ Stunden). Jetzt mengen wir verschiedenen Mengen der Blutemulsion eine Einheit des reagierenden Serums bei; gewöhnlich verwenden wir zu 0·01 Serum 0·02—0·05—0·10—0·20 Emulsion. Wenn jedoch die Blutemulsion schon während der Untersuchung zu einer lockeren Masse gerinnt, so wird es nötig, dieselbe mit einem Platindraht zu rühren und zu defibrinieren. (Dies ist jedoch nur ausnahmsweise nötig.)

Zu größerer Verdünnung, z. B. 1 : 40 oder 1 : 80, setzten wir die Serummenge auf die Hälfte herab, damit die Gesamtemulsion nicht zu viel sei. Wir wollten nämlich vermeiden, daß die roten Blutzellen im Uhrglase zu Boden sinken und der Wirkung einer zu hohen Flüssigkeitsschichte ausgesetzt seien, weil die Agglutination ja nur dann ganz gleichmäßig vor sich geht, wenn jede Blutzelle von einer Flüssigkeitsschichte mit derselben Agglutinationskonzentration berührt wird; wenn jedoch die Blutzellen in einer dichten Schichte liegen, sind die tieferliegenden der Wirkung agglutinärmerer Flüssigkeit ausgesetzt als die Blutzellen an der Oberfläche, zu denen durch Osmose fortwährend frisches Agglutin gelangt. Die Gesamtmenge des Gemenges von Serum und roten Blutzellen betrug bei unseren Versuchen niemals mehr als 0·20 $cm^3$. Die stärkeren Verdünnungen erhielten wir folgendermaßen: $^1/_2$ : 20 (entspricht 1 : 40), $^1/_4$ : 20 (entspricht 1 : 80) u. s. w.

Zur Messung des Serums benützten wir entweder unsere in 0·01 $cm^3$ eingeteilte Kapillarpipette oder wir nahmen von dem vorher zweimal, viermal u. s. w. verdünntem Serum eine

entsprechende Menge von Hundertsteln. Die Mischungen führten wir in Uhrgläsern durch und dann beobachteten wir bei Zimmertemperatur mit freiem Auge und mit der Lupe die vorsichgehenden Veränderungen.

Unser reagierendes Serum lieferte meistens ein Individuum namens „Konr." (ein 24jähriger gesunder Mann), zweitens „De" . . . (29 Jahre alt, gesund), ferner figurierten hie und da 1—2 syphilitische und andere gesunde Individuen.

Am stärksten erwies sich darunter das Serum des Konr., dann kam die mit der Bezeichnung De. versehene, während sich die übrigen als weniger wirksam erwiesen.

Bei der Bereitung der Mischungen sahen wir darauf, daß sich das Serum mit der Blutemulsion gleichmäßig verteile und bliesen deshalb nach der Einführung des reagierenden Serums die Mischung mit der Pipette fest zusammen; dieses Zusammenblasen wiederholten wir hauptsächlich bei den Grenzmischungen, bei denen die Feststellung der Reaktion in positiver oder negativer Richtung Schwierigkeiten verursachte, um zu sehen, ob die auseinandergeblasenen roten Blutzellen zerstreut bleiben oder sich neuerdings zu Gruppen zusammenfinden.

In welcher Reihenfolge verlaufen die Symptome der Hämagglutination?

Wenn wir stark agglutinierendes fremdes menschliches Serum mit stark agglutinierbaren Blutzellen zusammenbringen, so vereinigen sich in den schwächer verdünnten Proben (z. B. 1:2, 1:3), schon nach 1—2 Minuten die roten Blutzellen zu Gruppen und kleben zu großen Haufen zusammen, welche namentlich dann hervortreten, wenn man das Uhrglas ein wenig schüttelt.

Späterhin werden infolge des Zusammenklebens der miteinander in Berührung kommenden Haufen dieselben immer größer, schließlich kleben sich sämtliche Blutzellen der Emulsion in der Gestalt von 2—3 sternförmigen klebrigen Haufen mit unregelmäßigen Konturen an den Boden des Uhrglases. Diese Masse bleibt stundenlang unverändert; das Austrocknen wird dadurch vermieden, daß man das ganze Gemenge samt den Blutzellen in eine Kapillare aufsaugt und dasselbe zuschmelzt; bei gewöhnlicher Zimmerwärme kann man dieselbe tagelang erhalten, ohne daß die Blutzellen sich auflösten. Ein Symptom jedoch zeigt trotzdem, daß das mit dem Hämagglutin zusammen zu dem Versuche benützte fremde Serum auch blutlösende Stoffe, Hämolysine, enthält, jedoch in so geringer Menge, daß ihre auflösende Wirkung nicht zur Geltung kommt. Diese Erscheinung ist das Zusammenkleben und das Kleben der Blutzellen an das Uhrglas.

Wenn das agglutinierende Serum bis zu 60° erhitzt oder mehrere Tage lang an einem dunklen

Orte stehen gelassen wurde, so kann man wahrnehmen, daß sich wohl die agglutinierende Kraft desselben nicht verändert, die Agglutination jedoch ein wenig anders verläuft, d. h. die agglutinierten Blutzellen häufen sich zwar an, aber sie bilden nur lockere Haufen, die beim Schütteln zerfallen, um sich dann wieder zu Haufen zu vereinigen.

Mit frischem Serum bekommen wir zusammengeklebte Massen, mit gestandenem oder erhitztem Serum nur lockere Ansammlungen von Blutzellen. Dies beweist klar, daß sich die Wirkung des Agglutins bloß in der eigenartigen Vergrößerung der Oberflächenadhäsion der Blutzellelemente äußert. Das Zusammenkleben selbst verdankt seine Entstehung einem viel labileren Körper, unseren bisherigen Erfahrungen nach dem Alexin (Ehrlichsches Komplement), dem auch bei Zustandekommen der Blutlösung, der Hämolysis, eine wichtige Rolle zukommt.

Nebenbei sei bemerkt, daß wir der von uns „lockere Agglutination" genannten Erscheinung auch dort begegneten, wo wir die Wirkung eines solchen agglutinierenden Serums untersuchten, dem wir den größten Teil seines Agglutins und Alexins (Komplements) mit einer der an anderer Stelle noch zu beschreibenden Absorptions-Methoden entzogen hatten.

Bei stärkerer Verdünnung beginnt die Agglutination später, wird allmählich stärker und auch die Häufchen erlangen nur eine geringere Größe. Die Bestimmung des Grenzwertes stößt also auf genug zahlreiche Hindernisse, umsomehr, als ja bei allen der Agglutination ähnlichen biologischen Prozessen das allgemeine Gesetz Gültigkeit hat, daß mit der Verringerung der Konzentration der wirkenden Stoffe die Wirkung nur allmählich bis zur untersten Grenze der Wahrnehmbarkeit herabsinkt. Wir mußten daher willkürlich das Kriterium aufstellen, das wir in Bezug auf den Grenzwert ein für allemal anwenden sollten.

Zwei Momente spielten hier mit: 1. Was für Haufenbildung betrachten wir noch als Agglutination? 2. Wie bringen wir bei dieser Erscheinung den Zeitfaktor zum Ausdruck? Dieser letztere Umstand war schon deshalb wichtig, weil es uns schon bei den ersten Untersuchungen auffiel, daß bei dem Vorrücken der Zeit nicht bloß eine schon vorhandene Häufchenbildung intensiver wird, sondern auch bei Gemengen positive Agglutination auftritt, die vorher keine Spur derselben zeigten.

Es genügt uns also nicht, zu wissen, ob bei einer gewissen Proportion von Serum und Emulsion die Agglutination eintritt oder nicht, sondern wir müssen auch in Be-

tracht ziehen, wann sie beginnt, wie sie fortschreitet und wann sie ihre ganze Stärke erreicht. Die bisherigen Untersuchungen maßen diesem Umstande überhaupt keine Bedeutung bei, was um so auffallender ist, als die Forscher der verwandten Bakterienagglutinationserscheinungen oft genug hervorheben, daß man die Zeit bei der Beurteilung der Reaktion nicht vernachlässigen darf. (Widalsche Probe.)

Wir haben also in unseren Aufzeichnungen den nach 3, 5, 10, 15, 20. 30 und 50 Minuten wahrnehmbaren Zustand der Blutgemenge immer genau angegeben; später begnügten wir uns mit der Beobachtung der Proben bis zu 20 Minuten, die vollkommen genügen, um den Grenzwert festzustellen.

Fassen wir das Gesagte kurz zusammen: Als Maß (Grenzwert) der agglutinierenden Kraft eines Serums und zugleich der Agglutinationsfähigkeit einer Blutzelle betrachten wir jene Zahl, welche ausdrückt, wieviel Teile der 3%igen Blutemulsion wir zu einem Teil Blutserum hinzufügen können, damit innerhalb 20 Minuten die Emulsion unter der Lupe eben sicher erkennbare agglutinierte Häufchen zeige.

Den beobachteten Grad der Agglutination haben wir in unseren Aufzeichnungen in folgender Weise bezeichnet:

Beginnend, mittelmäßig, stark, sehr stark, fast vollkommen, vollkommen. Beginnend = sehr kleine Häufchen zeigend (unter der Lupe). Mittelmäßig = mit freiem Auge eben sichtbare Häufchen. Stark = mit freiem Auge leicht sichtbare Häufchen. Sehr stark und fast vollkommen = neben sehr großen Häufchen sind noch nicht agglutinierte Blutzellen sichtbar. Vollkommen = freie, nicht agglutinierte Blutzellen sind in der ganzen Probe nicht zu sehen, bloß große Massen.

Zur Demonstration des Ganges der Untersuchung teilen wir zwei Versuchsprotokolle mit.

1. M. Sz., 21 J., Jurist. Sklerosis, Roseolen. Untersuchung: 6. November 1903.

Serum von Konr. vom 2./XI. gegen die roten Blutzellen von M. Sz.

| | 2′ | 5′ | 10′ | 20′ | 30′ |
|---|---|---|---|---|---|
| 1 : 1 | beginnend | vollkommen | — | — | — |
| 1 : 2 | stark | vollkommen | — | — | — |
| 1 : 5 | beginnend | stark | vollkommen | — | — |
| 1 : 10 | beginnend | mittelmäßig | vollkommen | — | — |
| 1 : 20 | ? | beginnend | stark | sehr stark | vollkommen |
| 1 : 50 | — | ? | beginnend | beginnend | mittelmäßig |
| 1 . 70 | — | — | ? | ? | beginnend |

Der Grenzwert Ag = 50.

2. J. H., 24 J., Zimmermann. Sklerosis. Untersuchung: 31. Dezember 1903.

*a*) Serum von De. vom 31./XII. gegen die roten Blutzellen von J. H.

| | 2′ | 5′ | 10′ |
|---|---|---|---|
| 1 : 5 | beginnend | stark | vollkommen |
| 1 : 10 | beginnend | mittelmäßig | vollkommen |
| 1 : 20 | ? | beginnend | sehr stark |
| 1 : 40 | — | ? | mittelmäßig |

Ag > 40.

*b*) Serum von Konr. vom 30./XII. g. d. r. B. v. J. H.

| | 3′ | 5′ | 10′ | 15′ | 20′ |
|---|---|---|---|---|---|
| 1 : 5 | beginnend | fast vollk. | vollkommen | — | — |
| 1 : 10 | beginnend | fast vollk. | fast vollk. | vollkommen | — |
| 1 : 20 | ? | beginnend | mittelmäßig | mittelmäßig | sehr stark |
| 1 : 40 | — | etwas | beginnend | beginnend | mittelmäßig |
| 1 : 60 | — | — | ? | beginnend | beginnend |

Ag = 60.

Über die Resultate der an dem Blute von 50 Individuen mit der beschriebenen Methode vorgenommenen Untersuchungen gibt folgende tabellarische Übersicht Aufschluß:

**I. Syphilitische Individuen.**[1])

| | Zahl des Falles | Name, Alter, Beschäftigung | Tag der Untersuchung | Diagnose | Reag. Serum | Grenzwert | Anmerkung |
|---|---|---|---|---|---|---|---|
| Rezente Syphilisfälle | 1 | M. Sz. 21 J. Jurist | 6. Nov. 1903 | Skleros., ros. | Konr. | 50 | |
| | 2 | J. Wen. 19 J. Schüler | 22. Dez. 1903 | Sklerosis | De. | 60 | |
| | 3a | J. H. 24 J. Zimmerm. | 31. Dez. 1903 | „ | „ | 70 | |
| | b | | „ | „ | Konr. | 60 | |
| | 4 | B. K. 23 J. Korporal | 30. Okt. 1903 | Skleros., ros. | De. | 50 | |
| | 5 | J. Sch. 32 J. Maschin. | 9. Jän. 1904 | „ | Konr. | 0 | |
| | 6 | J. D. 27 J. Schlosser | 28. Dez. 1903 | Roseola syph. | „ | 40 | |
| | 7 | Anna N. 26 J. | 23. Nov. 1903 | „ | De. | 80 | |
| | 8 | Elsa D. 34 J. | 2. Jän. 1904 | „ | Konr. | 0 | |
| | 9 | J. M. 29 J. | 11. Jän. 1904 | „ | „ | 10 | |
| | 10 | J. P. 26 J. | 12. Jän. 1904 | Papulae syph. | „ | 20 | |
| | 11 | B. T. 21 J. Schüler | 21. Jän. 1904 | „ | „ | 0 | Auto-agglut. |
| | 12 | J. N. 24 J. Schlosser | 21. Dez. 1903 | Plaques, Pap. | „ | 20 | |
| Sekundäre Syphiliskranke | 13 | J. B. 30 J. Schankgeh. | „ | Condyl. lata | „ | 0 | |
| | 14 | J. A. 24 J. Jurist | 5. Nov. 1903 | Plaqu. muqu. | De. | 20 | |
| | 15 | J. W. 24 J. Professor | 9. Nov. 1903 | Polyadenitis | „ | 20 | |
| | 16 | L. F. 20 J. Beamter | 14. Nov. 1903 | Plaques opal. | „ | 0 | |
| | 17a | S. L. 23 J. Beamter | 6. Nov. 1903 | Ros.(2.Erup.) | „ | 0 | |
| | b | | 10. Nov. 1903 | Roseola | Sam. | 0 | |
| | c | | „ | „ | De. | 0 | |
| | 18 | E. B. 28 J. Lehrer | 12. Nov. 1903 | Syph. latens | „ | 0 | |

[1]) Von diesen hat uns Herr Professor Róna einige Fälle zur Verfügung gestellt; für seine Güte nehme er hier unseren Dank entgegen.

| | Zahl des Falles | Name, Alter, Beschäftigung | Tag der Untersuchung | Diagnose | Reag. Serum | Grenzwert | Anmerkung |
|---|---|---|---|---|---|---|---|
| Sekundäre Syphiliskranke | 19 | J. H. 23 J. Lehramtsk. | 5. Nov. 1903 | Syph. latens | De. | 70 | |
| | 20 | J. M. 27 J. Adv.-Kzp. | 31. Dez. 1903 | „ | „ | 60 | |
| | 21 | Marie B. 16 J. Dienstm. | 11. Jän. 1904 | Syph. papul. | Konr. | 60 | |
| | 22 | Berta H. 24 J. Dienstm. | 12. Jän. 1904 | „ | „ | 70 | |
| | 23 | Frau Julius K. 18 J. | „ | „ | „ | 60 | |
| | 24 | J. D. 26 J. | „ | Syph. latens | „ | 80 | |
| | 25 | J. F. 25 J. Steinmetz | „ | „ | „ | 80 | |
| | 26 | B. E. 21 J. Schüler | 5. Jän. 1904 | Plaqu. op. oris | De. | 0 | |
| | 27a | R. Sch. 23 J. Jurist | 18. Feb. 1904 | Syph. latens | „ | 0 | |
| | b | | „ | „ | Konr. | 60 | War bisher noch nicht m. Quecks. behand. worden |
| | 28 | S. V. 22 J. Msch.-Schl. | 8. Feb. 1904 | Condyl. lata | De. | 80 | |
| | 29 | J. V. 34 J. Tischler | 4. Jän. 1904 | Gumm. tib. | Konr. | 0 | |
| Fälle v. tert. Syph. | 30 | Anna V. 27 J. Dienstm. | 5. Dez. 1903 | Gumm. palat. | De. | 0 | |
| | 31a | J. B. 41 J. Apotheker | 18. Feb. 1904 | Gummata | „ | 0 | |
| | b | | „ | „ | Konr. | 0 | |
| | 32 | K. Sz. 27 J. Kanzlist | 10. Feb. 1904 | „ | De. | 80 | |
| | 33 | S. K. 29 J. | 12. Jän. 1904 | Syph. malig. | Konr. | 0 | Zeigte Autoagglutinat. |
| | 34 | Gisela L., 17 J. | „ | „ | „ | 0 | |
| | 35 | L. V. 24 J. | „ | „ | „ | 0 | |
| | | **II. Gesunde Individuen.** | | | | | |
| | 36a | F. S. 25 J. Agent | 5. Jän. 1904 | — | De. | 0 | |
| | b | | „ | — | Konr. | 0 | |
| | 37a | Moriz H. 21 J. | 6. Jän. 1904 | — | De. | 0 | |
| | b | | „ | — | Konr. | 20 | |

| Zahl des Falles | Name, Alter, Beschäftigung | Tag der Untersuchung | Diagnose | Reag. Serum | Grenzwert | Anmerkung |
|---|---|---|---|---|---|---|
| 38a | J. K. 22 J. Tischler | 6. Jän. 1904 | — | De. | 0 | |
| b | | „ | — | Konr. | 0 | |
| 39a | J. R. 34 J. Advokat | 7. Jän. 1904 | — | De. | 0 | |
| b | | „ | — | Konr. | 80 | |
| 40a | K. L. 41 J. Maurer | „ | — | De. | 60 | |
| b | | „ | — | Konr. | 40 | |
| 41a | L. W. 32 J. | „ | — | De. | 0 | |
| b | | „ | — | Konr. | 60 | |
| 42a | S. W. 35 J. | „ | — | De. | 80 | |
| b | | „ | — | Konr. | 60 | |
| 43a | Anna P. 34 J. | 8. Jän. 1904 | — | De. | 40 | |
| b | | „ | — | Konr. | 80 | |
| 44a | J. A. 41 J. | „ | — | De. | 0 | |
| b | | „ | — | Konr. | 0 | |
| 45a | Marie L. 46 J. | 6. Jän. 1904 | — | De. | 60 | |
| b | | „ | — | Konr. | 60 | |
| 46a | Gisela K. 18 J. (Konr.-Schwestern) | „ | — | De. | 0 | |
| b | | „ | — | Konr. | 0 | |
| 47a | Irma K. 30 J. (Konr.-Schwestern) | „ | — | De. | 0 | |
| b | | „ | — | Konr. | 0 | |
| 48a | Anna K. 32 J. K.-Schw. | „ | — | De. | 0 | |
| b | | „ | — | Konr. | 0 | |
| 49 | J. M. 30 J. Jurist | 30. Dez. 1903 | — | De. | 0 | |
| 50 | R. K. 23 J. Beamter | 6. Nov. 1903 | — | „ | 60 | |

## Agglutinations-Endwerttabellen.

Wir gruppieren die Fälle im folgenden nach Endwerten.

### I. Rezente Syphilisfälle.

| „De.-Serum." | „Konr.-Serum." |
|---|---|
| Im 2. Falle 60 | Im 1. Falle 50 Im 8. Falle 0 |
| „ 3. „ 70 | „ 3. „ 60 „ 9. „ 10 |
| „ 4. „ 50 | „ 5. „ 0 „ 10. „ 20 |
| „ 7. „ 80 | „ 6. „ 40 „ 11. „ 0 |
| Dem Werte nach geordnet: | Dem Werte nach geordnet: |
| 50, 60, 70, 80. | 0, 0, 0, 10, 20, 40, 50, 60. |

### 2. Sekundäre Syphilisfälle.

| | |
|---|---|
| Im 14. Falle 20 Im 19. Falle 70 | Im 12. Falle 20 Im 23. Falle 60 |
| „ 15. „ 20 „ 20. „ 60 | „ 13. „ 0 „ 24. „ 80 |
| „ 16. „ 0 „ 26. „ 0 | „ 21. „ 60 „ 25. „ 80 |
| „ 17. „ 0 „ 27. „ 0 | „ 22. „ 70 „ 27. „ 60 |
| „ 18. „ 0 „ 28. „ 80 | |
| Dem Werte nach: | Dem Werte nach: |
| 0, 0, 0, 0, 0, 20, 20, 60, 70, 80. | 0, 20, 60, 60, 60, 70, 80. |

### 3. Tertiäre Syphilis.

| | |
|---|---|
| Im 30. Falle 0 Im 32. Falle 80 | Im 29. Falle 0 |
| „ 31. „ 0 | „ 31. Falle 0 |
| d. h. 0, 0, 80. | d. h. 0, 0. |

### 4. Syphilis maligna.

3 Fälle zeigten Autoagglutination.

### 5. Normale Individuen.

| | |
|---|---|
| Im 36. Falle 0 Im 44. Falle 0 | Im 36. Falle 0 Im 43. Falle 80 |
| „ 37. „ 0 „ 45. „ 60 | „ 37. „ 20 „ 44. „ 0 |
| „ 38. „ 0 „ 46. „ 0 | „ 38. „ 0 „ 45. „ 60 |
| „ 39. „ 0 „ 47. „ 0 | „ 39. „ 80 „ 46. „ 0 |
| „ 40. „ 60 „ 48. „ 0 | „ 40. „ 40 „ 47. „ 0 |
| „ 41. „ 0 „ 49. „ 0 | „ 41. „ 60 „ 48. „ 0 |
| „ 42. „ 80 „ 50. „ 60 | „ 42. „ 60 |
| „ 43. „ 40 | |
| Dem Werte nach: 0, 0, 0, 0, 0, 0, | d. h.: 0, 0, 0, 0, 0, 0, 20, 40, 60, |
| 0, 0, 0, 0, 40, 60, 60, 60, 80. | 60, 60, 80, 80. |

Wenn wir nun die Fälle nach Werten in Gruppen anordnen, so können wir in die I. Gruppe diejenigen Fälle aufnehmen, wo der Wert der Agglutination 0 ist, in die II. Gruppe der „mittelmäßigen Aggluti-

nation" die 10—20 wertigen Fälle, III. von 30 an bezeichnen wir die Agglutination als „starke".

Demgemäß stellten wir in einer Tabelle die Zahl derjenigen Fälle zusammen, deren Blutzellen das Serum (De. und Konr.) im I., II. und III. Grade agglutinierte, wobei wir in jeder Kolumne die entsprechenden Werte von „De." und „Konr." nebeneinander stellten.

| Grad der Agglutination | I. | | II. | | III. | |
|---|---|---|---|---|---|---|
| | De. | Konr. | De. | Konr. | De. | Konr. |
| Rezente Syphilis . . . | — | 3 | — | 2 | 4 | 3 |
| Sekundäre Syphilis . . | 5 | 1 | 2 | 1 | 3 | 6 |
| Tertiäre Syphilis . . . | 2 | 2 | — | — | 1 | — |
| Gesamtzahl der Syphilisfälle . | 7 | 6 | 2 | 3 | 8 | 9 |
| Gesunde Individuen . | 10 | 6 | — | 1 | 5 | 6 |

Also unter den mit dem einem Serum (De.) untersuchten 17 Syphilisfällen gehörten zur I. Gruppe 7 = 41%, zur II. Gruppe 2 = 12%, zur III. Gruppe 8 = 47%; unter den 15 Gesunden: zur I. Gruppe 10 = 67%, zur II. Gruppe —, zur III. Gruppe 5 = 33%.

Unter den mit dem anderen Serum (Konr.) untersuchten 18 Syphilisfällen gehörten zur I. Gruppe 6 = 33%, zur II. Gruppe 3 = 17%, zur III. Gruppe 9 = 50%; unter den Gesunden: zur I. Gruppe 6 = 46%, zur II. Gruppe 1 = 8%, zur III. Gruppe 6 = 46%.

Unter den Werten sind die wichtigsten die Daten der III. Vertikalreihe, die Aufschluß darüber geben, in wieviel % der Fälle das reagierende Serum die Blutzellen stark agglutinierte (stärker als 1 : 20).

In Bezug auf das erste Serum fällt sofort auf, daß zwischen luetischen und gesunden Blutzellen ein gewisser Unterschied in der Agglutinationsfähigkeit besteht; während nämlich von den gesunden Individuen 33% zu den stark agglutinierenden (III. Gruppe) gehören, gehören bei den luetischen Individuen 47%, d. h. fast die Hälfte der Fälle dazu; demgemäß war die Verhältniszahl der überhaupt nicht agglutinationsfähigen bei den gesunden Individuen 67%, bei den luetischen 41%. Wenn wir nun unsere Untersuchungen nur mit diesem „De."-Serum durchgeführt hätten, hätten wir uns verlocken lassen,

diesem Unterschiede eine gewisse diagnostische Bedeutung zuzuschreiben, obwohl wir wissen, daß die verhältnismäßig geringe Zahl der Fälle (32 Individuen mit De.-Serum) uns dazu noch nicht berechtigt hätte. Aber wir wurden vor diesem Irrtume durch den Umstand bewahrt, daß wir als anderes reagierendes Serum, zufällig eine von solcher Stärke wählten, daß dasselbe sogar auf einen großen Teil der normalen Blutzellen eine starke Wirkung auszuüben vermochte. In der Tat verschwanden für dieses Serum die erwähnten Unterschiede, indem dasselbe die gesunden und die luetischen Blutzellen ungefähr in demselben Maße stark agglutinierte (46% und 50%).

Die etwaigen Agglutinationsunterschiede zwischen dem Blute luetischer und gesunder Individuen können wir nicht für solche ansehen, die über den Rahmen physiologischer Unterschiede hinausgingen: und demgemäß betrachten wir das luetische Blut mit Bezug auf seine Agglutinationsverhältnisse als normales.

Auf Grund dieser unserer Auffassung halten wir nun nicht mehr für nötig die getrennte Besprechung der beiden Agglutinationsgruppen (gesunde und luetische), sondern fassen dieselben zusammen und gehen im allgemeinen auf die Darstellung der **Bedeutung der Isoagglutination** über. Vorher müssen wir jedoch über die kombinatorischen Versuche Bericht erstatten, welche wir bezüglich einiger schwebender Fragen der Theorie der Isoagglutination anstellten.

*α)* Agglutiniert syphilitisches Serum die normalen roten Blutzellen und zwar dann, wenn das Serum der betreffenden normalen Individuen die syphilitischen Blutzellen *a)* agglutiniert, *b)* nicht agglutiniert (Reziproke Untersuchung)?

| | Serum | | Fall | | | Serum | | |
|---|---|---|---|---|---|---|---|---|
| *a)* | 1. De. | ca. Blutz. von | 4 | Ag. | = 50; | 4 ca. De. | Ag. | = 0. |
| *a)* | 2. Sam. | „ „ „ | 1 | „ | = 30; | 1 „ Sam. | „ | = 0. |
| *b)* | 1. De. | „ „ „ | 16 | „ | = 0; | 16 „ De. | „ | = 40. |
| *b)* | 2. Konr. | „ „ „ | 5 | „ | = 0; | 5 „ Konr. | „ | = 0. |

Resultat: Wenn das normale Serum das syphilitische Blut agglutiniert, so ist das Serum des letzteren zu reziproker Agglutination nicht fähig; wenn jedoch das normale Serum das syphilitische Blut nicht agglutiniert, so kann das Serum des letzteren in reziproker Richtung wirken oder nicht. Gerade der Umstand, daß syphilitisches Blut auf normale Blutzellen eine starke Wirkung ausüben kann, spricht am deutlichsten dafür, daß die Agglutinationsfähigkeit keine Debilität ist.

*β)* Wie verhält sich syphilitisches Serum gegenüber syphilitischem Blute?

| | | | | | | | | | | | |
|---|---|---|---|---|---|---|---|---|---|---|---|
| 1. | Rezente | Syph. | ca. | rezente | Syph. | : | Serum | 6 | ca. | 8 | Blut-Ag. = 0. |
| 2. | „ | „ | „ | latente | „ | : | „ | 4 | „ | 3 | „ = 0. |
| 3. | Sekundäre | „ | „ | „ | „ | : | „ | 16 | „ | 19 | „ = 0. |
| 4. | „ | „ | „ | „ | „ | : | „ | 17 | „ | 18 | „ = 0. |

Resultat: Die untersuchten Fälle waren einander gegenüber wirkungslos; dies kann jedoch keinesfalls als Regel gelten, nachdem wir oben die Möglichkeit „Syphilis wirksam ca. normales Blut“ (*b* 1) gesehen haben.

*γ)* Steigert das Quecksilber die Agglutinationsfähigkeit?

| | | | | | | |
|---|---|---|---|---|---|---|
| Mit Quecksilber behandelte normale Individuen (Syphiliphobia) | De. | Serum | ca. | 49. | Blut-Ag. | = 60. |
| | 1. 49. | „ | „ | De. | „ | = 0. |
| | 2. De. | „ | „ | 50. | „ | = 60. |
| | 3. 6. | „ | „ | 49. | „ | = 0. |

Resultat: Die Agglutinationsfähigkeit steht mit dem Quecksilber in keinem Zusammenhange.

*δ)* Reziproke Agglutinations-Versuche (*A* ca. *B* und *B* ca. *A*).

*a)* Normale Individuen:

| | | | | | | | |
|---|---|---|---|---|---|---|---|
| 1. | Sam.-Serum | ca. | Konr.-Bl. | = 0; | Konr.-Serum | ca. | Sam.-Blut = 0. |
| 2. | „ | „ | De.-Bl. | = 30; | De.-Serum | „ | „ = 0. |
| 3. | Konr.-Serum | „ | „ | = 20; | „ | „ | Konr.-Blut = 0. |
| 4. | 49.-Serum | „ | „ | = 0; | „ | „ | 49.-Blut = 0. |

*b)* Syphilitische Individuen: Siehe die Glieder *a* 1, *a* 2, *b* 1, *b* 2 der Reihe *α*.

Resultat: Wenn *A*-Serum *B*-Blutzellen agglutiniert, so ist *B*-Blutserum auf *A*-Blutzellen wirkungslos; wenn *A* die *B*-Blutzellen nicht agglutiniert, so kann *B* *A*-Blutzellen agglutinieren und nicht. Die Tatsache, daß auch das Blut zweier sonst gesunder Individuen in solcher Beziehung stehen kann, daß das Serum des einen das Blut des anderen agglutiniert, ohne daß jedoch an den Blutzellen dieses Individuums irgendwelche Symptome der Debilität zu beobachten wären, läßt darauf schließen, daß die Agglutinationsfähigkeit der Blutzellen nicht zugleich einen Schwächezustand derselben bedeutet.

Wenn wir in der Lehre von der Immunität Analogien suchen, wovon z. B. die Agglutinationsfähigkeit einzelner Bakterien durch Immunserum abhängt, so werden wir Angaben finden, die uns als Richtschnur dienen können. Es ist z. B. bekannt, daß das Immunserum gegen Cholera die verschiedenen Choleravibrionen umso stärker agglutiniert, je weniger virulent diese sind. Die Unterschiede können geradezu überraschend sein. Es kommt z. B. vor, daß das Serum auf den ganz avirulenten Bazillus in 10mal, 20mal größerer Verdünnung wirkt als auf den virulenten. Es ist nun die Frage, ob der

erste debiler ist als der zweite. Die Antwort kann bejahend und verneinend lauten. Sie ist verneinend in Bezug auf die allgemeinen Schäden, die das Leben der Bakterienzelle bedrohen. Sie ist bejahend, wenn von jener schädlichen Wirkung die Rede ist, welche der tierische Körper auf die Bakterien ausübt. D. h. der avirulente Choleravibrio ist gegenüber chemischen Einwirkungen, desinfizierenden Agentien ebenso widerstandsfähig wie der virulente. Dagegen ist er gegenüber den für ihn schädlichen Prozessen des tierischen Organismus unvergleichlich weniger widerstandsfähig als jener. D. h. also die Avirulenz und die damit verbundene starke Agglutinationsfähigkeit des Bazillus ist nicht eine Krankheit desselben, sondern nur eine in gewisser Beziehung veränderter, aber gesunder Zustand.

Es ist nun gleichgültig, ob wir diese veränderte Beschaffenheit überhaupt als speziellere Empfindlichkeit auffassen oder im Sinne der Ehrlichschen Terminologie auf die Verschiedenheit des Rezeptoren-Apparats der Bakterien zurückführen. Wenn wir diese Analogie auf die roten Blutzellen übertragen, welche ohnedies in ihren osmotischen Verhältnissen, ferner in ihrem Verhalten gegenüber den Immunstoffen die größte Analogie mit den Bakterien zeigen, so kann man sich leicht vorstellen, daß zwei sonst gesunde Blutzellen in der Struktur ihres Protoplasmas derartige Unterschiede aufweisen, infolge deren die eine Affinität, d. h. Rezeptoren für den agglutinierenden Stoff des Blutserums besitzt, die andere dagegen nicht. Die Erklärung des Umstandes nämlich, daß die eine Blutzelle mit irgendeinem Serum agglutinierbar ist, ist in jedem Falle in den Affinitätsverhältnissen der roten Blutzellen zu suchen. Bei einem unserer Absorptionsversuche, den wir weiter unten mitteilen, haben wir geradezu nachgewiesen, daß die unagglutinierbare Blutzelle die agglutinierende Kraft des Serums gänzlich unberührt läßt, während die agglutinierbare rote Blutzelle das Agglutin an sich zieht. Dies haben wir gezeigt, indem wir aus dem Gemenge der roten Blutzellen mit dem Serum nach Ablauf der Reaktion die nach einer gewissen Zeit das Serum absonderten, worauf dann im ersten Falle (bei nicht agglutinierbarem Gemenge) die abgesonderte Flüssigkeit unverändert andere rote Blutzellen agglutinierte.

Dagegen, wenn das Serum mit agglutinierbaren roten Blutzellen in Berührung kam, erwies sich das von diesen abgesonderte Serum als seiner Agglutinationskraft größtenteils beraubt.

**Absorptionsversuch.**

Am 6./IX. 1903 Abends 10 Uhr Mengen frisches Serum von De. in der Quantität *aa*:

I. mit der Emulsion von Konr. roten Blutzellen.
II. „ „ „ „ Sam. „ „
III. „ den Blutzellen rezenter Syphilis.
IV. „ „ roten „ von De.
V. Kontroll (reines Serum).

Anmerkung:

De. Serum ca. Konr. (I.) = 0 Aggl.
De. „ „ Sam. (II.) = 0 „
De. „ „ Syph. (III.) = starke „
De. „ „ De. (IV.) = 0 „

Die Röhrchen liegen bis zum 19./XI. vormittags in der Tischlade horizontal, am 9./XI. vertikal.

Am 9./XI. setzen sich die roten Blutzellen ab und über ihnen nimmt das doppelt verdünnte Serum Platz. Die mit der Pipette abgesaugte Flüssigkeiten werden nun an den früher als stark agglutinabel erkannten roten Blutzellen (Syphilis) untersucht.

**Verhältnis von dekant. Serum und roten Blutzellen 1 : 2.**

| Zeit | 1 Minute | 5 Minuten | 10 Minuten |
|---|---|---|---|
| I. | beginnend | stark | vollkommen |
| II. | mittelmäßig | fast vollkommen | vollkommen |
| III. | beginnend | beginnend | gering |
| IV. | stark | vollkommen | vollkommen |
| V. | stark | vollkommen | vollkommen |

**Verhältnis von dekant. Serum und roten Blutzellen 1 : 5.**

| Zeit | 3 Minuten | 5 Minuten |
|---|---|---|
| I. | stark | vollkommen |
| II. | fast vollkommen | vollkommen |
| III. | beginnend | kaum mittelm. |
| IV. | fast vollkommen | vollkommen |
| V. | vollkommen | vollkommen |

Resultat: Die durch das untersuchte De.-Serm nicht agglutinierbaren (I., II., IV., V.) Blutzellen banden das Agglutin dieses Serums nicht, während die stark agglutinierbaren III. Blutzellen das Serum zum größten Teile seiner agglutinierenden Kraft beraubten.

Wenn wir nun die Lehre von der supponierten Analogie zwischen roten Blutzellen und Bakterien aufmerksam bedenken, so nehmen wir wahr, daß in beiden Fällen neben den Ähnlichkeiten auch Abweichungen vorkommen. Jene rote Blutzelle, die Agglutin zu binden vermag, wird infolge der Bindung selbst agglutiniert werden; diejenige, welche nicht agglutiniert wird, absorbiert auch kein Agglutinin, dagegen vermögen die virulenten, schwer agglutinierbaren Bakterien, wie Pfeifer und seine Schule nachgewiesen haben, die Immunkörper stärker, d. h. in größerer Menge zu binden, als die avirulenten Keime. Die Blutzellen werden also dann nicht agglutiniert, wenn sie keine chemische Verwandtschaft mit dem wirkenden Stoffe (dem Agglutin) haben, die virulenten Bakterien dagegen werden nicht agglutiniert, obwohl ihre Bindekraft sehr groß ist, weil zu ihrer Agglutination sehr viel Agglutin nötig ist.

Der erste Fall ist leicht zu verstehen, da ja natürlich, daß ein Körper auf das Protoplasma erst dann zu wirken vermag, wenn es mit diesem eine chemische Verbindung eingeht. Wenn also das Blutzellenprotoplasma oder dessen Rezeptor mit dem Agglutin in keiner Verwandtschaft ist, so wird auch keine Wirkung geltend werden.

Die virulenten Bakterien sind zur Bindung von viel Agglutin befähigt, besitzen also viel adäquate Affinität, und wenn sie dennoch schwer agglutinierbar sind, so ist es wahrscheinlich, daß die Mehrzahl der Affinitäten, Rezeptoren, die Vereinigung der empfindlichen Gruppen des Protoplasmas mit dem Agglutin nicht vermitteln, sondern gewissermaßen als „schützendes" Rezeptorensystem den größten Teil der Agglutin-Moleküle binden und damit die Agglutination der Bakterien verhindern.

Wir haben also zwei Arten der Wirkungslosigkeit des Agglutins gezeigt, deren jede in der Zellenbiologie vorkommen kann: wir haben jedoch für die roten Blutzellen nur für die erstere ein Beispiel gefunden. Am Beginne unserer Experimente standen wir noch unter dem Einflusse der Autoren, die die verschiedenen, namentlich bei den mit Fieber erscheinenden und zehrenden Krankheiten gefundenen Agglutinationen

mit den Intoxikationserscheinungen der roten Blutzellen in Verbindung brachten; jedoch unsere diesbezüglichen Versuche, welche wir über die Bedeutung und den Mechanismus der Agglutination anstellten, brachten uns immer mehr zu dem Standpunkt, den wir oben auseinandersetzten.

Wir glauben festgestellt zu haben, daß, ebenso wie die mangelnde Agglutinabilität noch kein gesunder, sondern ein zufälliger Zustand ist, auch die starke Agglutinationsfähigkeit noch kein krankhafter Zustand ist.

Daß wir uns jedoch auch nicht starr vor der Möglichkeit verschließen, daß in einzelnen Fällen die starke Agglutinationsfähigkeit zugleich auch mit der Erkrankung der roten Blutzellen verbunden ist, hat seinen Grund in unserer Wahrnehmung, daß jene roten Blutzellen, welche in ihrer Emulsion z. B. 24 Stunden lang bei Zimmerwärme standen und Spuren der Beschädigung ihres Protoplasmas darbieten (Vorhandensein von Spuren ausgelösten Hämoglobins), durch dasselbe Serum viel mehr, ungefähr zweimal stärker agglutinierbar sind als in frischem Zustande. Die Affinität eines schon kranken Protoplasmas zu dem Agglutin ist, wie es scheint, stärker, wie auch manche Anilinfarben, wie z. B. Methylenblau oder Neutralrot, von den Zellen bloß nach ihrem Absterben, beziehungsweise beim Tode des Protoplasmas angenommen werden. Wir halten es also nicht für übermäßig wichtig, daß von den untersuchten 2 normalen reagierenden Seris die eine das Blut der syphilitischen Individuen stärker agglutinierte als das der normalen, und sind geneigt, diese Erscheinung dem Einflusse von der Syphilis unabhängiger und schon bei normalen Individuen auch auftretenden, bisher nicht aufgehellten Verhältnissen zuzuschreiben. Wir sind dieser Meinung nicht bloß auf Grund der früher auseinandergesetzten Analogien, sondern unserer direkten Versuche, weil stärker agglutinierbare syphilitische Blutzellen nicht debiler sind als die normalen, z. B. nicht rascher aufgelöst werden, ferner weil kein wesentlicher Unterschied zwischen den Agglutinationserscheinungen bei normalem und

krankem Blute besteht. Man kann auch keinerlei festes Gesetz für die Agglutinationsfähigkeit des Blute bei der rezenten und der veralteten Syphilis finden: die rezenten Fälle sind nicht leichter agglutinierbar als die latenten, und es besteht dennoch kein Zweifel darüber, daß in den Fällen rezenter Syphilis das Gift im Organismus in größerer Menge im Umlauf ist, im Sinne der Debilitätstheorie die roten Blutzellen also stärker agglutiniert werden müßten. Selbst mit dem Fortschreiten der Quecksilberbehandlung werden die roten Blutzellen nicht agglutinierbarer, was wir indes erwarteten, als wir bezüglich der Erscheinung der Agglutination noch nicht zu unserer jetzigen Auffassung gelangt waren; jetzt haben wir eher den Eindruck gewonnen, daß während der Quecksilberbehandlung der Widerstand der roten Blutzellen gegenüber dem Agglutin größer wird, was vielleicht dadurch veranlaßt wird, daß der Organismus durch den Einfluß des aufgenommenen Quecksilbers von den zuerst geschwächten Blutzellen rasch befreit wird, so daß während der Untersuchung nur die widerstandsfähigeren Blutzellen zurückbleiben und so zur Beobachtung gelangen.

Für unsere Ansicht spricht auch der Umstand, daß, wie wir gesehen haben (kombinatorische Versuche: α) b 1), auch das Serum eines Individuums mit rezenter Syphilis die roten Blutzellen eines gesunden Menschen agglutinieren kann, was auch für die Zukunft allen Bestrebungen ein Ende macht, welche aus der Agglutinationsfähigkeit oder deren Mangel auf Beschädigung der Blutkörperchen Schlüsse ziehen wollten.

Die Agglutinationsverhältnisse des Blutes der syphilitischen Individuen unterscheiden sich überhaupt nicht von normalen Verhältnissen, und darum gingen wir nach Aufhellung dieser Verhältnisse auf die Weiterentwicklung der **Lehre von den normalen menschlichen Isoagglutinen** über.

Schon oben haben wir die auf das Isoagglutinin bezügliche Literatur angeführt; es ist augenfällig, daß die bis-

herigen Autoren bei dem Studium der normalen Agglutination die modernen Immunitätsbegriffe nicht hinreichend verwertet haben. Namentlich nahmen sämtliche Autoren weder auf den Verlauf der Reaktion noch auf die quantitativen Werte gebührend Rücksicht, während es doch offenbar — wie wir oben erwähnt haben — gänzlich unberechtigt ist, bloß mit dem Beiwort positiv oder negativ eine Eigenschaft zu bezeichnen, deren positive Skala sich von 1 bis ungefähr 100 erstrecken kann. Eben darum ist es sehr schwer, die Resultate der einzelnen Autoren zu vergleichen, weil z. B. der Agglutinations-Grenzwert 1:1 nicht mit dem Werte 1:50 oder einem höheren Werte gleichwertig erscheint. Darum haben wir — wie wir schon bei der Besprechung der Methodik auseinandersetzten — uns nicht allzusehr an die bisher festgestellten Tatsachen gehalten, sondern haben uns bemüht, mit unserer eigenen, wie wir glauben, richtige Werte liefernden Methode in das Wesen der normalen Agglutination einzudringen.

Daß die Blutzellen verschiedener normaler Individuen durch ein und dasselbe fremde Serum verschieden stark agglutiniert werden können, haben wir schon oben erwähnt. Unsere Werte schwanken zwischen 0 und 80. Bei näherer Untersuchung ergaben sich folgende Verhältnisse (s. die Reihe der Kombinationen $\alpha$ und $\delta$).

1. Wenn das Serum des Individuums *A*, *B* zu agglutinieren vermag, dann kann das Serum von *B* die Blutzellen *A's* nicht agglutinieren (höchstens in Spuren).

2. Wenn *A*-Serum *B*-Blutzellen nicht agglutinieren kann, sind zwei Fälle möglich: der häufigere ist der, daß *B*-Serum *A*-Blutzellen agglutiniert. Seltener ist der Fall, daß auch *B* auf *A* rote Blutzellen wirkungslos ist (Komb. $\alpha$ b 2., $\delta$ a 1., $\delta$ a 4.).

3. Wenn sowohl *A*- als *B*-Serum *C*- und *D*-Blutzellen agglutiniert, so besteht zwischen den gefundenen Werten kein ständiges Verhältnis. Es ist also nicht richtig, daß, wenn *A*-Serum auf *C*-Blutzellen zweimal so stark wirkt wie *B*-Serum, sie auch auf *D*-Blutzellen zweimal so stark wirkte.

Vielmehr kann es vorkommen, daß auf *D*-Blutzellen eben das *B*-Serum stärker wirkt (1., 30., 40. und 42. Fall), selbst wenn das *A*-Serum so stark ist, daß es auch die zu anderen reagierenden Serum gehörigen *B*-Blutzellen zu agglutinieren vermag. (Konr. ser. ca. De Blutzellen.)

Siehe folgende Tabelle:

| Fall | De.(*B*) | Kr.(*A*) | Fall | De.(*B*) | Kr.(*A*) | Fall | De.(*B*) | Kr.(*A*) |
|---|---|---|---|---|---|---|---|---|
| 3. | 70 | 60 | 38. | 0 | 0 | 43. | 40 | 80 |
| 27. | 0 | 60 | 39. | 0 | 80 | 44. | 0 | 0 |
| 31. | 0 | 0 | 40. | 60 | 40 | 45. | 60 | 60 |
| 36. | 0 | 0 | 41. | 0 | 60 | 47. | 0 | 0 |
| 37. | 0 | 20 | 42. | 80 | 60 | 48. | 0 | 0 |

Dies bestätigt neuerdings unsere Auffassung, daß die Ursache der Agglutinationsfähigkeit nicht ein einfacher Schwächezustand sein kann.

4. Die Glieder derselben Familie (Geschwister) scheinen auf einander wirkungslos zu sein (Konr. *s*-Serum gegen dessen 3 Schwestern 46., 47., 48.), ebenso wie das Serum auch die von demselben Individuum herrührenden roten Blutzellen nicht zu agglutinieren vermag. (Die Kenntnis dieser Tatsache kann in der Praxis wichtig sein. In Fällen, in denen Transfusion ratsam sein kann, werden wir, wenn es nur geht, Blut von Geschwistern empfehlen, nicht bloß, weil wir so die Agglutination der eingeführten fremden Blutzellen durch das Plasma des behandelten Individuums und die Aggl. der Blutzellen des behandelten Individuums durch das Serum des fremden Blutes am sichersten vermeiden werden, sondern weil blos auf diese Weise die allmähliche Auflösung der in den Organismus eingeführten Blutzellen verhindert wird. Der Lysis

der roten Blutzellen geht nämlich gewöhnlich Agglutination voraus, so daß ceteris paribus das fremde Serum umso geringere lösende Wirkung ausübt, je geringer ihre Agglutinationskraft.

5. Das normale Isoagglutin ist nicht ein einfacher Körper; das Serum verdankt seine agglutinierende Kraft nicht einem, sondern in den von uns untersuchten Fällen wenigstens zwei besonderen Agglutinen, welche sich von einander durch ihre Affinität zu den roten Blutzellen verschiedener Individuen unterscheiden. Durch einen direkten Absorptionsversuch, den wir an anderer Stelle in einer einschlägigen Arbeit mitteilen werden, haben wir nachgewiesen, daß, wenn wir einem auf die Blutzellen *B*, *C*, *D* und *E* in verschiedenem Grade wirkenden Serum *A* durch Absättigung der *B*-Blutzellen das auf *B* wirkende Agglutin entziehen (elektive Absorptionsmethode), das auf *B*-Blutzellen fast wirkungslos gewordene Serum noch auf *C*- oder *D*- oder *E*-Blutzellen oder noch auf andere wirksam bleiben kann.

6. In Bezug auf die physiologische Bedeutung der normalen Agglutine führten uns unsere Versuche der Auffassung Ehrlichs über die Rolle der normalen Hämolysine zu, der entsprechend die Hämolysine als für die fremden assimilierbaren Albumine Affinität besitzende chemische Komplexe der Zellen bei der Ernährung der Zellen und dem inneren, assimilierenden Leben des Protoplasmas eine wichtige Rolle spielen. Wir unsererseits messen den Agglutinen, die in der Gesetzmäßigkeit ihrer Wirkungsweise ein den eigentlichen Hämolysinen analoges Verhalten zeigen, auf Grund vorliegender Untersuchung eine den Hämolysinen ähnliche physiologische Bedeutung bei.

## Literatur.

1. Aschoff: Zeitschr. f. allg. Phys. I. Bd 3. Heft 1903.

2. M. Ascoli: Isoagglutinine und Isolysine menschlicher Blutsera. Münch. m. W. 1901.

3. Deutsch (Detre) u. Feistmantel: Impfstoffe u. Sera. 1903.

4. Donath: Wiener klin. W. 1902. Nr. 22.

5. Ehrlich u. Morgenroth: Berliner klin. W. 1900.

6. Eisenberg: Über Isoagglutinine und Isolysine im menschlichen Seris. Wiener klin. W. 1901. Nr. 42.

7. Eisenberg u. Volk: Untersuchungen über die Agglutination. Wiener klin. W. 1901, Nr. 50 u. Zeitschrift f. Hyg., 34. Bd., 1902.

8. Ford: Beitrag zur Lehre von den Hämagglutininen. Zeitschr. f. Hyg. u. Inf. 1902, 2. Heft.

9. Halban: Wiener klin. W. 1902, Nr. 24.

10. Klein: Beiträge zur Kenntnis der Agglutination roter Blutkörperchen. Wiener klin. W. 1902, Nr. 16.

11. Landsteiner: Über Agglutinationserscheinungen normalen menschlichen Blutes. Wiener klin. W. 1901.

12. Landsteiner: Über antilytische Sera. Ztblatt. f. Bakt. 1900, IX. Bd., Nr. 10. Ebend. 1901.

13. Landsteiner u. Sturli: Über die Hämagglutinine normaler Sera. Wiener klin. W. 1902, Nr. 2.

14. Leo Liebermann: Az agglutinatióról. (Sitzung der physiol. Gesellschaft. Ung. 1904.

15. Malkoff: Beitrag zur Frage der Agglutination der roten Blutkörperchen. Deutsche med. W. 1900.

16. Maragliano: Beitrag zur Pathologie des Blutes. Berl. klin. W. 1892.

17. Sachs: Lubarsch-Ostertag. Jahresbericht. 1902.

# Über Acne urticata.

Von

Priv.-Doz. Dr. **Ludwig Waelsch** in Prag.

Das von Kaposi unter dem Namen Acne urticata beschriebene Krankheitsbild wird von diesem Autor in folgender Weise charakterisiert:

„In jahrelang sich wiederholenden Nachschüben entstehen bei der Acne urticata im Bereiche des Gesichtes, Stirne, Nase, Kinn, Wangen, Capillitium, oder auch noch später an den Händen, Unter- und Oberextremitäten, meist den Streckseiten, höchst akut und unter heftigstem Jucken, Brennen und Schmerzgefühl ein und mehrere, bohnen- bis überkreuzergroße, blaßrote, quaddelartige, sehr harte Erhebungen, welche binnen Stunden, meist aber erst 2—4 Tage spontan sich involvieren, in der Regel aber, wegen des äußerst heftigen Brennens und Juckens, von den Kranken mittels der Fingernägel, Nadeln, Messerspitzen zerkratzt, dann gequetscht werden, weil dieselben erst nach derart ermöglichtem Austritt von Serum und Blut aus dem gequollenen Papillarkörper und Rete etwas Erleichterung verspüren. Es stellt sich rasch Gerinnung des Exsudates und Überhäutung ein, aber die Basis und Umgebung bleiben im weiten Umfange sehr hart und insolange dauern auch Jucken und Brennen, Schlaflosigkeit und nervöse Unruhe an und wiederholen die Kranken die Stech- und Quetscheingriffe. Endlich nach 8—14 Tagen ist die Härte geschwunden und bleiben entsprechend den Verletzungen und Eiterungen flache, braun pigmentierte, narbige Streifen zurück."

Der Prozeß hielt in den wenigen Fällen, die Kaposi überhaupt beobachtete, besonders in drei Fällen, dem eines dysmenorrhoischen weiblichen und zweier dyspeptischer männlicher Kranken seit 15—20 Jahren an. „Jucken, Schmerzhaftigkeit, Lokalisation, Verwundung, Eiterung, Schlaflosigkeit infolge der subjektiven Belästigung und die kontinuierlichen

Nachschübe gestalten den Prozeß zu einem der allerlästigsten und entmutigendsten an der allgemeinen Decke."

Vor dieser Beschreibung durch Kaposi hat schon Bronson ein ähnliches Krankheitsbild unter dem Namen Acne ulcerans geschildert und als besonders eigenartig die starken subjektiven Empfindungen hervorgehoben, welche die Krankheit hervorruft: Ein quälendes Stechen, als ob ein Fremdkörper in der Haut säße, welches die Patientin, die schon 26 Jahre an dieser Erkrankung litt, nicht eher zur Ruhe kommen ließ, als bis durch Kratzen, Quetschen und Kneifen größere oberflächliche Ulzerationen entstanden waren; diese bedeckten sich dann mit blutigen Krüstchen und heilten mit oberflächlichen weißen oder pigmentierten Narben ab. Die Läsion selbst begann mit kleinen roten papulösen Effloreszenzen, mit etwas Eiter an der Spitze, die auch peripher serpiginös fortschritten. Sie lokalisierte sich auf Stirn, Nacken, Brauen, Schläfen, überhaupt besonders im Gesichte.

Touton beobachtete zwei hierher gehörige Fälle, welche unter das Bild der Acne urticata subsummiert werden konnten. Das Gesicht, besonders die Stirn einer Lehrerin, welche, ohne eigentlich hysterisch zu sein, doch ein eigentümliches Wesen beim Herannahen des Klimakteriums darbot, war bedeckt mit ganz oberflächlichen linsen- bis zwanzigpfennigstückgroßen weißen oder pigmentierten Narben. Dazwischen sah man meist nur entsprechende Exkoriationen mit Blutkrüstchen. Einmal sah Touton ein flaches, blasses Papelchen, die Affektion juckte sehr stark und die Patientin kam erst dann zur Ruhe „wenn Blut floß".

Der 2. Fall betraf einen anämischen Mann von zirka 32 Jahren mit Dyspepsie und Obstipation; psychisch nicht ganz intakt. Die Krankheit lokalisierte sich am Kopf. Primäre Effloreszenzen bekam man kaum zu sehen, fast immer handelte es sich um kreisrunde bis pfenniggroße, mit oberflächlichen Schorfen bedeckte Erosionen. Pat. mußte, gezwungen von „durch unüberwindliches Jucken zu wahrer Wut treibender Gewalt" die entstehenden Schorfe immer wieder abkratzen.

Was die Klassifizierung dieses Krankheitsbildes betrifft, so gesteht Touton selbst, daß er in beiden Fällen nicht an Acne dachte; es machte ihm „der ganze Prozeß den Eindruck einer schubweisen, vasomotorischen quaddelähnlichen Eruption, bei der Epidermis mit Papillarkörper nekrotisch wird und sich in Form großer, flacher, schuppenförmiger Schorfe abkratzen ließ".

Touton möchte die Erkrankung Urticaria necroticans oder Erythema urticatum necroticans nennen. Irgendwelche Beziehungen zu den Haarfollikeln scheinen ihm vollkommen zu fehlen. „Eine gewisse Verwandtschaft zu Urticaria wird noch wahrscheinlich durch den Umstand, daß eigentlich alle Fälle

mit einem Leiden des Magendarmkanals oder der weiblichen Genitalsphäre behaftet waren".

Löwenbach beschrieb aus Max Josephs Poliklinik einen Fall von Acne urticata, dessen Effloreszenzen er auch histologisch untersuchen konnte.

Die Erkrankung bestand bei dem zur Zeit der Beobachtung 35jährigen Manne seit 10 Jahren, hatte sich im Anschluß an eine Skabieskur entwickelt und war bisher immer erfolglos behandelt worden. Im Winter traten spontan Remissionen bis zur Dauer von 4 Wochen auf, dann aber entwickelte sich der Symptomenkomplex mit erneuerter Heftigkeit. Die Erkrankung lokalisierte sich an den Streckseiten beider Vorderarme, an der Streckseite des linken Oberarmes, an beiden Axillar-, Supra- und Infraclavicular-Regionen, am Hals, behaarten Kopf und Stirn, am Rücken entlang der Wirbelsäule bis zum Gesäß, besonders um den Anus, an beiden Inguinalgegenden und Kniekehlen. An diesen Stellen fanden sich neben kleinen blassen oder leicht pigmentierten zarten Narben kleine undeutlich begrenzte, leicht erhabene harte Quaddeln. Bevor dieselben sichtbar wurden, verspürte Patient schon ein unerträgliches Brennen und Jucken, so daß er sich mit den Fingernägeln und allen möglichen anderen scharfen Gegenständen zu kratzen suchte. Nach Aufschießen der Quaddeln, in deren Mitte ein feines Härchen sichtbar war, war der Juckreiz zwar kein so enormer mehr, aber immerhin noch lebhaft genug, um den Patienten auch zum Zerkratzen der fertigen Effloreszenzen zu veranlassen. Wird die Quaddel nicht zerkratzt, so vergrößert sie sich langsam auf zirka das doppelte ihres ursprünglichen Durchmessers (von 3—5 *mm* bis 6—12 *mm*). Die peripheren Anteile sind dann leicht gerötet, hart, erhaben, das Zentrum nicht mehr so gerötet, flacher als zu Beginn. Auf dem Zentrum lagert ein Tröpfchen Serum, welches zu einer Kruste eintrocknet. Unter dieser sinkt die Quaddel nach einigen Tagen noch mehr ein. Unter Abnahme des Juckreizes hebt sich die Borke ab und darunter kommt eine weiße, etwas vertiefte, zunächst noch etwas schuppende zarte Narbe zum Vorschein, die nach einigen Tagen weißlich schiefrigglänzend und eingesunken erscheint. Wird die Quaddel zerkratzt, so bedeckt sie sich mit einer Blutborke und durch Eindringen von Eitererregern entwickeln sich kleinere und größere intensiv rote Knötchen oder von Blut und Eiter erfüllte Bläschen. Auch hier Ausgang in Narbenbildung mit hie und da zurückbleibender, noch ziemlich lange Zeit persistierender Pigmentierung der betroffenen Stellen.

Im Anschluß an die klinische Schilderung bespricht nun Löwenbach die Differenzialdiagnose und schließt vor allem Prurigo und Dermatitis herpetiformis aus. „Am naheliegendsten war es jedenfalls," wie Löwenbach schreibt, „an Urticaria chronica zu denken." Bei dieser treten aber die Quaddeleruptionen in längeren Intervallen schubweise auf. Auch fand Löwenbach niemals erhebliche Mengen von Indican im Urin, während bei Urticaria chronica solches „fast regel-

mäßig" der Fall ist. Löwenbach glaubt auch noch Ähnlichkeit der beschriebenen Affektion mit Acne varioliformis zu sehen, obzwar er selbst zugibt, daß die Pustelbildung im vorliegenden Falle nicht zum Wesen des Prozesses gehörte. Er schreibt: „Weit mehr überwog infolge der primären Quaddelbildung und des starken Juckreizes der Eindruck einer urticariellen Affektion und nur die bleibenden Narben vermittelten die Beziehung zwischen unserem Falle und der Acne varioliformis. Doch auch dieses Kriterium erwies sich nicht als komplett identisch, indem ja hier die Narben exquisit flach und zart waren, während sie bei Acne varioliformis tiefer, eben variolaähnlich sind." Acne necrotica Boeck, die Löwenbach auch zur Differentialdiagnose heranzieht, ist im klinischen Bilde schon durch die Art der Schorfe und Narbenbildung, sowie die capillaren Hämorrhagien zu trennen.

Durch das Eigentümliche der akneähnlichen Eruption (Beginn um Haarbälge, Abschluß mit Narbenbildung), ferner gewisse Symptome, welche an chronisch-urtikarielle Affektionen gemahnen (Beginn mit Quaddelbildung, Verlauf unter starkem Juckreiz), glaubt Löwenbach seinen Fall richtig zu klassifizieren, wenn er ihn der Acne urticata Kaposi einreiht. Diese Hauterkrankung steht also „klinisch-makroskopisch in der Mitte zwischen den chronisch-urtikarischen Affektionen einerseits und der Acne varioliformis und necrotica andererseits".

Histologisch fand Löwenbach an den peripherstenTeilen der Effloreszenzen einfaches, an den weniger peripheren entzündliches, sehr starkes Ödem der Cutis, welches im Papillarkörper bis zur Ansammlung freier Flüssigkeit in den Papillenspitzen und dadurch zur Bildung kleinster subepidermoidaler Bläschen führte. Im Zentrum der Effloreszenzen besteht das starke Ödem nun mehr in der Tiefe der Cutis; in der Höhe des Papillarkörpers zunächst in schmaler Zone vermindertes Ödem. Der von dieser schmalen Zone noch weiter zentral gelegene Teil zeigt sich als durch den Mangel des Ödems gegenüber der Peripherie eingesunkene, homogene, nekrotische Masse, ohne deutliche Grenze zwischen Epidermis und Papillarkörper, durchsetzt von einem Ausführungsgang einer Talgdrüse. Der Drüsenkörper und zugehörige Haarbalg ist in der Cutis von einer starken kleinzelligen Infiltration umgeben. Der ganze Prozeß ist also nach Löwenbach eine echte, sehr intensive Koagulationsnekrose und zeigt einerseits große Ähnlichkeit in seinem histologischen Bilde mit Urticaria chronica perstans, andererseits mit dem Befunde bei Acne necrotica.

Jarisch spricht sich bei Erörterung des fraglichen Krankheitsbildes dahin aus, daß ihm für die von Kaposi geschilderte Erkrankung der Name Acne wenig berechtigt erscheint, da eine Erkrankung der Follikel nicht evident ist. Er

glaubt, die Affektion in einem Falle gesehen zu haben, wäre aber geneigt, dieselbe der multiplen, idiopathischen Hautgangrän bezw. der Urticaria gangraenosa einzureihen.

Ehrmann nimmt einen ähnlichen Standpunkt ein. Er bespricht die Acne urticata zwar bei den Funktionsanomalien der Talgdrüsen, ist aber doch der Ansicht, daß diese Erkrankung höchstwahrscheinlich in das Gebiet der Urticaria, bezw. der autotoxischen oder Autointoxikationserytheme gehört.

Kreibich führt die Acne urticata als besonderes Krankheitsbild an und bespricht sie bei den Acneformen.

Ich hatte nun Gelegenheit, fast gleichzeitig 2 Fälle dieser seltenen Erkrankung zu sehen und längere Zeit zu beobachten.

Fräulein E. P. 25, Jahre alt. Pat. ließ mich wegen einer ungemein juckenden Hautaffektion rufen, die sich vor 4 Jahren plötzlich im Gesichte, am Nacken, an den oberen Brust- und Rückenpartien entwickelt hatte und welche, sich in mehrfachen Schüben wiederholend, bisher allen therapeutischen Bemühungen widerstanden hatte. Zeitweise trat diese Affektion in geringerem Grade auf, so daß Pat. sich schon der Hoffnung hingab von derselben befreit zu sein, oder wenigstens glaubte, eine Beeinflussung der Erkrankung durch das gerade angewendete Medikament bemerken zu können. Ein sich aber nach kurzer Pause wieder einstellender Nachschub ließ diese Hoffnung zu Schanden werden. Die Erkrankung selbst begann vor 4 Jahren im Hochsommer während eines Landaufenthaltes. Pat. war bis dahin immer vollkommen gesund gewesen. Speziell hatte sie nie an einer Hautaffektion gelitten, ihr Teint soll immer vollkommen rein gewesen sein. Um diese Zeit aber mußte sie sich körperlich stark anstrengen und konnte sich auch während der Menses nicht schonen. Es stellte sich damals eine leichte Blutarmut ein, ferner Störungen der Periode; gleichzeitig trat auch das erste Mal die Affektion im Gesichte auf. Es entwickelten sich unter ganz unerträglichem Jucken, dem die Pat. durch Kratzen nachgeben mußte, blaßrote, leicht zugespitzte Knötchen, nach deren Zerkratzen aus der Kuppe derselben klare Flüssigkeit hervornäßte. Dann bedeckte sich die Effloreszenz mit einer dünnen Kruste, unter welcher es bei geringem, wenn auch noch vorhandenem Jucken zu oberflächlicher Eiterung kam. Allmählich bildeten sich dann die sich langsam abflachenden, dafür aber mehr in die Fläche sich ausbreitenden Knötchen zurück, in dem Maße verschwand auch das Jucken, und an der Stelle des ursprünglichen Sitzes der Effloreszenz blieb ein brauner Fleck oder eine blaßbraun umrahmte zarte Narbe zurück. Die Affektion lokalisierte sich mit besonderer Vorliebe an Stirn, Nase und Kinn, weniger an den unteren Partien der Wange. Zur Zeit der ersten Eruption, welche gehäuft am Kinn auftrat, soll eine Schwellung der linken submaxillaren Drüsen bestanden haben.

Pat. schildert den Gang der Entstehung der Effloreszenzen in folgender Weise: Zuerst beginnt an einer umschriebenen Stelle ein geringes Jucken, so daß die Aufmerksamkeit der Pat. gerade auf diese Stelle gelenkt wird. Diesem Juckreiz kann anfänglich noch widerstanden werden; ein leichtes Darüberstreichen mit dem Finger mildert ihn etwas. Zu dieser Zeit ist an der Haut noch gar nichts zu sehen, nur eine ganz geringe umschriebene Verhärtung zu tasten, die sich langsam vergrößert. Hand in Hand damit geht eine Zunahme des Juckreizes, der dann endlich nicht mehr überwunden werden kann. Wird dann gekratzt, so entwickelt sich an dieser Stelle mit großer Schnelligkeit ein harter, roter, flacher oder leicht zugespitzter Knoten, der dann unter dem Kratzen die oben beschriebenen Veränderungen durchmacht. Dem Juckreiz zu widerstehen ist in den späteren Entwicklungsstadien des Knötchens ganz unmöglich. Auf meine Frage, wie sich die Effloreszenzen entwickeln, wenn sie trotz des Juckens nicht zerkratzt werden, gab mir die Pat. zur Antwort, daß sie dies nie habe beobachten können, weil der Juckreiz unwiderstehlich sei und auch bei größter Anstrengung ihrer Willenskraft habe sie noch nie eine Effloreszenz unzerkratzt lassen können.

Pat. leidet an dysmenorrhoischen Zuständen. Die Menses verspäten sich jeden Monat um zirka 8—10 Tage und dauern zirka 1 Woche. leichte Kreuzschmerzen, die Blutung sehr reichlich. Dadurch kommt Pat. sehr herunter und braucht dann immer zirka 14 Tage, um sich wieder halbwegs zu erholen. Eine Woche vor Auftreten der Menses fühlt sie sich müde und matt, hat Kopfschmerzen. Sie befindet sich daher in der Zeit zwischen 2 Menstruationsperioden eigentlich nur eine Woche wohl. Stuhl ist in Ordnung, Appetit gut.

Status praesens: Kräftig entwickeltes Mädchen, mit weicher geschmeidiger Haut, deutliche Chlorose. Im Gesichte, ferner an der Stirn, am linken Nasenflügel, am Kinn, blaßrote, derbe, etwas über das Niveau elevierte bis erbsengroße, von einer dünnen, seröseitrigen Kruste bedeckte Knoten. Dazwischen frisch überhäutete blaßrote, nur noch mäßig infiltrierte Herde, welche augenscheinlich Rückbildungsstadien der vorerwähnten darstellen; an der Stirn, den Wangen und am Kinn blasse, von einem braunen Pigmenthofe umgebene, ungefähr linsengroße Narben; an der linken Wange ein tiefbrauner, $^1/_2$ *cm* im Durchmesser haltender Pigmentfleck. Am Nacken blasse Narben, zwischen den Schulterblättern, sowie in der Clavicular- und Sternalgegend Effloreszenzen analog denen im Gesichte. Speziell am Rücken sind dieselben etwas größer und frischeren Datums, indem einerseits die Effloreszenzen in ihrem Zentrum frische Substanzverluste tragen, aus welchen blutig-seröse Flüssigkeit hervortritt, andererseits blutig-seröse Krusten an ihrer Oberfläche erkennen lassen. An der Haut des Gesichtes keine Akne-Knötchen oder Pusteln, mäßig zahlreiche Comedonen ausschließlich an der Nase; an der Haut des Stammes und der Extremitäten überhaupt keine pathologischen Veränderungen zu konsta-

tieren; keine Urticaria factitia. — Pat. steht nun vier Monate in Behandlung, die in Verabreichung von Eisenpräparaten und den Juckreiz mildernden Wischwässern und Salben besteht. Darunter stellte sich eine allmähliche Besserung insoferne ein, als die Menses nicht mehr so reichlich sind und auch nicht mehr so lange dauern, so daß Pat. durch dieselben nicht mehr stark herunter kommt und jetzt auch besser aussieht. Die Hautaffektion ist zwar noch immer vorhanden, jedoch treten die Schübe viel geringer an Zahl auf. Brust und Rücken sind vollkommen frei. Im Gesichte finden sich immer nur 2—3 Effloreszenzen, welche zwar geringere Juckreiz ausüben, aber doch noch immer zerkratzt werden müssen.

Frau W., 25 Jahre. Der Ausschlag im Gesichte, der Pat. durch das Jucken ungemein belästigt, besteht in der jetzigen Stärke seit ungefähr einem halben Jahr. In geringerem Grade war er schon früher durch drei Jahre vorhanden. Pat. ist 7 Jahre verheiratet. Schon vor der Ehe (wie lange weiß Pat. nicht genau anzugeben, sie glaubt aber, daß es im ganzen 10 Jahre her sein dürften) belästigte sie ein heftig juckender Ausschlag an der Haut der Brüste, wo er auch bis in die jüngste Zeit in geringerem Grade weiterbestand, in der allerletzten Zeit aber, seit der Entwicklung der Affektion im Gesichte, nur noch in Resten vorhanden ist. Pat. hat zweimal geboren, vor 5 Jahren ein Mädchen, das lebt und gesund ist, vor 4 Jahren eine Frucht im 8. Monat, die nach der Geburt starb. Seit dem zweiten Partus wurden die Menses sehr unregelmäßig, sie traten manchmal in Pausen von 6—8 Wochen unter sehr heftigen Schmerzen auf. Die Hautaffektion entwickelte sich immer besonders stark, wenn die Menses unregelmäßig wurden, und zwar, wie Pat. angibt, in der Zeit, wo sie hätten auftreten sollen, bis zu der, wo sie dann endlich eintraten. Wegen dieser Beschwerden stand Pat. in frauenärztlicher Behandlung und wurde vor ungefähr einem Jahre geheilt entlassen. Die Menses waren um diese Zeit regelmäßig geworden, die Hautaffektion in erträglichem Grade vorhanden. Vor einem halben Jahre, also zu der Zeit, wo die Affektion im Gesichte die auch jetzt noch bestehende unerträgliche Höhe erreichte, wurden die Menses wieder unregelmäßig und traten unter heftigen Schmerzen erst wieder alle 5—6 Wochen auf. Dabei sind sie ziemlich reichlich. Sonst war Pat. stets gesund, bis auf eine Furunculose, an der sie angeblich im ersten Lebensjahre litt.

Der Ausschlag im Gesichte juckt ungemein heftig und trotz aller guten Vorsätze und gütlichen Zuredens ihrer Umgebung muß Pat. die Effloreszenzen zerkratzen. „Sie reißt sich," wie ihr Gatte sich ausdrückt, „ganze Stücke Fleisch mit den Fingernägeln aus dem Gesichte heraus," da nach ihrer Angabe erst dann der unerträgliche Juckreiz nachzulassen beginnt, wenn die Effloreszenzen zu bluten anfangen. Sie gibt ganz präzise an, daß wenn die Haut an einer Stelle zu jucken beginnt, noch gar nichts an derselben zu sehen sei. Wenn sie sie aber „berührt", so entwickelt sich sehr rasch ein harter Knoten, der unerträgliches Jucken veranlaßt. Wenn sie dann die Effloreszenz nur „angerührt" hat, wird sie eitrig. Appetit ist gut, Stuhl in Ordnung.

Status praesens: Mäßige Chlorose. Im Gesichte zahlreiche Epheliden, keine Akne. Die Effloreszenzen der Hauterkrankung, wegen der sie mich konsultierte, sind allenthalben über das Gesicht zerstreut. Eine besonders große sitzt an der Nasenspitze und in der Mitte des Kinns. Sie zeigen verschiedene Entwicklungsstadien.

Die größte Zahl derselben stellt sich dar in Form ungefähr linsengroßer Exkoriationen, die von dünnen blutig-serösen Krusten bedeckt sind; dieselben nehmen das Zentrum einer geröteten, derben, nicht scharf umschriebenen, etwas elevierten Hautpartie ein, deren Durchmesser zirka $^3/_4$—1 *cm* beträgt. Daneben sieht man Exkoriationen inmitten nur mehr wenig veränderter Haut; die dieselben bedeckenden Krusten von einem schmalen roten Hof umgeben, dem Reste des ursprünglich vorhanden gewesenen Randinfiltrates. Die frischen, noch nicht zerkratzten Effloreszenzen, von denen ich einige wenige erst nach längerer Beobachtung zu Gesichte bekam, da sie immer gleich nach ihrem Aufschießen zerkratzt werden, sind rote, derbe, leicht zugespitzte Knötchen. Zwischen diesen frischen und zerkratzten Effloreszenzen finden sich blasse von einem zarten Pigmentraum umgebene, oder in ihrer Gänze leicht pigmentierte Narben. Durch die dazwischen noch eingestreuten Epheliden und Krusten bekommt die Haut ein eigentümlich scheckiges Aussehen. Der Hals ist frei. Am Rücken Narben wie im Gesichte. Die letzteren sind sehr zahlreich in der Nachbarschaft beider Brustwarzen, welche von einem ganzen Kranz blasser und pigmentierter Närbchen umgeben sind. Dazwischen spärliche, frisch zerkratzte, im Zentrum gedellte und daselbst von einem Blutkrustchen bedeckte Effloreszenzen. Sonst am Körper keine Hautveränderung außer mäßigem Lichen pilaris über den Streckseiten der oberen Extremitäten; keine Urticaria factitia. Die Therapie: Juckreiz mildernde Mittel, Guberquelle hat sich bisher als machtlos erwiesen. Ob eine inzwischen einsetzende Gravidität einen Einfluß auf die Hauterkrankung ausüben wird, wird erst die Folge lehren.

Auf Grund der Schilderung dieser beiden Krankheitsfälle, welche den in der Literatur vorhandenen vollständig gleichen, bin ich wohl berechtigt, dieselben als Acne urticata im Sinne Kaposis zu bezeichnen. Es fragt sich aber, und dies soll jetzt untersucht werden, ob überhaupt die Berechtigung besteht, das geschilderte Krankheitsbild als ein ganz besonderes und so eigenartiges hinzustellen, daß es einen eigenen Namen verdient und speziell jenen Namen verdient, der ihm von seinem ersten Beschreiber gegeben wurde, d. h. ob wir mit Recht diese Fälle als eine Kombination von Akne und Urticaria bezeichnen können.

Da muß ich nun vor allem gestehen, daß es mir beim ersten Anblick meiner Fälle so erging, wie seinerzeit Touton:

ich habe in beiden Fällen überhaupt nicht an Akne gedacht, sondern dieselben als Urticaria papulosa mit eigenartiger Lokalisation, Verlauf und Ausgang gedeutet. Erst beim Studium der einschlägigen Literatur ging mir die Erkenntnis auf, daß es sich hier um Acne urticata im Sinne Kaposis handele. Da kamen dann auch jene Bedenken bezüglich der Berechtigung zur Aufstellung der Acne urticata als eines besonderes Krankheitsbildes, welche mich zu dieser Mitteilung veranlaßt haben.

Vor allem muß ich den Namen „Acne urticata" als nicht glücklich gewählt bezeichnen.

Für verschiedene ganz bestimmte Krankheitsbilder wegen oberflächlicher Ähnlichkeit Namen zu wählen, welche bereits für andere vergeben sind und dieselben nur durch ein Beiwort zu differenzieren, hat ja in der Dermatologie schon genügend schädliche Verwirrung gestiftet. Speziell die Acne ist ein typisches Beispiel dafür. Ich erinnere z. B. nur an die Acne varioliformis der Franzosen, welche unserem Molluscum contagiosum entspricht und die Acne teleangiectodes, welche ein Lupus follicularis disseminatus ist.

Die Beziehung zu Haarfollikeln, deren absolute Regelmäßigkeit ich überdies bei Acne urticata bestreite, ist sicherlich dasjenige Symptom, welches unserer Erkrankung ihr eigenartiges Gepräge nicht gibt und darf uns daher nicht verleiten deswegen derselben den Namen Acne zu geben, zumal dieser Name bereits für ein typisches Krankheitsbild vergeben ist, das mit der vorliegenden Erkrankung sicherlich nichts zu tun hat.

Mit mehr Recht könnte man, obzwar ich auch dies nicht anerkenne, die in Rede stehende Erkrankung, wenn man ihren häufig follikulären bzw. perifollikulären Knötencharakter im Namen zum Ausdruck bringen will, als „Lichen" bezeichnen und durch Beifügung des Wortes „urticatus" den urticariellen Charakter der Affektion genügend betonen. Allein auch diese Bezeichnung ist schon für ein bestimmtes Krankheitsbild gebräuchlich und daher, um Verwirrung zu vermeiden, zurückzuweisen, obzwar gerade das Aussehen der Effloreszenzen an den Extremitäten und deren vorwiegende Lokalisation an den Streckseiten im Falle Löwenbachs, sowie das an den Brüsten der einen

meiner Patientinnen die Berechtigung dieser Bezeichnung vielleicht mit Glück verteidigen ließe.

Ich hatte leider nicht Gelegenheit eine Effloreszenz histologisch zu untersuchen, muß mich aber trotzdem dahin aussprechen, daß auch die histologischen Befunde, wie sie Löwenbach verzeichnet, nichts an der eben geäußerten Anschauung ändern. Dieser Autor hebt ja selbst hervor, daß an der Peripherie der Effloreszenz das histologische Bild dem der Urticaria perstans gleiche, nur die subepidermoidalen Bläschen paßten nicht in das Bild, obzwar Róna, wie Löwenbach selbst hervorhebt, in seinem Falle von Urticaria perstans auch ein derartiges Bläschen fand.

Dazu ist zu bemerken, daß es bei Urticaria papulosa (Lichen urticatus) nach Jarisch gelegentlich in der Mitte der Effloreszenzen zu umschriebener Abhebung der Epidermis, zu tiefsitzenden, prallgespannten, dem tastenden Finger hart erscheinenden Bläschen kommt, ferner, daß Ehrmann bei der histologischen Beschreibung der Quaddel eines Erythema urticatum erwähnt, daß man „in den Papillenkuppen häufig Hohlräume findet, welche nach oben von der Epidermis gedeckt werden, nach unten aber von verdrängtem Bindegewebe der Papillen". Es ist also dieses histologische Symptom, das von Löwenbach als nicht ganz in den Rahmen des Urticaria-Charakters der Effloreszenzen passend bezeichnet wurde, doch als in denselben leicht einfügbar anzusehen.

Auch der negative Befund an Indikan im Harn bei Acne urticata, das sich bei Urticaria chronica nach Löwenbach „fast regelmäßig" nachweisen läßt, ist nicht gegen die Diagnose der letzteren Erkrankung verwertbar. Ich habe bei meinen Fällen ebenfalls kein Indikan gefunden (was übrigens schon von vorneherein wahrscheinlich war, da nicht Störungen der Darmfunktion, sondern solche in der genitalen Sphäre das ätiologische Moment abgaben); ich fand es aber z. B. auch nicht bei zwei typischen jahrelang bestehenden Fällen von Urticaria chron., die ihren Grund hatten in chronischer Obstipation, Kotstauung im Colon descendens und der Flexur.

Dagegen muß ich zugeben, daß das Auftreten der Nekrose in der Mitte der Effloreszenz etwas ganz eigenartiges ist, ein

Symptom, welches Löwenbach dazu geführt hat, den geschilderten Krankheitsprozeß anatomisch genommen „sehr in die Nähe der Acne necrotica zu placieren". Nun fehlen aber, was Löwenbach selbst zugesteht, in dem Krankheits- und histologischen Bilde der Acne urticata gerade die übrigen für Acne necrotica charakteristischen Veränderungen in den Papillargefäßen, nämlich die Stauung, Thrombose, Blutung, so daß also für die Zugehörigkeit der Acne urticata zur Acne necrotica eigentlich nur die Koagulationsnekrose verwertet werden kann.

Zur Deutung dieser Nekrose bedarf es aber nicht wohl etwas weit hergeholter, sehr lockerer, vielleicht nur konstruierter verwandtschaftlicher Beziehungen. Die Entstehung dieser Nekrose läßt sich wohl auch dann einfach erklären, wenn wir das Krankheitsbild unter die Urticaria einreihen. Dafür gibt uns willkommene Anhaltspunkte die ausgezeichnete histologische Beschreibung Löwenbachs. An der Peripherie findet er enormes Ödem; die Blut- und Lymphgefäße zu schmalen Strängen komprimiert. Ebenso besteht gegen das Zentrum zu vollständige Kompression der von kleinzelliger Infiltration umgebener oder dieser entbehrender Blut- und Lymphgefäße. Im Zentrum, wo „früher Ödem, Infiltration und subepidermoidale Ansammlung von Flüssigkeit mit Kompression der Epidermis bestand", ist es zur Nekrose gekommen, zu einer Nekrose, welche durch die vorausgegangene und an der Peripherie der Effloreszenzen noch deutliche, sehr rasch sich entwickelnde Zirkulationsstörung ihre einfachste Erklärung findet.

Die Urticaria ist also das primäre der Erkrankung und reicht auch zur Deutung des ganzen Symptomenkomplexes vollkommen aus. Es ist daher nach meiner Ansicht nicht die Notwendigkeit einzusehen, wegen nicht sehr hervorstechender, äußerer Ähnlichkeiten dieses Krankheitsbild von der Urticaria zu trennen und als eine Form der Acne aufzustellen, es als Acne urticata zu bezeichnen.

Ich glaube vielmehr, daß für diese Erkrankung die Bezeichnung Urticaria papulosa necroticans (Touton) zur Charakterisierung vollkommen ausreicht. Da es sich um eine chronische Urticaria handelt, bei welcher der protahierte Verlauf durch das Auftreten immer neuer akuter Schübe bedingt ist,

kann man diese erwähnte Bezeichnung noch durch das Beiwort „recidiva“ im Sinne Kreibichs vervollständigen. Ich glaube demnach für dieses Krankheitsbild anstatt der Bezeichnung Acne urticata den Namen „Urticaria papulosa necrotisans recidiva“ vorschlagen zu dürfen.

---

## Literatur.

Bronson. Acne ulcerans. Journal of cutaneous and genito-urinary diseases 1891.

Ehrmann. Handbuch der Hautkrankheiten I. Bd. pag. 518.

Ehrmann. ibidem. pag. 649.

Jarisch. Lehrbuch der Hautkrankheiten.

Kaposi. Über einige ungewöhnliche Formen von Akne (Follikulitis). Archiv f. Dermatologie u. Syphilis 1894 .Bd. 26.

Kreibich. Lehrbuch der Hautkrankheiten. 1904.

Kreibich. Über Urticaria chronica. Archiv f. Dermatologie und Syphilis 1899.

Löwenbach. Über Acne urticata. Archiv f. Dermatologie und Syphilis. Bd. 48 pag. 30.

Touton. Verhandlungen des VI. Kongresses der deutschen dermatologischen Gesellschaft in Straßburg 1899 pag. 44.

---

Aus der k. k. Universitätsklinik für Dermatologie und Syphilidologie in Wien. (Prof. Dr. Gustav Riehl.)

# Über die persistierende Form des Erythema nodosum.

Von

Dr. **Walther Pick,**
Assistent der Klinik.

(Hiezu Taf. IX.)

Wenn wir auf die ursprüngliche Bazinsche Mitteilung über das „érythème induré de nature scrofuleuse" zurückgehen, so sehen wir, daß der Autor dasselbe beschreibt als eine nicht seltene Hautkrankheit, die sich charakterisiert durch rote, indurierte Herde, deren Rötung auf Fingerdruck abblaßt, um nach kurzer Zeit wiederzukehren. In und unter der Hand ist eine Verhärtung fühlbar, die mehr oder weniger tief in das Unterhautzellgewebe hinabreicht. Die dunkle, oft violette Röte ist im Zentrum deutlicher und verliert sich am Rande ganz allmählich in der umgebenden normalen Haut. Über den Efflo-reszenzen besteht keinerlei Jucken; der Fingerdruck ist kaum schmerzhaft. Die Affektion findet sich häufiger bei jungen Mädchen, als bei Knaben; oft begegnete ihr B. bei jungen Wäscherinnen, welche alle Zeichen eines skrofulösen Habitus trugen. Die Lieblingslokalisation ist die untere und äußere Partie der Unterschenkel, doch finden sich Herde zuweilen auch über der Ferse entlang der Achillessehne und im Gesicht.

Streng an diese Beschreibung hielten sich eigentlich nur Hardy und später Besnier; durch Hutchinson wurde das Bild in der Art erweitert, daß wir in der späteren Literatur fast nur mehr Fälle beschrieben finden, in welchen das Ery-thema induratum einhergeht mit der Bildung kleinerer und größerer, oft auch in großer Zahl an den Extremitäten disse-

minierter Knoten, welche Neigung zu Nekrose und zentralem Zerfall aufweisen und größtenteils exulzerieren. Diese Efflo-reszenzen zeigen histologisch ganz den Bau tuberkulösen Gewebes mit mehr oder weniger deutlicher Verkäsung, sie reagieren häufig auf Tuberkulin, und auch positive Bazillenbefunde und Inokulationsversuche finden wir verzeichnet, so daß die Anschauung, es handle sich bei dieser Form des Erythema induratum um eine mit Tuberkulose in Beziehung stehende Erkrankung, immer mehr an Boden gewinnt.

Ganz anders aber liegen die Verhältnisse, wenn man sich streng an das von Bazin beschriebene Krankheitsbild hält, von welchem wir zwei Fälle zu beobachten Gelegenheit hatten.

I. Fall. S. H., 17 Jahre alt, ledig, Hilfsarbeiterin, eingetreten am 22./IV. 1904. Anamnese. Patientin litt früher nie an einer ähnlichen Erkrankung und will das Auftreten derselben erst vor einem Jahre bemerkt haben. Die Affektion soll damit begonnen haben, daß der Unterschenkel stark anschwoll, die Haut daselbst zuerst rot, dann blau wurde, überhaupt verschiedene Farben spielte und sehr schmerzhaft war. Gleichzeitig wären „Krämpfe" im Bein aufgetreten. Nach Abnahme der Schwellung und Rötung hätte die Patientin die Knoten erst bemerkt. Patientin hat als Kind vielfach an Augenentzündung gelitten. Zu Weihnachten 1903 hätte sie durch 8 Wochen starken Husten gehabt, mit anfangs rötlich, später gelblich gefärbtem Auswurf und stand deshalb durch 2 Monate auf einer hiesigen laryngologischen Klinik (mit der Diagnose Laryngitis catarrhalis) in Behandlung. Unterhalb des linken Unterkieferastes eine lineare, leicht eingezogene Narbe, über deren Provenienz Patientin nichts anzugeben weiß. Für Tuberkulose gibt die Familienanamnese keinen Anhaltspunkt. Geschwister leben und sind gesund. Der an der Wade sichtbare frische Knoten sei vor 10 Tagen unter starker lokaler Schmerzhaftigkeit, doch ohne irgendwelche Allgemeinerscheinungen, ohne Fieber, ohne Gelenksschmerzen aufgetreten.

Status praesens: An der Wade, etwa in der Mitte des Unterschenkels, findet man inmitten einer ganz leicht pigmentierten Hautpartie drei etwa kreuzergroße, bräunlich gefärbte und scharf begrenzte Herde, über denen die Haut etwas stärker abschuppt und bei Faltung sich in feinere Fältchen legt, als in der Umgebung. Entsprechend den verfärbten Partien finden sich in der Tiefe, gleichfalls unscharf begrenzt, knotenförmige Infiltrationen, die stark schmerzhaft sind. Dieselben sind mit der Haut verwachsen, aber mit dieser über die Unterlage, soweit dies die starke Spannung an den Waden zuläßt, verschieblich. Ueber dem, nach Angabe der Patientin, frischesten Knoten von zirka Erbsengröße, findet sich eine hellergroße, schlaffe Blase in leicht geröteter Umgebung. Der Inhalt der Blase war zum größten Teile schon ausgetreten,

der Rest wurde mit einer Pravaz-Spritze entleert, um mikroskopisch und bakteriologisch untersucht zu werden. Das Resultat war ein vollkommen negatives, insofern die Kulturen steril blieben und sich mikroskopisch keine geformten Elemente nachweisen ließen. In den folgenden Tagen trocknete die Blase ab, die Rötung schwand und es blieb eine leicht bräunliche Pigmentation über dem Knoten zurück. Auf 5 Milligramm Tuberkulin weder lokale noch Allgemeinreaktion. Unter absoluter Bettruhe und Verband mit essigsaurer Tonerde, sowie interner Darreichung von Salyzil schwand die Schmerzhaftigkeit vollkommen, doch waren, als Patientin nach sechstägigem Aufenthalte das Spital verließ, noch immer alle Effloreszenzen deutlich tastbar und kaum etwas verkleinert. Auch als Patientin sich zwei Monate nach ihrer Entlassung aus dem Spitale wieder vorstellte, waren die Knoten noch tastbar und in ihrer Größe nicht besonders verändert, doch hatte die Schmerzhaftigkeit aufgehört; die Haut über den Knoten schien mit Ausnahme einer bräunlichen Verfärbung vollkommen intakt.

II. Fall. M. H., 19 Jahre alt, ledig, Dienstmagd, wurde am 27./III. in die Klinik aufgenommen. Anamnese. Vater, Mutter und sechs Geschwister leben und sind gesund. Bis zu ihrem 7. Lebensjahr hat Patientin keinerlei Erkrankung durchgemacht. Mit sieben Jahren erkrankte sie an einem Augenleiden (Conjunctivitis eczematosa?), weshalb sie vier Monate lang behandelt wurde. Mit 13 Jahren litt sie an einer rheumatischen Erkrankung mit starken Schmerzen und Steifigkeit der Hals- und Gesichtsmuskel; im Anschlusse daran entwickelte sich eine noch jetzt sichtbare Facialisparese. Mit 15 Jahren menstruiert; Menstruation stets regelmäßig, gleich stark, ohne Schmerzen oder sonstige Beschwerden. Patientin soll immer etwas schwächlich und blaß gewesen sein. In den letzteren zwei Jahren klagte sie oft über Mattigkeit, Schwächegefühl, Nachtschweiße.

Die gegenwärtige Erkrankung besteht angeblich seit sechs Monaten (September 1903), wo plötzlich unter heftigen Schmerzen die Beine angeschwollen seien; Patientin lag eine Woche zu Bett und hätte kalte Umschläge gemacht; hierdurch sei die Schwellung bald zurückgegangen, jedoch die noch jetzt sichtbaren Verhärtungen zurückgeblieben.

Status praesens: Patientin mittelgroß, von etwas blasser Gesichtsfarbe, grazilem Knochenbau, mäßig gut entwickelter Muskulatur, geringem Fettpolster; Thorax schmal, die Infraclaviculargruben beiderseits etwas eingesunken. Die allgemeine Decke blaß, elastisch. Es besteht ein leichter Grad von Keratosis pilaris.

An beiden Unterschenkeln, u. zw. nahezu symmetrisch, über dem Muskelbauche des M. bigeminus und dessen unterer Umrandung finden sich je zwei zirka hellergroße Herde von hellroter, auf Druck vollkommen abblassender Farbe. Neben diesen finden sich rechts drei, links zwei braun- oder lividrot gefärbte Flecke von über Kronenstückgröße, deren Färbung bei Druck einem geblichen Farbenton Platz macht. Außer dieser Farbenveränderung zeigt die Haut an diesen Stellen mit Ausnahme eines

matten Glanzes, bedingt durch teilweisen Verlust der Follikel, bei Inspektion keinerlei Veränderungen. Bei Palpation fühlt man an diesen Stellen teils oberflächlich gelegene derbe Platten von Knorpelkonsistenz, teils, u. zw. besonders an den größeren und älteren Herden, welche die oberwähnte bräunliche Verfärbung zeigen, eine in die Tiefe des Subkutangewebes reichende, derbe, knotenförmige Induration. Ein im Entstehen begriffener Herd, auf welchen Patientin durch geringe Schmerzhaftigkeit daselbst aufmerksam gemacht wurde, und der unter und hinter dem Malleolus internus sitzt, läßt sich durch Inspektion nicht nachweisen, nur die Palpation ergibt einen subdermal gelegenen, zirka erbsengroßen, derben Knoten, von dem sich ein Strang nach oben hin erkennen läßt. Auf 1 und 5 *mg* Tuberkulin (*a*) keine Reaktion, auf 10 *mg* starke Allgemeinreaktion (39·4), keine lokale Reaktion. Es wurden lokal Umschläge mit essigsaurer Tonerde, intern Na. salycil. verabreicht, ohne daß am Ende des dreiwöchentlichen Spitalaufenthaltes, 13./IV. 1904, eine wesentliche Änderung des klinischen Bildes hätte konstatiert werden können, nur hatte die hellrote Farbe der frischen Effloreszenzen der mehr lividroten, der älteren Platz gemacht. Ein frischerer und älterer Herd von der rechten Wade wurde unter lokaler Anästhesie excidiert. Heilung per primam.

Am 26. Mai 1904 ließ sich Patientin neuerdings wegen Schmerzen in den erkrankten Partien ins Spital aufnehmen. Das Bild hatte sich gar nicht verändert, es waren die gleichen Knoten in gleicher Ausdehnung fühlbar und auch an der Stelle der beiden Excisionen fanden sich, unter den linearen Narben tastbar, je ein großer derber Knoten im Subkutangewebe.

Es wurde wieder Bettruhe und essigsaure Tonerde verordnet, intern Pilul. asiaticae in steigenden Dosen. Diesmal änderte sich das Bild auffallend rasch, schon in der zweiten Woche war ein Kleinerwerden der Knoten deutlich zu konstatieren, und als Patientin nach kaum vierwöchentlichem Aufenthalte (18./VI. 1904) die Klinik verließ, war selbst an den größten Knoten eine Induration kaum noch nachweisbar, nur die bräunliche Verfärbung der Haut über denselben erschien unverändert. Da während beider Spitalsaufenthalte die Bedingungen bis auf die verschiedene interne Therapie die gleichen waren, glauben wir, die rasche Resorption der Infiltrate in diesem Falle auf Rechnung des Arsens setzen zu müssen.

Wir haben es also in unseren Fällen zu tun mit zwei jugendlichen Personen weiblichen Geschlechtes, deren Allgemeinstatus in dem einen Fall überhaupt keinen Anhaltspunkt für interne Störungen ergab, während im zweiten Falle jener Zustand vorlag, den wir im allgemeinen als lympatischen Habitus bezeichnen. Bei diesen Personen waren im Anschluß an plötzlich einsetzende Anschwellung der Beine, subakut, in gleicher Lokalisation, d. h. auf der Höhe und der unteren Umgrenzung

der Waden, Knoten im subkutanen Gewebe entstanden, die nur von geringen Erscheinungen von seiten der Haut begleitet waren und teils persistent blieben, teils ohne Regressiverscheinung von seiten der Haut resorbiert wurden. Die Beteiligung der Epidermis an dem Prozesse ist eine ganz sekundäre, insofern sich über dem erwähnten, während der Beobachtung entstandenem Infiltrate am Malleolus, in dem zweiten Falle die Haut gänzlich unverändert fand. Auch die Bildung einer Blase im ersten Falle, die ein zwar seltenes, aber wie wir später sehen werden, nicht vereinzeltes Faktum darstellt, ist wohl durch Ernährungsstörungen infolge des darunterliegenden Infiltrates zu erklären.

Die histologischen Veränderungen an den beiden excidierten Herden sind die gleichen und unterscheiden sich nur quantitativ, insoferne als das gleich zu schildernde Infiltrat bei dem älteren Herde viel größere Dimensionen angenommen hat.

Epithel und Cutis finden sich vollkommen normal, die Veränderungen beschränken sich auf das subkutane Fettgewebe und reichen nur dort etwas höher hinauf in die Pars reticularis cutis, wo das Fettgewebe die eingelagerten Schweißdrüsenknäuel umgibt. Die hauptsächlich erkrankte Partie im Fettgewebe grenzt sich gegen die Umgebung durch schmälere oder breitere Züge vom Bindegewebe ab, das ziemlich kernarm erscheint und in welchen straffgespannte, gleichsam gestreckte elastische Fasern verlaufen, doch ist diese Umgrenzung des Infiltrates keineswegs eine scharfe, an vielen Stellen greift vielmehr dasselbe auf das umgrenzende Bindegewebe über und setzt sich auch über dieses hinaus in das benachbarte Fettgewebe fort. Nur an wenigen Stellen finden sich reichliche Mengen von Rundzellen angesammelt, und fallen diese Herde schon bei schwacher Vergrößerung durch die intensivere Färbung und die Kleinheit der Kerne auf. Es sind dies besonders perivaskuläre Infiltrate, wo oft in konzentrischen Schichten aneinander gereihte Lymphocyten eine Arterie umgeben; insbesondere sind es die Gefäße um die Schweißdrüsenknäuel, welche derartige Veränderungen zeigen. Die Hauptmasse des Infiltrates wird von Zellen mit oblongen oder spindelförmigen Kernen gebildet, zwischen welchen sich an wenigen Stellen

ganz spärliche Rundzellen eingestreut finden. Diese spindelförmigen Zellen des Infiltrates sind oft parallel angeordnet, wodurch sie stellenweise eine faserige Struktur vortäuschen. Oft umgeben diese Zellen konzentrisch ein von mehreren Fettzellen gebildetes Lumen, wodurch kreisförmige Herde entstehen. Während an einigen Stellen das Infiltrat vollkommen an die Stelle des Fettgewebes getreten ist, zeigt es sich an anderen wiederum mehr oder weniger reichlich von Fettzellen durchbrochen, mit denen es betreffs seiner Genese in inniger Beziehung zu stehen scheint. Es finden sich nämlich neben völlig normalen Fettzellen, insbesondere innerhalb des Infiltrates solche, welche neben einem großen Fettropfen spindel- oder sichelförmig an der Peripherie eine trübe, schlecht färbbare Protoplasmaanhäufung mit einem oblongen Kerne zeigen. Weiterhin gewinnt dieser Protoplasmaleib immer mehr an Raum und wir finden späterhin den Fettgehalt der Zelle auf einen kleinen Tropfen zusammengeschmolzen, welcher von einem oft mehrere Kerne enthaltenden Zelleib umschlossen ist. In anderen Zellen wiederum hat sich das getrübte Protoplasma vom Zellkontur losgelöst und wir finden dann in deren Mitte runde oder ovale riesenzellenartige Gebilde mit vielen Kernen. Durch diesen Prozeß ist, wie erwähnt, ein großer Teil des Fettgewebes zu Grunde gegangen und nur an wenigen Stellen haben die Gefäße, wie sich namentlich bei Färbung auf elastische Fasern gut erkennen läßt, längeren Widerstand geleistet, zeigen sich aber allenthalben in hohem Grade verändert. Es erscheint nämlich, u. zw. betrifft diese Veränderung ausschließlich die Arterien, die media hochgradig gewuchert, d. h. ihre Muscularis um das drei- bis vierfache im Verhältnisse zum Lumen erweitert und durch interstitielles Ödem aufgelockert, so daß die einzelnen Muskelbündel deutlich von einander geschieden erscheinen. Durch dieses Ödem sind auch die elastischen Fasern auseinandergedrängt und umgeben als zarte Ringe in mehrfachen Schichten konzentrisch das Lumen. Dabei erscheint die Intima und Adventitia dieser Gefäße nicht wesentlich verändert und nur eine geringe Aufquellung der Zellen ist hie und da an der ersteren sichtbar. In so hohem Grade veränderte Gefäße finden sich ganz unabhängig von dem Infiltrat, in vollkommen nor-

malem Fettgewebe, ein Befund, der insoferne von großer Wichtigkeit ist, als er dafür spricht, daß diese Veränderungen vollkommen unabhängig von dem Entzündungsprozesse, also primär entstanden sind. Die meisten Gefäße sind maximal kontrahiert und ihr Lumen entweder als schmaler, lichter Streifen sichtbar, oder vollkommen verschwunden. An anderen Gefäßen, insbesondere an solchen, welche in der Nähe des Infiltrates oder ganz von demselben umschlossen liegen, erscheint das Lumen zuweilen von zahlreichen Leukocytenkernen eingenommen. Endlich finden wir an wenigen Stellen ringförmig angeordnete elastische Fasern mitten im Infiltrat gelegen, ohne daß sich sonst irdendwelche Wandelemente der früher vorhandenen Gefäße erkennen ließen.

Wenn wir kurz den histologischen Befund zusammenfassen, so finden wir einen nicht scharf umschriebenen Herd, der die Symptome der Fettatrophie aufweist, wie sie von Flemming, Schmidt, Pfeifer, Kraus u. a. teils als Erkrankung sui generis, teils mit entzündlichen Prozessen einhergehend, beschrieben wurde. Daneben finden sich in unserem Falle nur geringe entzündliche Erscheinungen und ein Prozeß in den Gefäßen, der sich als Mesarteriitis mit bis zum Verschluß führender Verengung des Lumens darstellt. Sowohl dieser Befund an den Gefäßen als auch der der Fettatrophie zeigt, wie wir uns an Kontrollpräparaten überzeugen konnten, eine vollkommene Analogie mit den Bildern, welche wir bei dem typischen Erythema nodosum vorfinden. Auch bei diesem sehen wir mit den mitten im Fettgewebe gelegenen Infiltrationsherd mit epitheloiden und mehrkernigen Zellen, auch hier die Gefäßveränderungen oft mit Obliteration des Lumen; der einzige, durchaus nicht essentielle Unterschied wäre der, daß Ödem und Leukocytengehalt bei dem acuten Er. nod. größer sind, als dies in unseren Fällen statt hatte. Andererseits deckt sich unser Befund auch mit jenem, welcher in einigen Fällen von Erythema induratum erhoben wurde.

Die erste histologische Untersuchung dieser Erkrankung stammt von Audry, und da dessen Fall auch in klinischer Beziehung für uns von Wichtigkeit ist, sowie die Ansicht dieses Autors über die Natur des Prozesses sich mit der unseren deckt, möchte ich auf den Fall kurz eingehen.

Dieser Fall erscheint schon dadurch interessant, daß es sich bei demselben um ein in Attacken wiederkehrendes Auftreten der Erkrankungen handelt.

Die Patientin, wie Audry angibt, eine etwas fette, gedunsene, blasse Frau, hatte fünf Jahre vor ihrem Spitalseintritt die erste Attacke, und zwar seien am unteren Drittel beider Unterschenkel kleine rote Knoten aufgetreten, die nach zwei oder drei Tagen hart wurden und geringe Schmerzen bereiteten. Nach 14 Tagen war alles verschwunden und nur kleine braune Flecken blieben zurück. Seither alle drei bis vier Monate ein neuer Schub, und zwar immer an Stelle der alten. Am unteren Drittel beider Unterschenkel Herde von Stecknadelkopf- bis 5 Frks.-Stückgrösse, rund, braun oder violett, etwas schmerzhaft, die größeren von blasser, etwas schuppender Oberfläche, exulceriert. Die Ulzera rund oder polyzyklisch, der Rand violett, nicht unterminiert, der Grund violett, mit Eiter bedeckt, bei Betastung in der Tiefe Knoten fühlbar. Bei der Excision dringt das Messer in ein schwammiges Gewebe, welches Flüssigkeit und keinen Eiter enthält. Während des Spitalsaufenthaltes klagt Patientin über Schmerzen in den Füßen; dieselben sind am Dorsum ödematös geschwollen. In den folgenden Tagen entsteht in der Mitte des linken Fußrückens eine schmerzhafte, harte, scharf umgrenzte Anschwellung; die gerötete Partie darüber ist weniger ausgedehnt als die Induration und entspricht nur deren Zentrum. In den folgenden Tagen grenzt sich der Herd ab, erscheint 5 Frks.-Stück groß, nicht rund, buckelig. Auch auf dem rechten Fuße entstehen nach Abklingen des Ödems mehrere hellrote Erhabenheiten.

Histologisch findet sich Epidermis und Cutis normal, die Veränderungen beginnen unterhalb der Schweißdrüsenknäuel und bestehen aus einem Ödem, welches von einem feingranulierten Exsudat gebildet wird, das die Färbung des Bindegewebes annimmt. Am Rande große unregelmäßig runde oder ovale Zellen mit exzentrischen Kernen; daneben beschreibt der Autor zystisch alveoläre Hohlräume. Keine Bazillen, Impfversuche negativ. Audry schließt, daß uns nichts berechtigt, eine Beziehung des Leidens zu Tuberkulose anzunehmen. Die histologischen Veränderungen erscheinen als Degeneration des Fettgewebes, die sich auf einem vorher von spontanem, hochgradigen Ödem eingenommenen Gewebe entwickelt hat. Die Entzündungserscheinungen sind auf ein Minimum reduziert und der Autor hält das Erythema induratum mit Hardy für eine chronische, zuweilen ulzeröse Form des Erythema nodosum. Uns erscheint es ganz sicher, daß die von Audry beschriebenen Veränderungen mit denen in unserem Falle vorhandenen iden-

tisch sind, nur sind dem Autor die Veränderungen an den Gefäßen entgangen, welche sich in unserem Falle ganz deutlich manifestierten. Im klinischen Bilde scheint uns neben dem Wiederkehren der Affektion in Attacken deren Beginn mit ödematösen und erythematösen Veränderungen sehr bemerkenswert, zumal sie sich auch in unseren Fällen nachweisen ließen und im Zusammenhalt mit den plötzlichen Schmerzen für die embolische Natur des Leidens zu sprechen scheinen.

Schon der nächste Autor, der sich mit der Histologie des Erythema induratum beschäftigt, Leredde, macht auf die Gefäßveränderungen aufmerksam, die er als Obliteration und Thrombosierung derselben beschreibt, und kommt auf Grund dieser Veränderungen der Riesenzellenbildung im Verein mit dem klinischen Befunde in seinem Falle zu dem Schlusse, daß diese Erkrankung in die Gruppe der Tuberkulide einzureihen sei.

Die späterhin untersuchten Fälle von Dade, Johnsson unterscheiden sich ebenso wie einer der von Thibierge und Ravaut untersuchten Fälle von den unseren schon klinisch dadurch, daß es sich immer um sehr zahlreiche, disseminierte größere und kleinere Knoten handelte, welche die Haut intensiv in Mitleidenschaft gezogen haben und zum größten Teile exulzeriert sind. Hiebei handelt es sich zumeist um hereditär stark belastete Individuen, die selbst mehr oder weniger deutliche Zeichen von Tuberkulose aufweisen. In zwei Fällen von Thibierge und Ravaut aber finden wir nur wenige Effloreszenzen beschrieben, die nicht ulzeriert sind und sich bei nicht belasteten Individuen vorfinden. Histologisch sind ganz konstante Gefäßveränderungen an der Intima und perivaskuläre Infiltration nachweisbar, welche die Autoren für das Primäre halten; gleichzeitig finden sich Riesen- und epitheloide Zellen; im Fettgewebe Degeneration und Nekrose. Der Umstand, daß die Affektion meist plötzlich unter stechendem und brennendem Schmerz einsetzt, scheint den Autoren dafür zu sprechen, daß dieselbe das Resultat eines embolischen Prozesses ist.

Auch die von Mantegazza mitgeteilten Fälle unterscheiden sich durch die große Zahl der Effloreszenzen sowie deren Neigung zur Exulceration und die Kombination mit typischen Scrofulodermata in dem einen der Fälle klinisch

von den in unsere Gruppe gehörigen. Histologisch fand sich eine Thrombarteriitis, welche zur Bildung großer nekrotischer Herde führt, und ein Granulationsgewebe mit epitheloiden und Riesenzellen, das den Autor zu dem Schlusse veranlaßt, daß das Erythema induratum dem Scrofuloderma nahesteht.

In letzter Zeit wurde die Frage des Erythema induratum von Harttung und Alexander ausführlich bearbeitet. Der Fall, welcher den Autoren hiezu Veranlassung gab, unterschied sich zwar von den bisher genannten durch den Beginn der Affektion an den oberen Extremitäten, doch ist andernteils die Angabe des Patienten, die am Unterarm aufgetretene Efflorescenz hätte wie ein Insektenstich ausgesehen, ganz charakteristisch für das einleitende Erythema und Ödem. Innerhalb kurzer Zeit trat dann eine Disseminierung der Herde ein, über welchen nur ganz vereinzelt die Haut verändert erschien. In diesem Falle ließen sich auch klinisch sklerosierte Gefäße nachweisen, ähnlich wie dies in einer von unseren Beobachtungen der Fall war. Während des ersten Spitalsaufenthaltes trat auf 3 Mlgr. Tuberkulin keine Reaktion auf; bei einem zweiten Spitalsaufenthalte auf 1 Mlg. Tuberkulin allgemeine Reaktion unter Auftreten eines Tuberkulin-Exanthems. An einem Herde konnten die Autoren das Entstehen einer Induration aus einer urticariaähnlichen Quaddel, hierauf das Zunehmen der Infiltration bei raschem Schwinden des Erythems und geringer Entwicklung der Stauungsfarbe verfolgen. Patient starb an einer Lungenphthyse und tuberkulöser Meningitis. Die histologischen Befunde der Autoren ergaben degenerative Veränderungen im Fettgewebe und typische Tuberkelbildung mit epitheloiden und Riesenzellen. Im Gegensatze zu den oberwähnten Untersuchungen von Leredde, Thiebierge und Ravaut konnten die Autoren primäre Veränderungen an den Gefäßen nicht nachweisen, und wie sie schon klinisch bei der Excision die Arterien ganz oder teilweise in dem Granulationsgewebe eingeschlossen fanden, so fanden sich auch histologisch allenthalben nur dort Gefäßveränderungen, wo auch entsprechende entzündliche Veränderungen nachweisbar waren. Hieraus ziehen die Autoren den Schluß, daß das Erythema induratum in die tuberkulösen Affektionen einzureihen sei. Aus der großen Zahl

sonstiger Beobachtungen möchte ich nur noch einen von Pautrier mitgeteilten Fall hervorheben, der für uns insofern von Interesse ist, als bei demselben sich auf der erythematösen Haut über der Induration an zwei Stellen kleine Krustenauflagerungen vorfanden, die nach Angabe der Patientin durch die Bildung kleiner Blasen mit serösem Inhalte veranlaßt worden waren, ein Phänomen, das sich auch in einem unserer Fälle konstatieren ließ.

Eine Übersicht über die histologische Veränderung, welche beim Erythema induratum erhoben wurde, ergibt als konstanten Befund atrophische Vorgänge im Fettgewebe, welche zur Bildung von Riesenzellen und Zellen von epitheloidem Charakter Veranlassung geben und ferner ganz konstant Veränderungen in den Gefäßen, welche als Thrombose und Entzündung der Gefäßwand mit Wucherungen derselben sich darstellt. Der Prozeß im Fettgewebe kann, wie Flemming, Pfeifer und Kraus u. s. w. nachgewiesen haben, allein für sich in die Erscheinung treten. Es ist aber auch eine die verschiedensten entzündlichen Prozesse im Fettgewebe begleitende Erscheinung, und ist, allerdings nicht in so hoch ausgeprägtem Grade, auch bei Skrofuloderma, Gumma sowie auch bei akuten Prozessen, wie dem Erythema nodosum sichtbar. Der Umstand, daß sich in unserem Falle die Gefäßveränderungen vollkommen unabhängig von dem entzündlichen Prozesse und in keiner Beziehung mit demselben deutlich nachweisen ließen, spricht wohl beweisend dafür, daß wir in diesem Gefäßprozesse den primären Faktor zu suchen hatten, doch ergibt sich in unserem Falle gar kein Anhaltspunkt dafür, welcher Natur dieser Prozeß ist.

Zu den erwähnten ganz konstanten Befunden kommt nun als weiteres, nur in einem Teil der Fälle verzeichnetes Phänomen, das Auftreten von Nekrosen, ja von Verkäsung in der Umgebung der thrombosierten Gefäße, ein Befund, der im Zusammenhange mit positivem Ausfall der Tuberkulinreaktion, ja in einem Falle sogar mit positivem Bazillenbefund (Philippson) dazu geführt hat, daß das Erythema induratum in ätiologische Beziehung mit Tuberkulose gebracht wurde. Wie es aber möglich ist, die publizierten Fälle ihrem histologischen Befunde nach in zwei Kategorien einzuteilen: in eine solche, wo tuberkulöse Ver-

änderungen fehlen, und in eine solche, bei welcher zwar auch Zellen von der Gestalt epitheloider und Riesenzellen nachweisbar sind, wo dieselben aber rein auf atrophische Veränderungen im Fettgewebe zurückgeführt werden müssen, so scheint auch die klinische Beschreibung der bisherigen Fälle eine Scheidung derselben in zwei Gruppen zu erfordern. Bei der einen Gruppe sehen wir aus einem akut entstandenen Ödem heraus wenige erythematöse Effloreszenzen sich entwickeln, welche mit starker Induration, die bis ins Fettgewebe reicht, einhergehen, und später unter Übergang der Rötung in bräunliche Pigmentation lange Zeit als derbe Knoten persistent bleiben. Eine zweite Form, bei welcher allmählich zahlreiche Knoten auf der Haut entstehen, unter welchen gleichfalls eine Induration im subdermalen Gewebe sich abspielt und welche nach längerem oder kürzerem Bestande zum großen Teile exulcerieren. Gleichzeitig bestehen in den dieser zweiten Gruppe angehörigen Fällen zumeist deutliche Anhaltspunkte dafür, daß es sich um tuberkulös belastete oder selbst tuberkulöse Individuen handelt, am häufigsten um Kombinationen dieser Erscheinungen mit Formen der Hauttuberkulose, insbesondere mit Skrofuloderma, mit welchem diese Form überhaupt in enger Beziehung zu stehen scheint.

Unsere beiden Fälle, bei welchen wir weder im klinischen noch im histologischen Bilde irgendwelche Anhaltspunkte für Tuberkulose finden konnten, glauben wir in die erste der geschilderten Formen einreihen zu müssen. Sowohl bezüglich der Symptome und der Lokalisation, als auch in der Anatomie der Herde zeigt diese Erkrankung die größte Analogie mit dem akuten Erythema nodosum, als dessen persistente Form sie dem Erythema induratum auf tuberkulöser Grundlage gegenüberzustellen wäre. Wie beim akuten Erythema nodosum dürfte es sich auch bei dieser Form um einen symptomatischen Prozeß handeln, der den verschiedensten Ursachen (Rheumatismus etc.) seine Entstehung verdanken kann.

Zum Schlusse gestatte ich mir, meinem hochverehrten Chef, Herrn Professor Riehl, für die Zuweisung der Fälle und die Unterstützung bei Bearbeitung derselben meinen ergebensten Dank zu sagen.

Die Erklärung der Abbildung auf Taf. IX ist dem Texte zu entnehmen.

**Pick Walther**: Persistierende Form des Erythema nodosum.

Aus der k. k. dermatologischen Universitätsklinik in Wien.
(Prof. Dr. Gustav Riehl.)

# Ein Beitrag zur Kenntnis des Sarcoma idiopathicum multiplex haemorrhagicum (Kaposi).

Von

Dr. **August Halle.**

(Hiezu Taf. X.)

Im Jahre 1872 beschrieb Kaposi (1) ein Krankheitsbild, welches er „idiopathisches multiples Pigmentsarkom" nannte, im Jahre 1894 aber mit dem ihm passender erscheinenden Namen „Sarcoma idiopathicum multiplex haemorrhagicum" belegte. Er sah diese Krankheit als „eine ganz eigenartige und typische Form der Sarcomatosis cutis" an, welch letztere wiederum von ihm mit der Mycosis fungoides, der Lymphodermia perniciosa und dem Sarcoma proprie dictum zu der einen Gruppe der „sarkoiden Geschwülste" zusammengefaßt wurde.

In Anbetracht der Sonderstellung, welche das Sarcoma idiopathicum multiplex haemorrhagicum namentlich in klinischer Beziehung einnimmt, und mit Rücksicht auf die gerade in neuerer Zeit unter diesem Namen sich mehrenden Publikationen von Fällen, die nur zum Teil der Kaposischen Beschreibung entsprechen, erscheint uns ein Hinweis auf das von diesem Autor entworfene klinische Bild nicht unangebracht. Seinem Lehrbuche (2) entnehmen wir folgende Schilderung:

„Dasselbe (das Sarcoma i. m. h.) beginnt stets zugleich an beiden Füßen und Händen, Planta und Vola, Hand- und

Fußrücken und schreitet mittels diskreter Produktionen über die Unter- und Oberschenkel und Arme vor, bis es nach 2 bis 3 Jahren auch im Gesichte und auf dem Stamme erscheint. Es entstehen schrotkorn-, erbsen- bis bohnengroße, rotbraune, später blaurot werdende, rundliche, mäßig derbe Knoten, die teils diskret und unregelmäßig situiert sind, teils zu Gruppen und diffusen Infiltraten von Kreuzer- bis Flachhandgröße aneinanderreichen. Füße und Hände sind an der Streck- und Beugeseite polsterartig aufgetrieben, knollig verdickt, unförmlich, bei Druck und auch spontan sehr schmerzhaft, die Finger spindelförmig verdickt, von einander gedrängt, das Gehen und Hantieren wegen der Starrheit der Haut in hohem Grade behindert.

Die älteren Knoten sinken nach mehrmonatlichem Bestande ein unter Schilferung ihrer Epidermis und schwinden teilweise sogar gänzlich unter Hinterlassung sehr dunkler, pigmentierter, narbiger Gruben. Die aus Knotengruppen bestehenden Plaques atrophisieren ebenfalls im Zentrum und bilden so später einen die mittlere pigmentierte Narbengrube umrahmenden, gekerbten derben, braunroten, mit harten Schuppen bedeckten Wall. Manche Knoten werden auch weich, aber es kommt selten zu Ulzeration oder Massennekrose."

Weiterhin heißt es:

„Nach 2 bis 5 Jahren, wohl auch noch später, erscheinen auch Knoten von Bohnen- bis Nußgröße auf den Augenlidern, der Nase, auch an ihrer Schleimhaut, der Wange, Lippe und an verschiedenen Stellen des Stammes, die zum Teile dunkelblaurot, schwammig sich anfühlen und auch von der Oberfläche her zerfallend ein blutig suffundiertes Gewebe zu Tage legen.

Drüsenschwellung scheint von gelegentlich sympathischer abgesehen, wie z. B. bei Gangrän am Fuße, diesem Sarkomtypus nicht eigentümlich zu sein. Um diese Zeit stellt sich Fieber, blutige Diarrhoe, Haemoptoe, Marasmus und alsbald der Tod ein.

Bei der Sektion findet man die gleichen blutreichen, fleischfarbenen Knoten in großen Mengen in der Lunge, Leber, Milz, im Herzfleisch, im Tractus intestinalis, besonders dicht gedrängt und nekrotisch zerfallen im Colon descendens."

Diesem eng umgrenzten Krankheitsbilde entsprechen nun manche der in den letzten Jahrzehnten veröffentlichten Fälle von multipler Hautsarkomatose, viele andere dagegen müssen als andere Formen der Sarcomatosis cutis angesehen werden, deren systematische Einteilung aber bisher noch nicht endgültig gelungen ist. Schuld an dieser Unklarheit trägt einerseits die Neigung mancher Autoren mit jedem veröffentlichten Falle auch einen neuen Typus aufstellen zu wollen, andrerseits die Verschiedenartigkeit des Standpunkts, von dem aus die einzelnen Autoren die betreffenden Krankheitsbilder beurteilen zu müssen glaubten.

Während nämlich viele das klinische Bild als allein maßgebend ansahen, nahm z. B. Unna (3) eine Einteilung vom anatomischen Standpunkte aus vor und zwar unterschied er dermale und hypodermale multiple Sarkome; von den dermalen zählt er 4 Formen auf:

1. Sarcoma multiplex cutaneum durum album.
2. Sarcoma multiplex cutaneum durum pigmentosum (Typus Piffard).
3. Sarcoma multiplex cutaneum molle (Typus Neumann).
4. Sarcoma multiplex cutaneum gummatodes (Typus Funk-Hyde).

Diesen 4 dermalen Sarkomtypen, welche alle das Gemeinsame haben, daß sie unregelmäßig über den ganzen Körper zerstreut sind, stellt Unna eine Gruppe systematisierter Sarkome gegenüber, welche als dunkle blau- bis braunschwarze Knoten sich zuerst an den Händen und Füßen lokalisieren. Diese von genanntem Autor als „Acrosarcoma multiplex cutaneum teleangiectodes (Hebra-Kaposi)“ bezeichnete Gruppe entspricht dem Sarcoma idiopathicum multiplex haemorrhagicum, welches allein den Gegenstand unserer Abhandlung bilden soll.

Perrin (4) teilt alle Sarkome erst anatomisch in melanotische und nicht melanotische, dann diese beiden Hauptgruppen wieder klinisch in primäre und sekundäre. Zu den nicht melanotischen primären Sarkomen zählt er den Typus Kaposi.

Schwimmer (5) unterscheidet nur das sogenannte chirurgische Sarkom und das von Kaposi beschriebene Pigmentsarkom.

De Amicis (6) zählt 3 Arten von Sarkomatosis der Haut auf:

1. Sarcomatosis cutis non pigmentosa.
2. Sarcomatosis melanotica.

3. Sarcomatosis multipla idiopathica pigmentata et haemorrhagica.

Pelagatti (7) teilt die Sarkome ein in die eigentlichen Sarkome und die Sarkoide oder falschen Sarkome.

Die ersteren ordnet er folgendermaßen:

Erster Typus: Primäres multiples Sarkom mit den Varietäten:

*a*) Akrosarkoma Kaposi,

*b*) das multiple maligne Sarkom.

Zweiter Typus: Das solitäre Sarkom.

Dritter Typus: Das multiple sekundäre Sarkom mit den 3 Varietäten:

*a*) generalisiertes von einem entzündeten kongenitalen Naevus ausgegangenes,

*b*) id. von einem primären Sarkom der Haut,

*c*) id. von einem primären nicht in der Haut lokalisiertem Sarkom ausgegangenes Sarkom.

Die Sarkoide teilt er ein in:

1. Sarkoide nach dem Typus von Boeck.
2. Sarkoide mit zahlreichen zerstreuten Knötchen.
3. Sarkoide in Gestalt von großen Tumoren.
4. Durch Fremdkörper verursachte Sarkoide.

Lieberthal (8) ist der Ansicht, daß das idiopathische multiple Pigmentsarkom und die Sarcomatosis cutis denselben Prozeß mit gewissen Modifikationen darstellen, da die aufgestellten klinischen und histologischen Unterscheidungsmerkmale keine durchgreifenden seien.

Diese wenigen aus der Literatur geschöpften Proben mögen genügen, um die auf diesem Gebiete der Dermatologie bestehende Uneinigkeit der Autoren zu kennzeichnen. Bei der Durchsicht der Literatur konnten wir uns des Eindrucks nicht erwehren, daß mit der Anzahl der Gruppen, in welche dieser oder jene Autor die Sarcomatosis cutis einteilte, auch gleichzeitig die Unsicherheit wuchs betreffs der Frage, in welche Gruppe der jeweilige Krankheitsfall denn nun eigentlich einzureihen sei.

Solange über die Sarcomatosis cutis die Anschauungen so geteilt sind und solange die Ätiologie und Pathogenese dieser Erkrankungen so in Dunkel gehüllt bleiben wie bisher, hat jede systematische Einteilung einen mehr oder minder problematischen Wert. Der einzige Standpunkt, von dem aus sich schon heute eine gewisse Sonderung einzelner Gruppen

vornehmen ließe, ist der klinische; aber auch nur bis zu einem gewissen Grade, da es zweifellos zwischen den zahlreichen bisher aufgestellten Gruppen unzählige Übergänge gibt.

Eine wirkliche Sonderstellung in klinischem Sinne nimmt nun u. E. das Sarcoma idiopathicum multiplex haemorrhagicum ein und zwar wegen seines eminent charakteristischen Beginns und Verlaufs, den es mit keiner anderen Form der Sarcomatosis cutis gemeinsam hat. Alle jene Fälle, welche in dieser oder jener Hinsicht Ausnahmen von dieser Form darstellen sollen, gehören u. E. überhaupt nicht hierher.

Eine Einteilung der verschiedenen Sarkomformen in histologischem Sinne vorzunehmen ist bisher auch nicht geglückt, da — wie z. B. gerade beim Sarcoma i. m. h. — nach den Beschreibungen offenbar ganz identische mikroskopische Bilder bald als Sarkome, bald als Granulationsgeschwülste gedeutet werden, und die Anschauungen hierüber, wie wir im histologischen Teil unserer Abhandlung zeigen werden, noch sehr geteilt sind. Trotzdem haben aber die meisten Autoren an der Bezeichnung „Sarkoma" für den Typus Kaposi festgehalten.

Sellei (9) machte den Vorschlag, die uns beschäftigende Krankheit als „Granuloma multiplex haemorrhagicum" zu bezeichnen.

Pospelow (10) schlug die Bezeichnung „Acroangioma haemorrhagicum" vor.

Unna wählte — wie schon erwähnt — den Namen „Acrosarcoma multiplex cutaneum teleangiectodes".

Indem wir uns jetzt lediglich dem Sarcoma idiopathicum multiplex haemorrhagicum zuwenden, bringen wir zunächst die Krankengeschichten von 4 Fällen, die Herr Professor Dr. Riehl, Direktor der dermatologischen Klinik des k. k. allgemeinen Krankenhauses in Wien, uns gütigst überließ und von denen wir die 3 letzten selbst zu beobachten Gelegenheit hatten:

I. J. M., 69 Jahre alt, verwitwet, aus Ödenburg in Ungarn, Schuhmacher, wurde aufgenommen am 6. Juni 1901.

Anamnese: Aus den schwer verständlichen Angaben des Kranken ist nur zu erfahren, daß das Leiden seit etwa einem Jahre besteht.

Status praes.: Am ganzen Körper zerstreut, insbesondere aber an den Extremitäten zahlreiche erbsen- bis wallnußgroße, violettgefärbte Tumoren, über denen die Haut unverschieblich ist. Besonders zahlreich

erscheinen sie an den Händen und Füßen, an den Ohren und am Skrotum; einzelne davon, namentlich an den Handrücken, scheinen dem Verlauf der oberflächlichen Venen zu folgen.

An der linken großen Zehe, an deren Endglied ebenfalls ein solcher Knoten sitzt, erscheint die Haut in Form von violett gefärbten drusigen Warzen verdickt.

Diagnose: Sarcoma idiopathicum multiplex haemorrhagicum.

Therapie: Injektionen von Natr. arsen.

29./VI. Die verrucösen Exkreszenzen an der linken großen Zehe sind zurückgegangen, die Krustenbildung ist geringer. Viele Tumoren zeigen im Zentrum eine Delle.

7./VII. Hinter dem rechten Gaumenbogen ein an der Gaumenwand mit dünnem Stiel aufsitzender blauvioletter, haselnußgroßer Tumor, der an mehreren Stellen eitrig belegt erscheint; Tonsillen selbst frei.

10./VII. Stärkere Schmerzen in der linken großen Zehe.

Injektionen von Natr. arsen.

17./X. Zinkpflaster. Die Schmerzen bestehen fort.

28./X. Enukleation der linken großen Zehe wegen fortbestehender Schmerzen und dadurch bedingter Schlaflosigkeit.

Operation unter Schleichanästhesie.

24./XI. Operationswunde geheilt.

Patient auf Wunsch entlassen, ungeheilt.

II. B. L., 64 Jahre alt, verheiratet, Händler aus Olkusz in Rußland, wurde am 12. Mai 1903 aufgenommen.

Anamnese: Patient überstand vor 8 Jahren die Cholera. Er hat 9 gesunde Kinder. 3 seiner Schwestern starben an unbekannten Krankheiten. Ein Bruder und eine Schwester sind gesund.

Beginn des Leidens vor 4—5 Jahren mit Auftreten eines dunklen schmerzlosen Flecks am rechten Handrücken; bald darauf erschien ein ähnlicher Fleck am linken Fuß. Kein Juckreiz.

Vor $1^1/_2$ Jahren griff die Affektion vom Rücken der rechten Hand auf den Zeigefinger und allmählich auch auf die übrigen Finger über. Die linke Hand wurde vor 5—6 Monaten ergriffen, etwas später der rechte Fuß, welcher alsbald schmerzhaft wurde.

Status praes.: Am Dorsum der rechten Hand — und zwar über den Metakarpen des 4. und 5. Fingers — findet sich ein fünfkronenstückgroßer Herd von unregelmäßiger Begrenzung, der sich auch auf die ersten Phalangen des 3. und 4. Fingers erstreckt und hier mit unregelmäßigen Zacken endigt, blaurot verfärbt aussieht und bei Palpation sich als pseudoödematöses Gewebe repräsentiert, das nach Verdrängung der Hyperämie leicht pigmentiert erscheint.

Ein zweiter Herd findet sich über dem Köpfchen des Metatarsus indicis und der ersten Phalange desselben.

Beide Herde sind sehr scharf begrenzt. Innerhalb des letzteren Herdes finden sich sowohl am Rande als auch innerhalb der sonst ganz

gleichartig aussehenden Hautveränderung kleine, reiskorngroße, leicht über das Hautniveau emporragende Knötchen.

Ein dritter Herd, isoliert stehend, findet sich am Daumen, seinen Metakarpus und die erste Phalange einnehmend; er erstreckt sich bis auf die Beugefläche des Handgelenks. Ein weiterer Herd sitzt an der Palma manus und zwar dem Metakarpus des 2. und 3. Fingers entsprechend. Der 2., 3., 4. und 5. Finger der rechten Hand weisen Gestaltsveränderungen auf, und zwar erscheint die 1. und 2. Phalange senkrecht abgebeugt und fixiert, die Fixation der 1. Phalange in der Verlängerung der Metakarpen.

Die Haut sowohl über den bezeichneten Fingern als auch über dem Dorsum manus fast bis zum Bereiche des Handgelenks ist in folgender Weise verändert: Sie ist rotbraun, von erweiterten Gefäßen durchsetzt, atrophisch. An den Stellen, wo die Hyperämie sich zurückgebildet hat, sieht die Haut mehr graurot aus. Die Herde sind vielfach von einer 2—3 *mm* breiten, sehr stark pigmentierten, sicher aus Hämorrhagien hervorgegangenen Linie umsäumt.

An der linken Hand nimmt ein Herd den ganzen Daumen ein und zwar sowohl den Metakarpus als auch die Phalangen mit Ausnahme des Nagelgliedes, sowohl beuge- als streckwärts. Hier finden sich dieselben Erscheinungen wie an der rechten Hand. Der dorsale Herd der Finger geht auch radialwärts auf die Beugeseite über und erreicht hier ungefähr die Mitte der Hohlhand, sonst alle Finger überziehend.

Innerhalb dieses Herdes finden sich zahlreiche stecknadelkopf- bis linsengroße blauviolette Knötchen sehr dicht aneinandergedrängt, wodurch man den Eindruck gewinnt, als bestände hier eine flache papilläre Wucherung.

Kleine flache Scheibenformen finden sich sonst 4—5 an der Zahl am Thenar. Diese zeigen im Zentrum leichte Involution und sind leicht über das Hautniveau hervorragend. Auch an der Streckseite des rechten Vorderarms finden sich spärliche, zerstreut stehende, linsengroße Herde.

Ferner finden sich: an der Beugeseite des Handgelenks in der Nähe der Cubita ein subkutan sitzender, sehr leicht beweglicher, nicht derber Knoten; an der linken Hand eine ganze Reihe solcher Knoten, die schief über den radialen Rand nach der Cubitalgegend hinüberziehen; einzelne auch am ulnaren Rande des Vorderarms. Die Drüsen in der Axilla sind nicht geschwollen, dagegen die Drüsen in der Cubitalgegend bis zur Größe einer welschen Nuß. Ähnliche Tumoren finden sich am Oberarm.

Beide Füße sind fast symmetrisch in gleicher Weise ergriffen, und zwar findet man beiderseits einen Herd, der ungefähr von den Köpfchen der Metatarsi bis zu der ersten Phalange der Zehen reicht, die große Zehe dorsalwärts ganz überzieht, um nach rückwärts in einer Linie zu endigen, die gedacht werden kann vom Malleolus internus zur Basis des Köpfchens der 3. Phalange, von hier über den inneren Fußrand auf die Planta übergeht und über den äußeren Fußrand auf das Dorsum zurück-

kehrt. Auch über dieser ganzen Partie ist die Haut blaurot, an einzelnen Stellen schwarz verfärbt.

Auf der Planta pedis finden sich innerhalb eines Herdes, der leicht ödematös, auf Druck schmerzhaft ist, scharf begrenzte, linsengroße, blaurote Knötchen.

Einzelstehende Herde finden sich auch sonst noch in der Gegend der Malleolen, linkerseits und rechterseits auch über dem untersten Drittel der Tibiakante. Alle Herde sind ödematös; beim öfteren Darüberstreichen läßt sich das Ödem verdrängen und es bleibt eine graue Verfärbung zurück. Einzelne Herde haben einen leicht gelblich gefärbten Saum, der aber bei den meisten Herden verloren gegangen ist. Oft sind die Herde scheinbar serpiginös angeordnet, immer aber mit unregelmäßigem Kontur begrenzt. Die Herde springen ungefähr 2 *mm* über das Hautniveau empor.

Ähnlich wie am Oberarm sind auch am Unterschenkel innerhalb der Cutis unregelmäßigere und diffusere Knotenformen, an der Streckseite beider Oberschenkel im oberen Drittel ganz symmetrische Tumoren nachzuweisen.

Diagnose: Sarcoma idiopathicum multiplex haemorrhagicum.

Therapie: Injektionen von Natr. arsenicos.

20./VII. Blutbefund:

| | |
|---|---|
| Hämoglobin (Fleischl) | 51% |
| Erythrocyten . . . . | 2706000 |
| Leukocyten . . . . . | 13000 |

Die roten Blutkörperchen verhalten sich normal; die polynucleären Leukocyten überwiegen.

24/VII. Am rechten Sprunggelenk zahlreiche rote Knötchen von Stecknadelkopf- bis Linsengröße, ziemlich derb, unter dem Fingerdruck abblassend, leicht schuppend. Excision eines Knotens an der Fußsohle.

Am 31. August wird der Patient auf seinen Wunsch entlassen, nachdem während des Spitalaufenthaltes vereinzelte Tumoren sich zurückgebildet, an anderen Stellen aber doch wieder neue aufgetaucht sind.

III. M. M., 58 Jahre alt, verheiratet, Goldschmied aus Czernichew in Rußland.

Anamnese: Der Patient gibt an, daß er vor 2 Jahren eine von Juckreiz begleitete Verdickung der Haut wahrnahm. Der Zustand verschlimmerte sich allmählich.

Status praes.: Beide Füße sind ziemlich symmetrisch erkrankt, der linke mehr; dortselbst sind die ganze Sohle, die Zehen in ihrer Totalität und die innere Seite des Fußes blaurot verfärbt und die Haut hebt sich in wulstigen Verdickungen über das normale Hautniveau empor.

Die Zehen erscheinen plump und ihre Haut ist von feinhöckeriger Beschaffenheit. An der Planta sind die Unebenheiten so stark, daß die Haut papillomatös aussieht. Diese Partien sind ziemlich schmerzhaft.

Auch an den Unterschenkeln ist die Haut leicht verdickt, und es finden sich dort isoliert stehende, erbsen- bis guldengroße, blaurote, ziemlich flache Knoten, welche meistens zentral eingesunken sind und von welchen in die Umgebung gelbliche Verfärbungen ausstrahlen. Die Tumoren nehmen zentripetalwärts an Zahl ab, doch finden sich noch vereinzelte in der Kniekehle und an der Rückseite der Oberschenkel. Auch zwischen diesen Knoten fühlt sich die Haut höckerig an, obwohl sie normal aussieht.

Am rechten Fuße sind die Erscheinungen weniger ausgeprägt.

Die Interdigitalfurchen und die seitlichen Teile der Phalangen sind blaurot infiltriert.

Die Glans penis und der Sulcus coronarius weisen mehrere flache blaurote Infiltrate auf, welche sich kartenblattartig aufheben lassen und sich knorpelhart anfühlen.

An der rechten Brustseite ein Herpes zoster mit bereits vertrocknenden Bläschen.

Diagnose: Sarcoma idiopathicum multiplex haemorrhagicum.

Therapie: Arsen; äußerlich essigsaure Tonerde.

20./VI. Solut. arsen. Fowl.

30./VI. Röntgenbestrahlung, Umschläge mit essigsaurer Tonerde.

15./VII. Leichte Reaktion auf die Röntgenbestrahlung vom 30./VI. Schmerzempfindung in den beiden Fußgelenken.

25./VII. Borsalbenverbände; innerlich wird weiter Sol. arsen. Fowl. gegeben.

20./VIII. Schmerzen im linken Fuße. An der rechten Tonsille circumscripte bläulichrote Verfärbung.

23./X. Injektion von Natr. arsenicos. Eisumschläge auf die Füße

30./X. Jeden zweiten Tag Injektionen von Natr. arsenicos.

Blutbefund:

| | |
|---|---|
| Hämaglobin (Fleischl) | 55% |
| Erythrocyten . . . . | 2894000 |
| Leukocyten . . . . . | 9600 |

Die roten Blutkörperchen sind normal, die polynucleären weißen überwiegen.

8./XI. Excision zweier bohnengroßer Knoten der rechten Fußsohle.

24./XI. Am (s. Zt. bestrahlten) rechten Fuße ist eine leichte Abschwellung und Abblassung zu bemerken. Patient hat beim Auftreten weniger Schmerzen.

21./XII. Exulceration der an der linken Fußsohle befindlichen Sarkomknoten. Borsalbe.

Wegen penetranten Geruchs der Geschwüre Jodoformkohlenpulver.

15./I. Das Geschwür an der linken Fußsohle fast handtellergroß, der Grund uneben mit mißfarbigem Eiter belegt. Der Rand ist unregelmäßig und stark eleviert.

30./I. Der Geschwürsrand beginnt sich abzuflachen und die Sekretion ist im Abnehmen begriffen.

5./II. Das Epithel schiebt sich an einzelnen Stellen vom Rande gegen das Zentrum des Geschwürs vor.

9./II. Vor Ablauf des Heilungsprozesses wird Patient auf eigenes Verlangen entlassen.

In jenen Hautbezirken, die während des Spitalaufenthaltes der Röntgenbestrahlung ausgesetzt werden konnten, sind neue Tumoren nicht aufgetreten; die schon vorhandenen zeigen vielfach Spuren von Rückbildung.

Die Bestrahlung wurde in der Weise vorgenommen, daß an einzelnen Tagen ein abgegrenzter Hautbezirk nur einmal 10—15 Min. hindurch bestrahlt wurde. Die ziemlich harte Röhre befand sich in einem durchschnittlichen Abstande von 15 *cm* von der Haut. Die angewandte Stromstärke betrug 3 Milli-Ampère. Die Reaktion trat in Form einer leichten Rötung durchschnittlich nach 6—8 Tagen auf.

IV. J. K., 65 Jahre alt, Agent aus Wien, wurde am 31. Juli 1903 aufgenommen.

Anamnese: Die Krankheit begann vor 4 Jahren am unteren Drittel des Unterschenkels als eine Verfärbung, die der Patient auch bei ihrem Fortschreiten nicht beachtete, da sie ihm keine Schmerzen verursachte. Trotzdem auch bald die Fußsohlen befallen wurden, hatte er zunächst keine Schmerzen. Erst in letzter Zeit stärkere Beschwerden beim Gehen.

Status praes.: Beide Füße sind symmetrisch ergriffen, vor allem die Sohlen und Fußrücken; nur die Ränder sind frei.

Die Haut an diesen Stellen ist blaurot verfärbt und stark verdickt, leicht schuppend.

Die Färbung ist fleckig, hell und dunkel, an manchen Stellen tiefblau.

Die Zehen sind plump verdickt, tiefblau verfärbt; nur die beiden kleinen Zehen sind an der Außenseite frei.

Die Unterschenkel weisen bis zur Mitte ebenfalls eine blaurote verdickte Haut auf; überall sind etwa erbsengroße, ziemlich weich sich anfühlende, dunkelbraunrote Knötchen eingelagert. — An den Oberschenkeln und am Bauch finden sich zahlreiche, unregelmäßig geformte, guldengroße und noch größere, blaurote Infiltrate in die Haut eingelagert.

Die Rückseite der Oberschenkel ist mit größeren, aus einzelnen kleinen Flecken konfluierenden, plattenförmigen Infiltraten von Handflächengröße besetzt — Ad nates fühlt sich die Haut höckerig an, und diese Stellen sind teils blaurot, teils normal gefärbt.

Der Handrücken weist eine verdickte, braunrote Haut auf.

Die Haut zwischen den Fingern fühlt sich polsterartig an.

Am Oberarm finden sich unregelmäßig geformte, fleckige, blaßrote, plattenförmige Infiltrate in die Haut eingelagert, die sich ebenfalls ziemlich weich anfühlen. — In inguine beiderseits etwa bohnengroße Lymphdrüsen.

Am Penis mehrere blaurote Infiltrate. — Die Haut des rechten Nasenflügels und der Ohrmuschelränder ist leicht verdickt und braunrot verfärbt.

Diagnose: Sarcoma idiopathicum multiplex haemorrhagicum.

Therapie: Pil. asiaticae, Borsäure-Umschläge, Radiotherapie.

5./IX. An der hinteren Rachenwand rechts findet sich ein längsovales, scharf begrenztes, blaurotes Infiltrat.

24./X. Gebessert entlassen.

22./I. 04. Der Patient wird ungefähr in demselben Zustande wieder aufgenommen, in dem er sich zur Zeit seiner Entlassung im Oktober befand. Nur sind die Infiltrate am rechten Fuße weniger derb und ihre Farbe ist deutlicher ins braune übergegangen. Die Hände sind frei.

Blutbefund:

| | |
|---|---|
| Haemoglobin (Fleischl) | 52% |
| Erythrocyten | 2930000 |
| Leukocyten | 6600 |
| Neutrophile | 72% |
| Lymphocyten | 21% |
| Große mononukl. | 4% |
| Eosinophile | ½% |

23./I. An der polsterartig verdickten linken Fußsohle werden zwei etwa kreuzergroße Infiltrate excidiert. Es erfolgt starke venöse Blutung (ca. ⅛ *l* Blut). Der Fuß schwillt ab. Der Kranke fühlt sich subjektiv erleichtert.

Der Patient wird an sämtlichen sarkomatösen Herden bestrahlt und bekommt innerlich Levico.

10./III. Der Patient wird gebessert entlassen. Viele Infiltrate bilden sich zu Pigmentationen zurück, andere bestehen unverändert fort.

Der rechte Fuß ist abgeschwollen und gebrauchsfähig, der linke polsterartig geschwollen, gerötet und schmerzhaft.

18./IV. Wiederaufnahme.

In der Zeit vom 21./IV. bis 4./VI. wird der Patient 18mal je 15 Min. lang bestrahlt. Verbände mit essigsaurer Tonerde und Borsalbe.

Innerlich: Solut. Fowl. steigend bis 10 Tropfen pro die.

Nach Bestrahlung sämtlicher Effloreszenzen trat Reaktion ersten Grades auf mit gleichzeitiger Abnahme der Infiltration und Pigmentation.

An den diffus ausgebreiteten Infiltrationen der Innenfläche beider Oberarme bemerkt man eine deutliche Depigmentation, welche zentrifugal erfolgt, so daß dieselben von einem dunkelbraunroten Rande — der ursprünglichen Verfärbung — umsäumt erscheinen.

18./VI. Gebessert entlassen.

Mit vergleichenden Rückblicken auf unsere Krankengeschichten wollen wir nun in folgendem eine Übersicht über die Anschauungen der Autoren bringen, wie sie in den wichtigsten Publikationen der innerhalb 30 Jahren riesig angewachsenen Literatur zur Geltung kommen:

Bezüglich der Ätiologie ist man seit Kaposi in der Erkenntnis um keinen Schritt vorwärts gekommen.

Schon Perrin nahm an, daß Mikroorganismen eine Rolle spielen.

Pringle (11) fand in zwei Fällen Bazillen, über deren Wesen er sich aber eines Urteils enthielt.

Philippson (12) glaubt, daß irgend ein Virus von außen in die Haut gelange und an der Eintrittsstelle die Wucherung von Spindelzellen oder die Bildung von cavernösen Haem- bzw. Lymphangiomen veranlasse. Eine Zeitlang hier lokalisiert komme das Virus alsdann in den Blutkreislauf und auf embolischen Wege neuerdings in die Haut, u. zw. zunächst in die Hand- und Fußregionen. Von hier aus rückt es durch die Lymphwege zentripetal weiter vor.

In jüngster Zeit mehren sich nun jene Stimmen, welche sich für die infektiöse Natur des Leidens aussprechen, doch sind alle nach dieser Richtung hin angestellten Versuche bisher erfolglos geblieben. (Frosch, Reale, Bernhardt, Semenow u. a.)

Semenow (13) siebt auf Grund zweier zur Sektion gekommener Fälle, bei denen anamnestisch sowie bei objektiver Untersuchung Störungen von Seiten des Nervensystems zu konstatieren waren, die auch mikroskopisch sich bestätigten, das Sarcoma pigmentoides idiop. m. cutis (Kaposi) als ein nervöses Leiden an, welches höchst wahrscheinlich durch paralytische Angioneurose hervorgerufen sei.

Campana (14) fand in einem seiner Fälle Sarkom der Nerven und der Haut, in einem anderen Sarkom der Haut und ein Neurofibrom. Beim ersten Falle fanden sich trophische Veränderungen der Nägel, der Haut und des Unterhautzellgewebes, Stauungen in den Blut- und Lymphgefäßen, Sensibilitäts- und auch Motilitätsstörungen. Die sarkomatösen Tumoren standen manchmal im Zusammenhange mit dem Nervenverlauf. Daraus zog Campana den Schluß, daß die Sarkomatosis eine neurotische Affektion sei.

Diese Anschauung teilt auch Tinzew auf Grund eigener Beobachtung.

Ob die von letztgenanntem Autor und auch von anderen (z. B. Semenow, Schwimmer) erwähnte, dem Beginn des Leidens vorausgegangene Durchnässung resp. Erkältung der Füße mit dem Leiden in irgend einen kausalen Zusammenhang gebracht werden kann, muß dahingestellt bleiben. Erwähnen möchten auch wir die Angabe eines unserer Patienten (IV), daß nach wiederholtem Gebrauch von einem Arzte verordneter kalter Bäder sein Zustand sich erheblich verschlimmerte.

Paltauf (16) hält es für wahrscheinlich, daß noch andere Ursachen als die bekannten und immer wieder in Rechnung gezogenen formativen und vitalen Reize derartige Gewebsproduktionen auslösen können, und rechnet die Sarcomatosis cutis zu den „Vegetationsstörungen".

Das auffällig häufige Vorkommen der Krankheit bei Juden legt die Frage nahe, ob nicht etwa auch eine in der Rasse liegende Disposition dem Auftreten der Krankheit günstig sei.

Vererbung und Syphilis ließen sich nie mit der Krankheit in Verbindung bringen.

Über den eigentlichen Verlauf des Leidens wäre der klassischen Schilderung Kaposis kaum etwas hinzuzufügen, zumal auch alle späteren Autoren damit im wesentlichen übereinstimmen.

Charakteristisch ist vor allem der Beginn des Leidens an den Händen und Füßen. Meist findet sich anfangs eine mehr diffuse Infiltration oder ein Ödem der Extremitäten; Knotenbildung erfolgt erst später.

Bei einem Falle Köbners (17) zeigte sich zuerst ein juckender Fleck am Knöchel.

In 6 von den 10 Fällen Semenows (18) begann das Leiden am linken Fuß und ergriff dann kreuzweise nacheinander die übrigen Extremitäten. Dasselbe beobachteten auch wir an zweien unserer Patienten (II u. IV), während bei den beiden anderen der Sitz der ersten Affektionen anamnestisch nicht zu ermitteln war. Entsprechend diesem anscheinend sehr häufigen Beginn des Leidens am linken Fuß und an der rechten Hand fanden wir auch im weiteren Verlauf die Symptome an den genannten Extremitäten stets stärker ausgeprägt als an anderen Körperstellen. Beispiele für diese Beobachtung liefern außer den schon erwähnten auch unsere Fälle I u. III.

Interessant war in einem Falle Selleis (19) und bei einem unserer Patienten die Lokalisation der Knötchen in der Richtung der größeren Venen, hauptsächlich der Vena saphena.

In einem unserer Fälle war bei einer Anzahl fast gleichzeitig aufgetretener Knötchen eine Gruppierung nach der Spaltrichtung der Haut deutlich erkennbar.

Subjektive Beschwerden fehlen anfangs meist oder sie sind gering und steigern sich erst später besonders durch die vorzugsweise Lokalisation der Knoten an der Fußsohle. Auch der Gebrauch der Hände ist oft schon frühzeitig durch die polsterähnliche Beschaffenheit der stark gespannten Haut sehr erschwert.

Sehr auffällig ist die anfangs teigige Konsistenz der zunächst mehr hellrot gefärbten Knoten, die dem tastenden Finger vielfach das Gefühl eines ausdrückbaren und sich dann wieder füllenden Schwammes darbieten. Mit zunehmender Derbheit der Knoten wird auch ihre Farbe immer dunkler, bis sie endlich als dunkelblaue fast knorpelharte Tumoren den höchsten Grad ihrer Entwicklung erreichen.

In diesem Stadium können sie monatelang ohne makroskopisch wahrnehmbare Veränderung verharren, bis sie endlich durch Resorption mit Hinterlassung dunkel pigmentierter, mehr oder minder atrophischer Flecke verschwinden während an anderen Körperstellen neue erscheinen und denselben Entwicklungsgang durchmachen.

Dieses spontane Verschwinden der Knoten stellt u. E. eine der auffallendsten klinischen Erscheinungen des Leidens dar und wird von Kaposi (20) in folgender Weise erklärt: Er glaubt, daß das harte Infiltrat einzelner frischer Knoten eine Art Fibrininfiltration darstelle, die durch die zahlreichen Hämorrhagien veranlaßt wird. Mit der Schrumpfung und Resorption dieser Infiltrate erfolge auch gleichzeitig die Atrophie jener kleinzelligen Sarkomknoten, die in ihrem Bereiche liegen.

Schwimmer (21) dagegen ist der Ansicht, daß die in dem Gewebe auftretenden häufigen Blutungen innerhalb der Faserbündel das Sarkomgewebe auseinanderschieben, wodurch die einzelnen Sarkomzellen in die Umgebung verdrängt werden.

Sellei glaubt, daß teils die ausgetretenen Blutzellen, teils die neugebildeten Blutgefäße die Sarkomelemente vernichten.

Philippson erklärt die spontane Rückbildung durch die von ihm beobachtete mucinöse Degeneration der Zellen und durch die fibröse Veränderung der Neubildungen.

Bernhardt (22) unterscheidet zwei Rückbildungstypen: *a*) durch Atrophie, *b*) durch Degeneration.

Im ersten Falle bemerkt man, daß das Knötchen nach Erlangen einer gewissen Größe sich allmählich zu verkleinern anfängt. Hauptsächlich wird es flacher, wobei in seiner Mitte eine seichte Vertiefung sichtbar wird. Die Epidermis schuppt ab. Eine solche Atrophie schreitet gewöhnlich nur bis zu einem gewissen Grade, auf welchem sie stehen bleibt. In einzelnen Fällen findet jedoch eine totale Atrophie statt und auf der Stelle des Sarkomknötchens bleibt dann eine stark pigmentierte Narbe zurück.

Der zweite Rückbildungstypus besteht in einer allmählichen Erweichung des Sarkomgewebes so, daß endlich ein weiches, schmutzigbläuliches, halbkugelförmiges Knötchen entsteht, in dem man die Anwesenheit einer zähen Flüssigkeit nachweisen

kann. Das Verschwinden des Knötchens geschieht endlich infolge Resorption der degenerierten erweichten Masse.

Bernhardt beobachtete aber auch eine große Regenerationsfähigkeit der Knoten an atrophischen, pigmentierten Stellen, die dem früheren Sitz inzwischen involvierter Knoten entsprachen, ja sogar innerhalb der nach gründlicher Excision zurückgebliebenen Narben eine auffallende Erscheinung, die sehr an das Verhalten anderer Tumoren erinnert, die wir aber sonst nirgends in der Literatur erwähnt fanden und auch an unseren Fällen nie konstatieren konnten.

Ein spontanes Ulzerieren der Knoten scheint höchst selten vorzukommen; von uns wurde es in einem Falle (III) beobachtet. Wo wir aber sonst geringfügige Ulzerationen fanden, waren sie fast stets durch die Lokalisation resp. durch traumatische Einwirkungen (Fußsohle) zu erklären. Gerade die oben erwähnte, spontane, ohne jeglichen Zerfall erfolgende Involution der Knoten gilt vielen neueren Autoren als ein Beweis dafür, daß es sich bei dieser Krankheit nicht um echte Sarkome handeln könne, da bisher in der Pathologie mit dem Begriff des Sarkoms stets das grenzenlose Wachstum und der schließliche Zerfall verbunden war. Nun gibt es aber sicherlich auch andere echte Tumoren, wie z. B. manche Epitheliome des Gesichts, welche nur geringe Neigung zum Zerfall zeigen und ohne Ulzeration durch Bildung narbig atrophischen Gewebes teilweise verschwinden können; ebenso ist es von den Lymphosarkomen bekannt, daß sie sich hochgradig involvieren können. Mit diesem Einwurf soll aber keineswegs geleugnet werden, daß die Tumoren unseres Krankheitsbildes mit ihrer anfänglich schwammartigen Beschaffenheit, später derben Konsistenz und ihrem spontanen Verschwinden eine Besonderheit darstellen. Ob sie aber wegen dieser Sonderstellung aus der großen Gruppe der echten Geschwülste (Sarkome) auszuscheiden sind, ist eine Frage, welcher wir im histologischen Teil nähertreten wollen.

Mit Hinweis auf Kaposis Beschreibung möchten wir ferner das allmähliche Fortschreiten der Krankheit von den Extremitäten aus in zentripetaler Richtung hervorheben. Mit der Ausbreitung der Affektion über den Stamm nimmt die Anzahl der Knoten häufig in ganz überraschendem Maße zu. In einem Falle Kalinderos (23) betrug die Anzahl der im Verlauf von 4 Monaten aufgetretenen Tumoren 450.

Zu welcher Zeit die vielfach beobachteten Tumoren der Schleimhaut auftreten, ist aus der uns zur Verfügung stehenden Literatur nicht genau zu ersehen. Bei einem unserer Fälle beobachteten wir nach 4jährigem Bestehen der Krank-

heit einen etwa erbsengroßen flachen Tumor an der hinteren Pharynxwand.

Bei einem Falle Kaposis war an der hinteren Wand des Pharynx, ferner an der unteren Fläche der rechten Epiglottishälfte die Schleimhaut und Submucosa durch einen gefäßreichen, mäßig derben Knoten ersetzt.

Sedziak (24) fand in einem Krankheitsfalle, den Elsenberg als zum Typus Kaposi gehörig ansieht, den Isthmus faucium durch eine hühnereigroße Geschwulst von glatter Oberfläche und dunkelblauer Farbe ausgefüllt.

Auch über den Zeitpunkt des Auftretens der Tumoren in inneren Organen sind sichere Anhaltspunkte nicht zu gewinnen, doch darf man u. E. aus dem oft jahrelang guten Allgemeinbefinden der Kranken schließen, daß erst zuletzt der Prozeß auf innere lebenswichtige Organe übergreift. Auf diesen Punkt werden wir bei Besprechung der Sektionsbefunde noch näher eingehen.

Die Erkrankung der Knochen demonstrierte Scholtz (25) in vivo bei einem von Bernhardt publizierten Falle vermittelst der Röntgenstrahlen. Bei der Durchleuchtung der Füße fiel besonders rechts eine hochgradige Durchlässigkeit der Knochen für die X-Strahlen auf. Dieselbe war an den Phalangen, dem Metakarpus und den distalen Fußwurzelknochen des rechten Fußes so stark, daß von diesen Knochen ein deutlicher Schatten überhaupt kaum mehr geworfen wurde. Nach der zur Linderung der Beschwerden vorgenommenen Amputation des Fußes wurde die auf Grund jenes Befundes vermutete sarkomatöse Erkrankung der Knochen durchaus bestätigt: Die Phalangen, die Metakarpal- und distalen Karpusknochen waren teils vollständig sarkomatös zerstört und in braunrote, schwammige Massen verwandelt, teils war nur noch eine dünne Knochenlamelle erhalten, und auch in den proximalen Fußwurzelknochen und selbst im distalen Ende der Tibia und Fibula fanden sich kleinere Sarkomherde.

Auch in einem unserer Fälle (I) ergab sich nach der wegen großer Schmerzhaftigkeit vorgenommenen Enukleation der linken großen Zehe, daß die Knochen vollkommen zerstört und durch sarkomatöses Gewebe ersetzt waren.

Über den Blutbefund bei Sarcoma id. m. h. finden wir in der Literatur schwankende Angaben. In den meisten Fällen bietet die Blutuntersuchung keine Besonderheiten dar, wie z. B. auch bei unseren Patienten; zuweilen zeigen sich Abweichungen von der Norm z. B. im Falle Geza Dieballas (26), der eine deutliche Lymphocytose aufwies. Vielleicht war dieser Befund aber ebenso zufällig, wie die auch sonst bei Sarcomatosis cutis z. B. von Joseph, Touton

und Fröhlich beobachtete Leukämie resp. Pseudoleukämie. Da, wie gesagt, ein abnormer Blutbefund nicht die Regel bildet, liegt kein Grund vor, ihn zum Symptomenkomplex zu rechnen.

Ebenso gehören Lymphdrüsenschwellungen zu den Ausnahmen und wo sie vorkamen, waren sie vielfach auch nur regionär. Tanturri (27) beobachtete sie allerdings in 6 von 8 Fällen; auch Sellei (28) betont ihr häufigeres Vorkommen.

Nachdem wir somit noch einmal die Hauptsymptome, wie sie von zahlreichen Beobachtern dargestellt werden, gestreift haben, wollen wir von zufälligen Nebenbefunden noch einen Fall von idiopathischer Hautsarkomatose verbunden mit visceraler Carcinomatose erwähnen, den Philippson (29) beschrieb.

Für eine eigentümliche Form der sogen. Sarcomatosis cutis, die er „Sarcoma idiopathicum multiplex en plaques pigmentosum et lymphangiectodes" nennt, nimmt Bernhardt (30) eine Sonderstellung (Untertypus) in Anspruch, weil trotz einer Krankheitsdauer von 6 Jahren nur eine Extremität befallen war und keine Knoten aufwies. Die sarkomatöse Degeneration der Haut äußerte sich vielmehr in Gestalt von teigig-weichen, scharf-begrenzten Herden, welche sich über das Niveau der Haut nicht emporhoben und eine kolossale Erweiterung des Lymphgefäßsystems aufwiesen. Aber schon Kaposi war die vielfach ungewöhnliche Erweiterung der Lymphspalten bekannt; ebenso fand u. a. Philippson Neubildung von Lymphkapillaren und Lymphangiomen. Auch Sedziak (31) beschrieb einen „seltenen Fall von Sarcomata multiplicia cutis et lymphosarcoma tonsillae dextrae", den Elsenberg (als Referent) für idiopathisches multiples Pigmentsarkom hielt.

Als häufige Komplikation, die aber nicht zum Symptomenkomplex gehört, sei noch das Erysipel erwähnt, dessen Vorkommen bei Sarcoma id. m. h. schon von Kaposi (32) hervorgehoben wurde. Von späteren Beobachtern hat vor allem Bernhardt auf diese Tatsache hingewiesen. In einem seiner Fälle begann die Krankheit mit einem Erysipel, und er glaubt, daß letzteres durch Alteration des Lymphgefäßsystems einen günstigen Boden für die Entwicklung des Sarkoms geschaffen und außerdem das Eindringen eines noch unbekannten Krankheitserregers gefördert habe. In einem anderen jener von ihm beobachteten Fälle, die von rezidivierendem Erysipel begleitet waren, zeigte es sich, daß bald nach einem Erysipel auf derselben Stelle eine große Anzahl frischer Sarkomknötchen ent-

stand, während die schon bestehenden rasch zu wachsen anfingen. Ob dieses nur eine Koinzidenz sei oder auf einem kausalen Zusammenhang beruhe, läßt Bernhardt dahingestellt, doch macht er darauf aufmerksam, daß die erwähnten auffallenden Erscheinungen nur beim Sarcoma i. m. h. vorkommen, während sonst bei vielen anderen Fällen von Sarcomatosis cutis die Tumoren unter dem Einfluß eines Erysipels gänzlich verschwinden können.

Wir selbst möchten betreffs der Beziehungen zwischen Tumoren und Erysipel auf die Publikationen von Stanziale (33), Langenbuch (34) und Coley (35) hinweisen.

Ein besonderes Interesse nehmen noch die Sektionsbefunde in Anspruch, da das Befallenwerden innerer Organe den schließlich stets ungünstigen Ausgang des Leidens erklärlich macht.

Kaposi hat das Wesen der Krankheit auch nach dieser Richtung hin gekannt und über das Vorkommen der Knoten in Lunge, Leber, Milz, Herz und Darm in seiner ersten Beschreibung berichtet.

Schwimmer fand bei einem seiner Fälle hauptsächlich Tumoren im Magen.

Semenow und Campana fanden, wie schon oben erwähnt, auch sarkomatöse Veränderungen an den Nerven.

Überhaupt scheint jedes Organ befallen werden zu können, doch wurden am häufigsten Tumoren im Verdauungstraktus gefunden und hier wiederum am zahlreichsten im Kolon, wodurch die blutigen Diarrhöen und der häufig rapide Verfall der Kranken ihre Erklärung finden.

Über den Zeitpunkt des Auftretens der Knoten in inneren Organen lassen sich keine positiven Anhaltspunkte gewinnen, nur vermutungsweise kann man mit Berücksichtigung der Tatsache, daß der Verdauungskanal vorzugsweise und von allen inneren Organen am frühesten befallen wird, annehmen, daß diese überhaupt erst relativ spät ergriffen werden.

Das Allgemeinbefinden der Kranken müßte sonst doch viel früher alteriert werden als dies nach den übereinstimmenden Angaben der Autoren der Fall ist. Überhaupt rapid verlaufende Fälle ändern an dieser Überlegung nichts.

In einem Falle Köbners fand sich bei der Sektion in den inneren Organen keine Spur von Sarkom.

Zur Ergänzung des klinischen Bildes haben wir noch hinzuzufügen, daß von der Krankheit vorzugsweise Männer befallen werden.

Unter 38 von Bernhardt zusammengestellten Fällen befanden sich nur 2 Frauen, was einem Verhältnis von 5·25% entspricht.

Von 50 Fällen de Amicis, betraf keiner eine Frau.

Was das Lebensalter der Kranken anbetrifft, so scheint die früher herrschende Ansicht, daß nur das höhere Alter betroffen werde, keine allgemeine Giltigkeit mehr zu haben.

Die meisten Kranken hatten zwar das 45. Lebensjahr überschritten, jedoch berichtet z. B. de Amicis von einem 5jährigen Kinde und einem 15jährigen jungen Manne.

Auch unter den 10 Fällen Semenows befanden sich Kranke von 12, 22, 24 und 26 Jahren.

Betreffs der Krankheitsdauer hat Kaposi selbst schon seine ursprüngliche Ansicht modifiziert. Im Jahre 1872 gab er an, daß die Krankheit innerhalb 2—3 Jahren zum Tode führe, doch rechnete er im Jahre 1886 schon mit einer Krankheitsdauer von 10—15 Jahren.

Ein Patient Jacksons (36) erfreute sich nach 21jähriger Krankheit noch eines relativ guten Allgemeinbefindens.

Auch Elliot (37) will Fälle von so langer Dauer schon gesehen haben.

Die Diagnose des Leidens ist nicht schwierig. Von anderen Formen der Sarcomatosis cutis unterscheidet sich das Sarcoma id. m. h. durch den charakteristischen Beginn an den Extremitäten sowie durch die Eigentümlichkeit der Tumoren sich involvieren zu können.

Zuweilen können letztere Ähnlichkeit mit luetischen Produkten haben, wie in einem Falle von Havas (38).

D'Antona (39) ist der Ansicht, daß viele Fälle von sog. Pigmentsarkom luetischer Natur seien.

Einige Ähnlichkeit können unter Umständen die Knoten auch mit tuberösen Formen der Lepra haben.

Ferner kommen differentialdiagnostisch noch Fibrome, Neurome, Myome, der Cysticercus cellulosae und die Mykosis fungoides in Betracht, doch ist eine Verwechslung mit diesen Affektionen, wenn auch nicht immer im Beginn, so doch im weiteren Verlauf durch die Beobachtung sicher zu vermeiden.

Die Prognose ist als ungünstig zu bezeichnen. Zwar können, wie bereits erwähnt, die Kranken sich oft viele Jahre lang eines leidlichen Wohlbefindens erfreuen, doch droht schließlich stets der letale Ausgang durch die Erkrankung innerer Organe.

Anscheinende Besserungen werden häufig durch die Rückbildungsfähigkeit der Tumoren vorgetäuscht, durch welche auch

bisher eine kritische Würdigung der vorgeschlagenen therapeutischen Maßnahmen sehr erschwert wurde.

Sequeir und Bulloch (40) glauben, daß die Krankheit in einer gutartigen und in einer bösartigen Form auftrete.

De Amicis berichtet von einem spontan geheilten Fall.

Therapie: Nach Köbners (41) Vorschlage, welcher im Jahre 1882 als erster das Arsen gegen Sarkome der Haut mit Erfolg anwandte, haben seither eine große Anzahl von Autoren dieses Mittel auch beim Typus Kaposi versucht.

Das Arsen wurde bald in Form subkutaner Injektionen, bald per os den Kranken einverleibt.

Über die damit erzielten Erfolge lauten die Berichte nun sehr verschieden. Günstige Wirkung von der Arsenbehandlung sahen Havas (42), Vigano (43), Metscherski (44), Trapesnikow (45), Pospelow (46), Kracht (47) u. a.

De Amicis stellte einen mit Arsen behandelten 15jährigen jungen Mann als geheilt vor.

Auch Sherwell (48) beobachtete eine Heilung durch Arsen.

Bei einem Patienten Jacksons verschwanden nach 4monatigem Arsengebrauch mehrere Läsionen.

Im Gegensatz zu diesen günstigen Berichten sahen Kaposi, Schwimmer, Semenow u. a. nur mäßigen resp. gar keinen Erfolg von der Arsenbehandlung.

Inwieweit vorübergehende Besserungen bei unseren Patienten auf Rechnung des Arsens zu setzen sind, entzieht sich unserer Beurteilung.

Von anderen therapeutischen Vorschlägen sei der d'Antonas erwähnt, welcher das Quecksilber auch in solchen Fällen für günstig wirkend erklärt, die nicht mit Syphilis in Verbindung gebracht werden können.

Uiorth (49) behandelte die Tumoren ohne Erfolg mit Empl. de Goa.

Havas zerstörte die Knoten mit 10%iger Pyrogallussalbe.

Zur Linderung der subjektiven Beschwerden wandte Kutiak (50) warme Bäder mit gutem Erfolg an.

Schwimmer (51) empfahl auf Grund guter eigener Erfolge das Phenacetin zur Linderung der Schmerzen.

Gute Erfolge sahen wir von der Röntgenbestrahlung. Dieselbe wurde in der Weise ausgeführt, daß bestimmte Bezirke der Wirkung der X-Strahlen für die Dauer von 10—15 Min. ausgesetzt wurden. Die angewandte Stromstärke betrug 3 Milli-Ampère, der durchschnittliche Abstand 10—20 *cm*. Die Reaktion wurde nach einmaliger Bestrahlung abgewartet und alsbald zeigte sich jedesmal, daß in dem jeweiligen, durch seine Rötung deutlich gegen die in der üblichen Weise abgedeckten Hautpartien sich abhebenden Bezirke die Tumoren allmählich kleiner wurden, während die in der Nachbarschaft befindlichen nicht bestrahlten Knoten unbeeinflußt blieben.

Mit der Rückbildung der bestrahlten Tumoren bzw. Infiltrate trat gleichzeitig eine Depigmentation in der Weise ein, daß die zentral gelegenen Partien zuerst abblaßten und die ursprünglich diffuse dunkle Verfärbung sich schließlich auf die Ränder beschränkte. Auf diese Weise entstanden hellbraune Pigmentflecke, die von einem dunkelbraunen Saum begrenzt wurden. Die Infiltrate waren an diesen Stellen, die außer geringer Atrophie und der geschilderten Pigmentierung nichts Abnormes mehr boten, schließlich völlig verschwunden.

Wenn wir auf Grund dieser guten Erfahrungen die Röntgentherapie empfehlen, so sind wir uns doch der Grenzen des damit zu Leistenden wohl bewußt:

Der durch das Auftreten von Tumoren in inneren Organen bedingte ungünstige Ausgang des Leidens wird auch durch dieses Mittel nicht verzögert werden, doch können wir durch dasselbe die subjektiven Beschwerden vielfach lindern und durch Ermutigung der über den sichtlichen Erfolg stets erfreuten Kranken viel zur Erhaltung ihres Wohlbefindens beitragen.

In vielen Fällen werden auch Dunstumschläge, Salbenverbände, die Darreichung von Analgeticis und eine gute Ernährung von Nutzen sein.

Die Anwendung des Arsens ist in jedem Falle zu empfehlen.

Hier und da dürfte auch die Exzision des einen oder anderen schmerzhaften Knotens ratsam sein. So haben z. B. wir wiederholt die bei unseren Patienten durch ihre Lokalisa-

tion besonders schmerzhaften, an der Fußsohle sitzenden Knoten exzidiert, was freilich meistens mit kolossalen Blutungen verbunden war, aber doch stets große Erleichterung brachte.

Nach dieser Übersicht über die den Kliniker interessierenden Einzelheiten wenden wir uns den histologischen Befunden zu. Dieselben sind innerhalb dreier Jahrzehnte immer zahlreicher und auch immer umfangreicher geworden, so daß mit der ausführlichen Wiedergabe aller sich Bände füllen ließen.

Im Interesse einer möglichst übersichtlichen und klaren Darstellung müssen wir uns darauf beschränken, stets nur die wichtigsten Punkte hervorzuheben. Um dieser Aufgabe genügen zu können, bemerken wir schon jetzt, daß den Kernpunkt aller mehr oder weniger umfangreichen histologischen Beschreibungen heutigen Tages lediglich die Frage darstellt:

Handelt es sich bei den Tumoren des Typus Kaposi um echte Sarkome oder um entzündliche Produkte (Granulationsgeschwülste)?

Indem wir von diesem Gesichtspunkte aus eine Scheidung der Anhänger dieser beiden Haupttheorien vornehmen, beginnen wir wiederum mit der Ansicht Kaposis.

Dieser Autor schreibt:

„Histologisch stellt sich dasselbe (d. Sarkom) durchwegs dar als Rundzellensarkom, doch findet sich stellenweise auch charakteristisches Spindelzellensarkom. Eigentümlich diesem Typus sind mikroskopisch erweislich interstitielle Kapillarhämorrhagien, woher die spätere schwarzblaue Pigmentierung der anfangs mehr lebhaften Knoten erklärlich erscheint."

Babès (52) und Bernhardt (53) nennen nach ihren histologischen Untersuchungen die Kaposische Krankheit „Angiosarcoma periteliale fusocellulare".

Riehl (54) ist der Ansicht, daß die Tumoren als Angiome beginnen, die aber sofort das Charakteristische der malignen Neubildung an sich tragen, indem neben den Gefäßanlagen sofort die Sarkomzellen auftreten.

Auch Joseph (55) hält die Tumoren für Angiosarkome.

Rundzellensarkome fanden u. a. Kaposi, Perrin, Jordan (56), Unna.

Ferner fanden Sarkome und zwar meistens Spindelzellensarkome: Metscherski, Philippson, Bernhardt, Johnston und Köhler (57), De Amicis, Funk (58), Uiorth, Havas, Köbner, Lustgarten (59), Schwimmer u. a.

Pelagatti zählt ebenfalls von seinen 7 Fällen von Hautsarkomatose 3, welche dem uns ausschließlich beschäftigenden Typus Kaposi entsprechen, zu den Sarkomen; sein vierter, auch klinisch vom Typus Kaposi abweichender Fall stellt ein Riesenzellensarkom dar. Die Tumoren seiner 3 übrigen Fälle sind nach seiner Ansicht Granulationsgeschwülste.

Spiegler (60) sieht seine als IV, V, VI publizierten Fälle von Sarcomatosis cutis, welche klinisch durchaus dem Kaposischen Typus entsprechen, nicht als Sarkome an, sondern erklärt die Tumoren als „ganz streng circumscripte, nicht fortschreitende, wohl aber der Rückbildung fähige Bindegewebswucherungen mit kleinzelligem Infiltrate", welche aber seiner Ansicht nach „Übergangsformen von entzündlicher Wucherung (chronischer Entzündung) zu den Sarkomen darstellen mögen".

Im Falle von Kudisch (61) wies das mikroskopische Bild ebenfalls auf einen chronisch entzündlichen Granulationsprozeß hin.

Sequeir und Bulloch fanden bei der Untersuchung ihres Falles ein Gewebe von eher chronisch entzündlichem als sarkomatösem Charakter.

Gottheil (62) fand gruppenweise Anhäufungen von meistens rundlichen Bindegewebszellen, die aber nicht das Bild eines echten Sarkoms boten.

Jadassohn (63) hält es für eine noch der Entscheidung harrende Frage, ob es sich bei der Kaposischen Krankheitsform um Angiosarkome oder entzündungsartige resp. infektiöse Neubildungen handelt.

Sellei fand in seinen Fällen, welche klinisch durchaus der Kaposischen Beschreibung entsprachen, mikroskopisch niemals Anhaltspunkte dafür, daß es sich um echte Sarkome handle, und teilt auf Grund seiner Untersuchungsresultate die Ansicht Töröks (64), Köbners, Steiners (65), Petersens u. a., daß die Kaposische Krankheit nicht zu den Sarkomen gehöre.

Auch Kundrat, Paltauf und Majocchi sondern sämtliche Hautsarkome von der Sarkomgruppe ab und zählen sie zu den Granulomen.

Bei der vorstehenden Übersicht über die histologischen Befunde der einzelnen Autoren haben wir, um die bestehende Verwirrung nicht noch zu erhöhen, jene Fälle unberücksichtigt gelassen, deren klinische Beschreibung sich nicht völlig mit den von Kaposi aufgestellten Angaben über das idiopath. multiple Pigmentsarkom deckt, oder welche von den Autoren selbst als abweichende Formen bezeichnet werden, z. B. die Fälle von Fendt (66), Tandler (67) und Krzystallowicz (68).

Ob der von Cholin (69) vorgestellte Fall, der von ihm selbst als in die bisher beschriebenen Sarkomgruppen nicht passend angesehen, von Tschlenoff und Pospelow aber für Sarkom gehalten wurde, zum Typus Kaposi gehört oder nicht, können wir nicht entscheiden.

Unsere eigenen histologischen Untersuchungen nahmen wir an Tumoren vor, die aus therapeutischen Gründen excidiert worden waren und fast ausschließlich an der Fußsohle saßen. In der Entstehung begriffene Knötchen zu erhalten, war leider in keinem unserer Fälle möglich, jedoch bot die Untersuchung auch der ausgebildeten Knoten nebst ihrer nächsten Umgebung so charakteristische Befunde, daß wir durch eine Schilderung derselben zur Histologie des Sarcoma idiop. multipl. haem. beitragen zu können glauben.

Zur Besprechung wählen wir zunächst ein Präparat, welches sich schon bei äußerer Besichtigung als Durchschnitt durch einen Tumor erweist, der durch seine Erhebung über das Hautniveau und eine stärkere Hornschicht von seiner Umgebung abgegrenzt erscheint.

Schon bei schwacher Vergrößerung fällt zunächst in der Nachbarschaft des Knotens eine große Anzahl mit roten Blutkörperchen gefüllter Räume ins Auge, welche die ganze Cutis durchsetzen und bis in die Papillarschicht reichen. Die Papillen sind vielfach verstrichen und die Grenze zwischen Cutis und Epidermis entbehrt der charakteristischen Zeichnung. Die Epidermis selbst erscheint im ganzen verschmälert; nur die Hornschicht ist verdickt.

Die von den erwähnten Bluträumen nicht eingenommenen Teile der Cutis erweisen sich überaus zellreich.

Bei starker Vergrößerung kann man erkennen, daß die erwähnten bluthaltigen Räume teils aus abnorm erweiterten, teils aus neugebildeten Gefäßen bestehen. Das Endothel ist meistens gut erhalten, an manchen Stellen zeigen sich jedoch im Gefäßrohr deutliche Lücken, durch welche das Blut sich in das umgebende Gewebe ergossen hat. Zuweilen kommunizieren auch die größeren Bluträume durch derartige Lücken miteinander.

Eine genauere Betrachtung der, wie erwähnt, zellreichen Umgebung, der teils dilatierten, teils neugebildeten Kapillaren ergibt, daß die meist spindelförmigen Zellkerne in Zügen angeordnet sind, die vielfach dem Verlauf der Kapillaren entsprechen; an anderen Stellen wiederum erscheinen sie mehr regellos oder im Querschnitt getroffen. Zwischen diesen Zellen findet sich an vielen Stellen ein zartes, zuweilen auch gröberes Fibrinnetz, dessen Maschen wiederum häufig mit zahllosen roten Blutkörperchen und vereinzelten Lymphocyten gefüllt erscheinen. In den tieferen Cutisschichten kommen die Gefäßveränderungen weniger als Dilatation oder Neubildung, sondern vielmehr als kolossale Wucherung des Perithels und Verdickung des Gefäßrohrs durch Quellung der Endothelien, vor allem aber durch Wucherung der Media zum Ausdruck.

Die geschilderten, in langen sich vielfach verflechtenden Zügen angeordneten, Zellwucherungen finden sich am reichlichsten in dem deutlich gegen seine Umgebung abgesetzten Knoten selbst wieder. Sie bilden sozusagen die Grundsubstanz des Tumors. Innerhalb desselben weisen die Zwischenräume der Zellen — im Gegensatz zu der oben geschilderten Umgebung des Tumors — nur selten frische Blutungen in Gestalt wohlerhaltener Blutkörperchen auf; hier erscheinen die Zwischenräume vielmehr an vielen Stellen durch ein weit gröberes vielmaschiges Fibrinnetz ausgegossen.

Die auch oft zahlreich innerhalb des Tumors zu findenden, oben beschriebenen — aber hier viel kleineren — Räume enthalten dagegen meist noch gut erhaltene Erythrocyten.

Von besonderem Interesse ist noch das Verhalten der elastischen Fasern: Innerhalb des Tumors fehlen dieselben völlig. Dagegen verhalten sie sich in der Umgebung der Knoten normal, abgesehen von den Stellen, an denen sich die erwähnten Wucherungen der Gefäßperithelien vorfinden.

Mast- und Plasmazellen fanden sich nie in auffallender Zahl.

In der Umgebung der erwähnten durch Kapillarzerreißung entstandenen Blutungen ins Gewebe war häufig Pigment in größerer Menge nachweisbar.

Bei der obigen Skizzierung des histologischen Befundes haben wir absichtlich die Veränderungen innerhalb des Tumors denen seiner Umgebung zum Vergleich an die Seite gestellt, da letztere u. E. jene Vorgänge erkennen läßt, durch die es schließlich zur Bildung eines derben Knotens kommt.

Betrachten wir zunächst die unmittelbare Umgebung des Tumors, so ist der Reichtum an neugebildeten Gefäßen so auffallend, daß sofort der Gedanke an ein Angiom auftaucht. Außer der Gefäßvermehrung sehen wir aber auch an vielen Stellen eine deutliche Wucherung der Perithelien, die durch exzessive Zellvermehrung schließlich zur Bildung derberer Tumoren führt. Wir haben es also mit einem Angiosarkom zu tun. Um diese Diagnose zu begründen, müssen wir etwas weiter ausholen.

Bei genauem Studium der wichtigsten, in letzter Zeit erschienenen Publikationen fiel uns auf, daß die ausführlichere Schilderung der histologischen Befunde in den meisten Fällen auf gleichartige oder mindestens sehr ähnliche mikroskopische Bilder zurückzuführen, daß nur ihre Deutung eine verschiedenartige war: während ein Teil der Autoren sich für die Diagnose „Sarkom" entschied, erklärten andere für Sarkom nicht den geringsten Anhaltspunkt gefunden zu haben. Wie ist das zu erklären?

Man fand in der Hauptsache neugebildete und erweiterte Gefäße und in der Umgebung derselben viele Zellen: „Entzündung“ sagten die einen, „Sarkom“ die anderen.

Da nicht anzunehmen ist, daß die Produkte einer klinisch so gut abgegrenzten Krankheit sich bald als Sarkome, bald als entzündliches Granulationsgewebe manifestieren, so bleibt uns nichts anderes übrig als die große Ähnlichkeit vieler entzündlicher Prozesse mit manchen echten Neubildungen — soweit sie bindegewebiger Natur sind — zur Erklärung dieser Meinungsverschiedenheiten heranzuziehen. Wir zitieren in folgendem eine Äußerung Kolasceks (70), die sich hierauf bezieht:

„Was den Angiosarkomen in meinen Augen noch einen besonderen Wert verleiht, das ist das an die Entzündung mahnende mikroskopische Bild ihrer Wachstumanfänge. Die mikroskopischen Kardinalsymptome einer Entzündung, nämlich Erweiterung und pralle Füllung der Gefäße, hauptsächlich aber die mantelförmige Anhäufung von Zellen um dieselben, hat die in Rede stehende Geschwulstbildung (das Angiosarkom) mit der Entzündung gemein.

Manchmal sind noch die Geschwulstzellen allem Anschein nach mit Granulationszellen identisch, so daß die Ähnlichkeit mit den Entzündungsprodukten noch gesteigert wird.“

Nun haben wir es aber in unserem Falle nicht nur mit einer „Erweiterung und prallen Füllung der Blutgefäße“, sondern mit einer deutlichen Vermehrung resp. Neubildung derselben zu tun, da der große Reichtum an Gefäßquerschnitten, die wir in unseren Präparaten fanden, keineswegs lediglich auf Erweiterung autochthoner Kapillaren, sondern vielmehr auf wirkliche Vermehrung derselben zurückzuführen war und zwar in so hohem Grade, wie es niemals bei Entzündung, sondern nur bei echten Gefäßgeschwülsten, bei Angiomen, vorkommt.

Betrachten wir jetzt die in der Umgebung jener Gefäße angehäuften Zellen, so fällt allerdings auf den ersten Blick eine gewisse Ähnlichkeit mit solchen Bildern ins Auge, wie sie uns von der mikroskopischen Untersuchung entzündlicher Vorgänge her geläufig sind. Bald aber erkennen wir, daß die in nächster Umgebung der Gefäße angehäuften Zellen mit rundem Kern keineswegs alle den bei entzündlichen Vorgängen sich findenden per diapedesin ausgewanderten weißen Blutzellen entsprechen, sondern zum größten Teil junge Bindegewebszellen sind, die in ihrer mehr rundlichen Gestalt, wie man sie in embryonalem Gewebe findet, das jüngste Stadium ihrer Entwicklung darstellen. Sie liegen ja noch in nächster Nähe ihrer Mutterzellen, nämlich jener Zellen, aus denen sich die Kapillaren zusammensetzen, die in ihrer einfachsten Gestalt

gewissermaßen einen Protoplasmaschlauch mit eingestreuten Zellkernen darstellen. Daß die fraglichen Zellen tatsächlich von der Wand der Blutgefäße aus gewucherte junge Bindegewebszellen sind, scheint uns bewiesen durch ihre dem Verlauf der Gefäße entsprechende Anordnung und angesichts der Tatsache, daß die jüngsten, gleichsam embryonalen, noch nicht differenzierten Zellen mit rundem Kern den Gefäßen am nächsten liegen, während die spindelförmigen, in dichten Zügen angeordneten, die älteren Zellindividuen darstellen.

Wir haben es also mit exquisiter Neubildung von Gefäßen und von Bindegewebselementen zu tun und nicht mit einer entzündlichen Infiltration des autochthonen Gewebes.

Unsere Abbildung (s. Tafel) zeigt nun in anschaulicher Weise die oben geschilderte Erweiterung und Vermehrung der Blutgefäße, sowie in deren Umgebung jene Zellwucherungen, die in der Tiefe in einem größeren Bereich bereits eine solche Dichtigkeit erlangt haben, wie wir sie in den bereits länger bestehenden derben Knoten durchweg anzutreffen pflegen. Der Schnitt stammt von einem relativ jungen Knoten, d. h. von einem solchen, der sich zwar bereits deutlich über das Hautniveau erhob und im Gegensatz zu den in Entstehung begriffenen hellroten Tumoren bereits eine blaue Färbung zeigte, im übrigen aber noch jene charakteristische schwammartige Konsistenz aufwies wie wir sie im klinischen Teil beschrieben haben. Weitere Einzelnheiten der Abbildung erklären sich an der Hand unserer histologischen Schilderung von selbst.

## Resumé.

Aus dem Resultat unserer klinischen Beobachtungen und mikroskopischen Untersuchungen möchten wir noch folgende Punkte hervorheben:

Wir halten das Sarcoma id. m. h. für eine exquisite Erkrankung des Gefäßsystems, indem wir das letztere trotz der üblichen anatomisch und physiologisch gerechtfertigten Trennung in Arterien, Venen, Kapillaren und Lymphgefäße als eine Einheit ansehen, dessen einzelne nur durch Differenzierung von einander abweichenden Abschnitte bald in ihrer Gesamtheit, bald einzeln die geschilderten pathologischen Vorgänge aufweisen können. Wie erwähnt, beobachteten z. B. Philippson und Bernhardt eine ganz auffallende Alteration der Lymphgefäße; in anderen Fällen wiederum trat eine solche mehr in den Hintergrund.

Nehmen wir somit das ganze Gefäßsystem als Ausgangspunkt der pathologischen Produkte an, so tritt uns zuerst die Frage entgegen: Durch welche Noxe werden diese Vorgänge ausgelöst?

Die Ansicht so vieler Autoren, daß es sich dabei um die Tätigkeit von Mikroorganismen handle, vermögen wir nicht zu teilen. Selbst aber wenn es sich in unserem Falle wirklich um eine Infektionskrankheit handeln sollte, so reicht doch die Annahme einer spezifischen Art von Bakterien allein zur Erklärung der Krankheitserscheinungen nicht aus, denn gerade bei Infektionskrankheiten stehen sich zwei Faktoren gleichwertig gegenüber: Die Disposition und die veranlassende Schädlichkeit.

Was nun bei den an Sarcoma id. m. h. leidenden Kranken zunächst die Disposition betrifft, so könnte dieselbe z. B. angeboren sein, oder — wie oben erwähnt — in der Rasse ihre Erklärung finden, vielleicht auch in der Ernährung, wie sie durch Klima, Bodenbeschaffenheit und Lebensgewohnheit bedingt wird. Wir erinnern daran, daß diese Krankheit vorzugsweise im Osten Europas und vielfach bei Juden vorkommt.

Wir glauben, daß gerade bezüglich der Disposition sich noch wertvolle Aufschlüsse gewinnen lassen werden, sobald man sich wieder mehr daran gewöhnt haben wird, die Ursachen mancher pathologischen Erscheinungen mehr aus den komplizierten Vorgängen im Organismus zu erklären, anstatt sie allein in einer Invasion von Parasiten zu suchen.

Bezüglich der veranlassenden Schädlichkeit erinnern wir daran, daß in manchen Fällen wiederholte Durchnässungen resp. Erkältungen der Füße den ersten Krankheitserscheinungen voraufgegangen waren. Daß derartige Beobachtungen sicherlich keine Zufälligkeiten darstellen, darauf weist z. B. die Angabe eines unserer Patienten hin, daß jedesmal nach einem kalten Bade sein Zustand durch Zunahme der Knoten sich erheblich verschlimmert habe. Freilich reicht der in solchen Fällen anzunehmende Reiz, den Temperatureinflüsse auf ein labiles Gefäßsystem ausübten, keineswegs für alle derartigen Erkrankungen aus.

In einem Falle Bernhardts zeigten sich die ersten

Symptome an einer Stelle, wo erst kurz vorher ein Erysipel abgelaufen war. Auch in diesem Falle wird es uns weit leichter, die durch ein Erysipel bedingte Alteration der Gefäße als veranlassende Krankheitsursache anzusehen, als uns die Tätigkeit unbekannter Mikroorganismen vorzustellen, für deren Existenz bisher noch nicht die geringsten Anhaltspunkte erbracht worden sind.

Wir sind also der Ansicht, daß die Ursachen, welche das Leiden hervorrufen, mannigfacher Natur sein können und daß bei in gleicher Weise disponierten Individuen bald das eine, bald das andere auslösende Moment in Wirksamkeit treten und die ersten Krankheitserscheinungen hervorrufen kann.

Ferner glauben wir, daß bei der uns beschäftigenden Krankheit die Tumorenbildung keineswegs immer die Antwort auf einen von außen kommenden Reiz zu sein braucht, sondern oft auf Vorgänge im Organismus selbst zurückzuführen sein wird. Wir erinnern in dieser Beziehung an die glänzende Abhandlung Paltaufs „über die lymphatischen Neubildungen der Haut", in welcher er darauf hinweist, daß 25% der an Leukaemie Erkrankten schwere Intermittens durchgemacht hatten und daß die Ansprüche, welche zur Regeneration an die blutbereitenden Organe gestellt wurden, bei gewissen Individuen wahrscheinlich den Reiz zu übermäßiger Bildung abgaben, oder — mit anderen Worten — daß gewisse Regenerationsvorgänge über die Norm hinausschießen können. Da nun auch wir beim Studium der Literatur und in unseren Krankengeschichten nicht selten die anamnestische Angabe fanden, daß die Patienten an schweren Krankheiten (Malaria, Cholera) gelitten hatten, so halten wir es für möglich, daß auch in diesen Fällen durch das Bestreben des Organismus die Blutbeschaffenheit wieder auf ihre frühere Höhe zu bringen, der erste Anstoß zu Wucherungen im Gefäßsystem bei dazu besonders disponierten Individuen gegeben wurde.

Indem wir uns jetzt den ersten Anfängen der Krankheit selbst zuwenden, heben wir nochmals hervor, daß die ersten Geschwulstanlagen Wucherungsvorgänge an den Gefäßen mit Neubildung solcher darstellen, so daß die histologischen Bilder den Eindruck von Angiomen hervorrufen, die aber sehr bald

durch Wucherung der Perithelien den Charakter der Angiosarkome annehmen. Aus dem kolossalen Reichtum an neugebildeten Gefäßen ist die anfänglich teigige Beschaffenheit der Tumoren sowie ihre blaurote Farbe zu erklären, während die häufig schmutzig grünliche Verfärbung ihrer Umgebung auf Blutungen in das Gewebe zurückzuführen ist, wie wir sie in unseren Präparaten häufig beobachteten.

Mit zunehmender Zellwucherung innerhalb der Knoten nimmt auch ihre Konsistenz zu, die sie längere Zeit beizubehalten pflegen. Die häufig erst nach Monaten erfolgende Involution der Tumoren ist einerseits sicherlich die Folge regressiver Vorgänge, wie sie auch sonst bei Sarkomen und Carcinomen allgemein bekannt sind, andrerseits erklären wir uns dieselbe dadurch, daß durch Zerreißung der prall gefüllten Kapillaren häufig Blutungen ins Gewebe stattfinden, wodurch die betreffenden Gefäße zu Grunde gehen und gleichzeitig die vorher von ihnen ausgegangene Zellwucherung zum Stillstand gelangt. Wir sehen in der Tatsache, daß die Knoten nicht immer ins Grenzenlose wachsen und ohne Ulzeration wieder scheinbar völlig verschwinden können, keinen Grund, dieselben aus der Reihe der echten Geschwülste überhaupt zu streichen.

Wenn von vielen Autoren darauf hingewiesen wird, daß schon Virchow betonte, man müsse zur Charakterisierung mancher Geschwülste auch ihr klinisches Verhalten heranziehen und demzufolge die Tumoren dieses Leidens wegen ihrer Fähigkeit sich fast völlig zu involvieren, nicht zu den echten Geschwülsten zählen wollen, so möchten wir demgegenüber folgendes hervorheben:

Es ist gewiß richtig, daß in vielen Fällen die Tumoren des Sarcoma id. m. h. sich hochgradig involvieren, ja daß sie sogar scheinbar völlig verschwinden können. U. E. beruht aber diese Erscheinung u. a. darauf, daß die im Zentrum der Knoten zuerst sich bildenden Produkte der regressiven Metamorphose sowie die durch die erwähnten Blutungen zerstörten Gewebselemente außergewöhnlich leicht zur Resorption gelangen können wegen des kolossalen Reichtums der Tumoren und ihrer Umgebung an Lymph- und Blutwegen. Ebenso scheint uns in dem Umstande, daß auch die Peripherie und nächste Umgebung

der Knoten so überaus reich an Blutgefäßen zu sein pflegt und daher unter relativ guten Ernährungsverhältnissen sich befindet, auch die Tatsache hinreichend erklärt, daß die Tumoren so selten spontan ulzerieren.

Im Gegensatz zu der in der Literatur häufig hervorgehobenen spontanen Involution der Tumoren möchten wir aber doch hervorheben, daß manche Knoten zwar mit Bildung einer zentralen Delle sich zum Teil zurückbilden, dafür aber nach der Tiefe zu ein unbegrenztes Wachstum zeigen können. Wir erinnern in dieser Hinsicht an die völlige Zerstörung von Knochen in einem Falle Bernhardts und bei einem unserer Patienten.

Gerade die Tatsache, daß die Zellwucherungen sich nicht immer auf die Haut beschränken, sondern auch die tiefer liegenden Organe durchsetzend Muskeln und Knochen zerstören können, beweist, daß wir es mit echten malignen Neubildungen zu tun haben. Sowohl die Resultate der anatomischen Untersuchungen als auch die klinischen Beobachtungen führen uns zu dem Schlusse, daß wir diese eigentümliche Krankheit als eine besondere Form der „Sarcomatosis cutis" aufzufassen haben, wie dies Kaposi bei seiner ersten Schilderung bereits getan hat. Inwieweit andere Formen der „Sarcomatosis cutis" mit dem Typus Kaposi verwandt sind oder Übergänge zu demselben darstellen, wird vielleicht durch spätere Untersuchungen festgestellt werden können. Nach dem Stande unserer heutigen Kenntnisse sind wir durchaus berechtigt, für das Sarcoma idiopathicum multiplex haemorrhagicum eine Sonderstellung in Anspruch zu nehmen.

Am Schlusse meiner Arbeit angelangt erlaube ich mir Herrn Prof. Dr. Riehl für die gütige Überlassung des Materials, wie auch für die vielfache Anregung und mir gewidmete Zeit meinen verbindlichsten Dank auszusprechen.

---

## Literatur.

1. Kaposi. Idiopath. multiples Pigmentsarkom der Haut. Archiv für Dermat. und Syph. 1872.

2. Kaposi. Pathologie und Therapie der Hautkrankheiten.

3. Unna. Die Histopathologie der Hautkrankheiten.

4. Perrin, De la dermatose cutanée. Paris 1886.

5. Schwimmer. Archiv für Dermat. und Syph. Bd. XXXVII. 1896. pag. 245.

6. De Amicis. Sulla sarcomatosi cutanea idiopatica. — Gazzetta degli ospedali e delle cliniche. Napoli, 1897. Nr. 64. pag. 685.

7. Pelagatti. Die Hautsarkomatose. Monatshefte f. prakt. Dermat. Bd. XXXV. 6. Heft. pag. 497.

8. Lieberthal. Sarcomatosis cutis. Amer. Med. Assoc. Journ. 1902. Nr. 28.

9. Sellei. Über das idiopath. Kaposische Sarcoma multiplex haemorrhagicum. Monatsh. f. prakt. Dermat. 1900. Bd. XXXI. pag. 413.

10. Pospelow. Vener.-dermat. Gesellschaft zu Moskau. 8. April 1898.

11. Pringle. Congrès international de dermatologie. Paris 1889.

12. Philippson. Über das Sarcoma idiopathicum cutis Kaposi. Ein Beitrag zur Sarkomlehre. Virchows Archiv. Bd. CLXVII. pag. 58.

13. Semenow. Zur Pathologie des Sarcoma pigmentoides idiopathicum multiplex cutis Kaposi. Tagebuch des VI. Pirogoffschen Kongresses. Kiew 1896.

14. Campana. Über Sarkomatose der Haut. XII. Kongreß der ital. Ärzte zu Pavia 1897.

15. Tinzew. Aus der Gesellschaft für wissenschaftl. Medizin und Hygiene a. d. Universität Charkow, Oktober 1896.

16. Paltauf. Über lymphatische Neubildungen der Haut. II. int. Dermatologenkongreß. Wien 1892.

17. Köbner. Verhandlungen der dermat. Sektion beim X. internationalen Kongreß zu Berlin 1890.

18. Semenow. Zehn Fälle des Sarcoma idiop. pigm. multipl. cutis. Monatsh. f. prakt. Dermat. 1897. Bd. XXV. pag. 539.

19. Sellei. Weitere Beiträge zur Pathologie des sog. Sarcoma multiplex pigment. haemorr. idiop. (Kaposi). Archiv f. Dermat. und Syph. 1903. Band LXVI. pag. 41.

20. Kaposi. Atti dell XI Congresso Medico internationale, Roma 1895.

21. Schwimmer. Über das Pigment-Sarkom und einige verwandte Affektionen. Third international Congress of Dermatology. London 1896.

22. Bernhardt. Weitere Mitteilungen über Sarcoma idiopathicum multipl. pigmentos. cutis. Arch. f. Derm. u. Syph. 1902. Bd. LXII. pag. 237.

23. Kalindero. Sarcome cutané pigmentaire multiple idiopathique, avec début par les extrémités (Type de Kaposi) Congrès intern. de dermat. Paris 1889. pag. 752.

24. Sedziak. Seltener Fall von Sarcomata multiplicia cutis et lymphosarcoma tonsillae extrae. Gazeta Lekarska Nr. 44. 1892.

25. Scholtz. Verhandlungen der Breslauer dermat. Vereinigung. Januar 1900.

26. Géza Dieballa. Über einen mit Lymphocytose einhergehenden Fall von Sarcoma multiplex cutis. Wiener kl. Wochenschrift 1897. pag. 22.

27. Tanturri. Über das idiopath. kleinzellige, teleangiektatische Pigmentsarkom der Haut. Il Morgagni. Juliheft 1877.

28. Sellei. Beiträge zur Pathologie des Kaposischen „Granuloms." Monatsh. f. prakt. Derm. 1902. Bd. XXXIV. pag 497.

29. Philippson. Ein Fall von Sarkomatose der Haut verbunden mit visceraler Carcinomatose. Rif. med. 1898. Nr. 165.

30. Bernhardt. Sarcoma idiopathicum multiplex en plaques pigmentosum et lymphangiectodes. Eine eigentümliche Form der sogen. Sarcomatosis cutis. Archiv für Derm. u. Syph. 1902. Bd. LXIII. pag. 239.

31. Sedziak. cf. 24.

32. Kaposi. Verhandlungen der Wiener dermatolog. Gesellschaft. 26. April 1899.

33. Stanziale. Klinischer Bericht über 410 dermo-syphilidol. Krankheitsfälle. Gazz. osped. 1890.

34. Langenbuch. Heilung recidivierter multipler Sarkome der Hautdecken nach einem Erysipelas migrans.

35. Coley. Behandlung von Sarkomen mit den Toxinen des Erysipels und des Bacillus prodigiosus. Amer. med.-surg. bull. 1895, Nr. 9.

36. Jackson. Verhandlungen der New-York Dermatological Society, 26. Jan. 1897.

37. Elliot. Ibidem.

38. Havas. Ungar. dermat. u. urolog. Gesellschaft in Budapest. April 1899.

39. D'Antona. Sul sarcomatosi cutanea multipla. Gazzetta degli ospedali e delle cliniche Napoli 1897.

40. Sequeir u. Bulloch. Ein Fall von idiop. multipl. Pigmentsarkom. The British Journal of Dermatology 1901 (Juni). Bd. XIII.

41. Köbner. Heilung eines Falles von allgem. Sarkomatose der Haut d. subkutane Arseninjektionen. Berliner klin. Wochenschr. 1883, Nr. 2.

42. Havas. Prager med. Wochenschrift 1892, Nr. 48.

43. Viganò. Ein Fall von Sarcoma idiopathicum cutis. Il Morgagni 1903, Nr. 1.

44. Metscherski. Venerol.-dermatolog. Gesellschaft zu Moskau. Februar 1900.

45. Trapesnikow. Prot. d. St. Petersb. russ. syph. und derm. Ges. 1895/96. Band XI.

46. Pospelow. Zur Kasuistik der mit Arsen behandelten primären Hautsarkome. Festschrift Neumann 1900.

47. Kracht. Prot. der Moskauer derm. u. vener. Ges. 1896/97 u. April 1898.

48. Sherwell. Verhandl. d. New-York Dermatological Society Januar 1897.

49. Uiorth. Et Tilsolde of idiopatik multipell Pigmentsarkom (Kaposi) Klinik Aarbog. Christiania 1886.

50. Kutiak. Wiener med. Wochenschrift 1893, Nr. 40.

51. Schwimmer. Sarcoma pigm. diffusum multipl. Internationaler Atlas selt. Hautkrankheiten. Hamburg 1890.

52. Babès. Zentralblatt für die med. Wissenschaft. 1883.

53. Bernhardt. Sarcomata idiop. multiplicia pigm. cutis (Kaposi). Archiv f. Derm. u. Syph. 1899. Bd. XLIX. pag. 207.

54. Riehl. Verhandlungen der Wiener dermatolog. Gesellschaft, 23. März 1892.

55. Joseph. Lehrbuch der Hautkrankheiten.

56. Jordan. Vener.-derm. Ges. zu Moskau 1901.

57. Johnston u. Köhler. Journal of cutan. and genito-urinary diseases. Jänner 1902.

58. Funk. Klinische Studien über Sarkome der Haut. Monatsh. f. prakt. Dermat. 1889.

59. Lustgarten. Verhandl. der New-York Dermat. Society. November 1897.

60. Spiegler. Über die sogen. Sarcomatosis cutis. Archiv f. Derm. u. Syph. 1894. Bd. XXVII. pag. 163.

61. Kudisch. Dermat. Zeitschrift 1902. 3. Heft. pag. 402.

62. Gottheil. Journal of cutan. and genito-urin. diseases 1902.

63. Jadassohn. Handbuch der prakt. Medizin. (Schwalbe-Epstein) 1901.

64. Török. Zwei Fälle von Sarcoma idiopathicum multiplex. Festschrift Neumann.

65. Steiner. Berliner kl. Wochenschr. 1896. Nr. 28.

66. Fendt. Beiträge zur Kenntnis der sogenannten sarkoiden Geschwülste der Haut. Archiv f. Derm. und Syph. 1900. Bd. LIII. pag. 213.

67. Tandler. Beitrag zur Kenntnis der Sarcomatosis cutis. Archiv f. Derm. u. Syph. 1897. Bd. XLI. pag. 163.

68. Krzystallowicz. Przeglad lekarski 1903. Nr. 49—51.

69. Cholin. Vener. dermatol. Gesellschaft zu Moskau. März 1900.

70. Kolaczek. Über das Angiosarkom. Deutsche Zeitschrift für Chirurgie. IX und XIII.

---

**Die Erklärung der Abbildung auf Taf. X ist dem Texte zu entnehmen.**

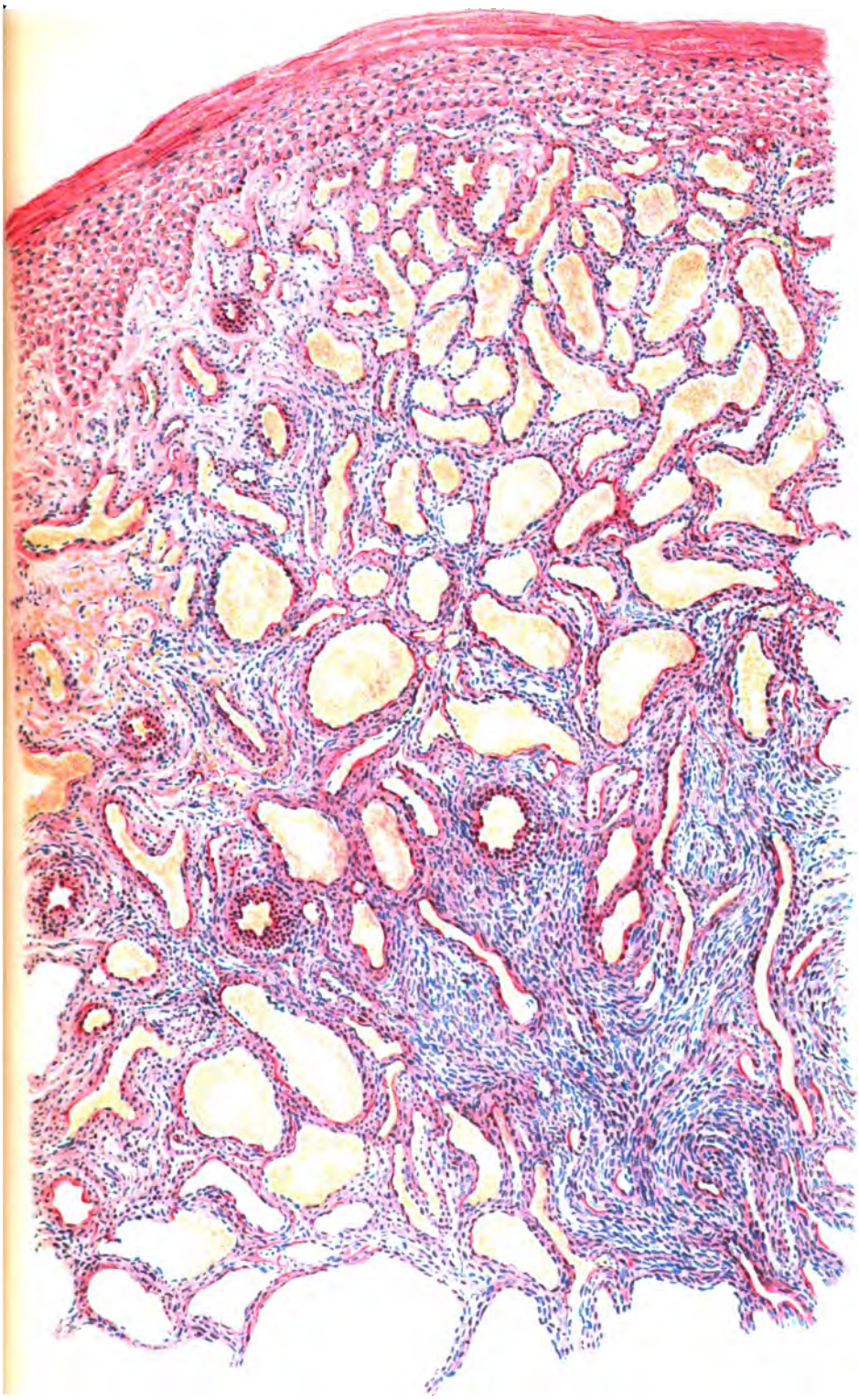

**Halle**: Sarcoma idiopathicum multiplex haemorrhagicum.

Aus der k. k. deutschen dermatologischen Universitätsklinik
von Prof. F. J. Pick in Prag.

# Weitere Untersuchungen über die entzündliche Atrophie des subkutanen Fettgewebes.[1]

Von

Dr. **Alfred Kraus**,
Assistent der Klinik.

Im LXVI. Bande dieses Archivs konnte ich den zunächst von Pfeifer (1), dann von Rothmann (2) mitgeteilten Beobachtungen von herdweiser Atrophie des subkutanen Fettgewebes einen neuen Fall anreihen, in welchem ich die gleichen Veränderungen konstatieren konnte.

Während in diesen Fällen, wo die erwähnten Veränderungen für sich allein bestehen, diese anscheinend als primär aufzufassen sind, kommen gleichartige Erscheinungen im Fettgewebe offenbar viel häufiger sekundär in Begleitung andersartiger, zumeist wohl entzündlicher Prozesse vor.

Nach Marchand (3) nimmt das Fettgewebe immer an der Wucherung des Bindegewebes in der Umgebung von Nekrosen und Entzündungsherden Anteil. In dem Kapitel „Neubildung des Fettgewebes" bildet er Wucherungserscheinungen des Fettgewebes aus der nächsten Nachbarschaft der Demarkationszone bei einer Frostgangrän des Fußes von 11tägiger Dauer ab und beschreibt den Prozeß in folgender Weise: „Die Fettropfen sind infolge der Aufhellung der Schnitte als solche nicht mehr erkennbar; an ihrer Stelle sind wie gewöhnlich helle, kreisförmig begrenzte Hohlräume zurück-

[1] Auszugsweise vorgetragen am VIII. Kongreß der Deutschen dermatologischen Gesellschaft in Sarajevo.

geblieben. In der Umgebung eines solchen Raumes ist eine größere Anzahl rundlicher, länglicher, polyedrischer Zellen angehäuft, darunter eine mit zwei Kernen, ferner eine große, halbmondförmige mit vier Kernen. Das Protoplasma dieser Zellen ist fein granuliert, bei stärkerer Vergrößerung löst sich die Granulierung indes in feine Vacuolen auf, wodurch der Zellkörper netzförmig erscheint. Der Raum einer anderen Fettzelle ist durch eine große, fein vacuoläre Riesenzelle mit fünf Kernen eingenommen. Die rundlichen oder durch gegenseitigen Druck polyedrischen, ein- oder mehrkernigen Zellen entstehen durch fortschreitende Teilung aus dem ursprünglichen, einfachen Zellkörper (Protoplasmarest mit Kern) der Fettzellen. Und zwar deutet das gelegentliche Vorkommen von Mitosen auf die Art der Kernteilung hin, wenn auch vielleicht direkte Abschnürung nicht ausgeschlossen ist."

Eine zweite Abbildung zeigt eine weiter vorgeschrittene Wucherung des Fettgewebes im Unterhautfett unter einer Granulations-Schicht von längerer, mehrwöchentlicher Dauer, gleichfalls nach Frostgangrän: „Die Membran der Fettzellen ist zum Teil noch erhalten, so daß die jungen Zellen noch darin eingeschlossen sind; an anderen Stellen ist sie bereits zerstört, so daß die Zellen ziemlich regellos gelagert sind, hier und da von feinen Bindegewebsfasern und Gefäßen durchzogen. Die jungen Zellen haben im allgemeinen dieselbe Beschaffenheit wie die oben beschriebenen, sie sind fein vacuolär, nach der Extraktion oder Aufhellung des Fettes sehr durchsichtig, mit einer feinen Membran versehen und nicht selten mehrkernig. Oft sind sie durch gegenseitigen Druck polyedrisch, so daß sie in der Tat sehr epithelähnlich aussehen können, wie Czajewicz angab. . . . Man sieht inmitten der in dem Raume der ursprünglichen Fettzelle angehäuften Zellen eine unregelmäßig begrenzte helle Lücke, die im frischen Zustande mit einem Reste des Fettropfens ausgefüllt ist. An Präparaten, die mit Osmiumgemischen behandelt wurden, verdecken die Fettropfen durch ihre schwarze Färbung viel Einzelheiten; die jungen Zellen sind ebenfalls tiefschwarz oder schwarz punktiert; nach Lösung des osmierten Fettes treten die kleinen Lücken im Zellkörper deutlich hervor. In der Nachbarschaft der Fett-

läppchen liegen zahlreiche, fetthaltige Zellen von dem Aussehen der jungen, durch Wucherung entstandenen Abkömmlinge des Fettgewebes."

Marchand kommt zu dem Schlusse, daß es sich bei dem beschriebenen Vorgange augenscheinlich um eine Neubildung von Zellen innerhalb der die ursprünglichen Fettzellen umgebenden Membran, von dem darin enthaltenen Protoplasmareste aus, handle; man könne also mit einem gewissen Recht tatsächlich von einer endogenen Zellbildung sprechen.

Wenn ich diese Befunde Marchands der Genauigkeit ihrer Schilderung halber so ausführlich wiedergegeben habe, so sei sofort darauf hingewiesen, daß die Angaben hierüber in der dermatologischen Literatur, wo man sie doch zunächst erwarten sollte, äußerst spärliche sind.

In seiner Arbeit über normale und pathologische Histologie des Unterhautfettgewebes weist Heitzmann (4) darauf hin, daß schon nach den Erfahrungen von Czajewicz sich analoge Bilder von Fettgewebsveränderungen beim Studium des Fettgewebes von Individuen, bei welchen eine allmähliche Abzehrung erfolgt ist, sowie an Präparaten der Haut aus der Umgebung chronischer Entzündungsprozesse vorfinden. Er selbst bildet ein Präparat von der Brusthaut aus der Nähe eines eiternden Hohlganges ab, welcher zu einer durch Aktinomykose hervorgerufenen Rippennekrose führte; an demselben sind sehr gut die von Flemming als „Wucheratrophie" beschriebenen Fettgewebsveränderungen zu sehen. Daß Heitzmann in denselben weder einen Wucherungs- noch einen atrophischen Prozeß, sondern lediglich eine Rückkehr zum embryonalen Zustand der Fettkugel nach Schwund des Fettes sieht, sei nebenbei erwähnt.

Weitere, die Befunde hierhergehöriger Fettgewebsveränderungen betreffende Angaben finden sich in der dermatologischen Literatur der letzten Jahre bei verschiedenen Untersuchern des Erythema induratum Bazin.

So heißt es bei Audry (5): „Die eigentlichen Veränderungen beginnen in der Subcutis, unmittelbar in der Gegend, in welcher die Schweißdrüsenknäuel liegen. Sie bestehen in einer Art von Ödem, das aus einem feinkörnigen Exsudat

besteht, und sich wie das Bindegewebe färben läßt. Am Rande dieser ödematösen Partien findet man große Zellen von runder oder ovaler Form, die ein helles, wenig gefärbtes Protoplasma und einen kleinen, wandständig gelagerten Kern besitzen, welcher durchweg gefärbt ist. Diese Zellen stehen inmitten des Exsudates getrennt, am Rande zusammengelagert. Ich halte sie für große, einkernige Leukocyten, die eine ähnliche Umwandlung durchgemacht haben wie bei Aktinomykose. Das umgebende Bindegewebe weist keine Reaktionserscheinungen auf, es begrenzt die ödematösen Partien und das elastische Gewebe hört an der Stelle auf, wo das Ödem beginnt, als ob dieses Ödem eine arrodierende Wirkung auf das anliegende Gewebe ausüben würde. Mehr in der Tiefe zeigt das Gewebe eine schwammige Beschaffenheit, es besitzt zahlreiche, runde Höhlungen, die wie mit einem Locheisen ausgeschlagen erscheinen und eine gelbe, ölige Flüssigkeit enthalten, welche auf makroskopischen Schnitten leicht zu konstatieren ist, und wahrscheinlich durch eine Umwandlung des Fettgewebes bedingt ist."

Thibierge und Ravaut (6) fanden beim Erythema induratum Tumoren von gelblicher Farbe, hart, im Unterhautfettgewebe sitzend, deutlich von der Umgebung abgegrenzt. Auf dem Durchschnitte entleeren sie eine ölige Flüssigkeit und sind durch „Bandes Scléreuses" in mehrere, makroskopisch schon sichtbare Läppchen zerlegt. Diese Bänder bestehen aus Bindegewebe, in dem sich zahlreiche, von entzündlichen Infiltraten umgebene Gefäße finden, welche teils eine sehr starke, teils mäßige Endothelwucherung, zum Teil auch eine Entzündung ihrer Wände aufweisen. An einzelnen Stellen findet man in unmittelbaren Zusammenhang mit den Gefäßen oder auch in perivaskulären Infiltraten epitheloide und Riesenzellen. Das von den beschriebenen sklerotischen Bändern umgebene Bindegewebe enthält teils normales oder entzündlich gewuchertes, teils nekrotisches Fettgewebe. Alle diese Veränderungen sitzen in den tieferen Partien der Haut, während die oberen Teile kein Zeichen von Entzündung aufweisen."

Harttung und Alexander (7) fanden inmitten des Fettgewebes große und kleine, scharfrandig begrenzte Hohlräume von verschiedener Gestalt, bald polygonal, bald rund,

je stärker die umgebende Infiltration ist, desto mehr sich der Kreisform nähernd. Ihr Inhalt sind große, runde oder vielkernige Zellen mit bläschenförmigen Kernen und mehreren Kernkörperchen. Das Protoplasma derselben ist teils normal, teils ist es von Vacuolen durchsetzt, und in eine schaumige, amorphe Masse verwandelt. Überwiegt nun die Zahl dieser letzteren, schon der Verfettung anheimgefallenen Zellen die der normalen, so erscheinen bei Alkoholhärtung die Hohlräume leer, überwiegen die gut erhaltenen, so sind die Hohlräume ganz mit ihnen angefüllt." . . . „Wir glauben nunmehr diese Räume für Fettgewebsbezirke ansehen zu müssen, welche durch die dichte, sie zuweilen völlig schalen- und wallartig umgebende und von dem Nachbargewebe abschließende Randinfiltration in ihrer Ernährung gestört wurden und der Atrophie verfielen. Allmählich trat eine völlige Resorption des Fettes ein und an dessen Stelle trat dann eine kompensatorische Wucherung der Kerne der Fettzellen, eine Wucherung, die nun ihrerseits ebenfalls nicht von langer Dauer sein konnte, und bald der Verfettung anheimfallen mußte. Das mehrfach erwähnte, die Hauptmasse unserer Tumoren bildende und deren Härte hervorrufende Infiltrat durchzieht in großer Mächtigkeit das gesamte untere Corium und Fettgewebe und reicht zuweilen ziemlich hoch hinauf. Es besteht teils aus mononucleären Leukocyten und gewucherten fixen Zellen, teils — wenn auch seltener — aus typischen Riesenzellentuberkeln, und bildet im Verein mit dem normalen und entzündeten Fettgewebe, den erweiterten Hohlräumen und den größeren oder kleineren fibrösen Strängen ein ganz eigenartiges und charakteristisches Bild."

Ich habe in meiner ersten auf die Fettatrophie bezüglichen Arbeit auf diese Befunde beim Erythema induratum mit dem gleichzeitigen Hinweise aufmerksam gemacht, daß ein Teil der Untersucher neben den Veränderungen im Fettgewebe gleichzeitig echt tuberkulöse Veränderungen erheben konnte, und war zu dem Schlusse gelangt, daß die verschiedensten lokalen Erkrankungsvorgänge im Bereiche der Haut, unter ihnen nicht in letzter Linie die Tuberkulose, gelegentlich von der circumscripten, entzündlichen Fettatrophie begleitet sein dürften. Nichts

lag näher als die Annahme, daß auch die verschiedensten anderen Entzündungsprozesse, die sich vorwiegend in der Tiefe der Haut abspielen, zu den gleichen Wahrnehmungen Veranlassung geben würden, wenn erst einmal auf diese die Aufmerksamkeit gelenkt würde.

Es scheint mir deshalb nunmehr angezeigt, über die histologischen Untersuchungsergebnisse eines Falles zu berichten, der mir als Bestätigung meiner im Vorausgehenden ausgesprochenen Annahme dienen zu können scheint.

Derselbe betraf eine 36jährige Dienersfrau, die zum ersten Mal am 22. November 1902 das Ambulatorium unserer Klinik aufsuchte.

Die Anamnese ergab folgendes: Pat. seit 12 Jahren verheiratet, gebar zunächst ein Kind, das im 4. Lebensjahre an Hirnhautentzündung starb. 2 Jahre später 1. Abortus im 4. Monate; einige Zeit später trat ein über den ganzen Körper ausgebreiteter Ausschlag auf, der unter einer vom Arzte vorgeschriebenen Medizin in wenigen Tagen abgelaufen sein soll, seit dieser Zeit bis vor etwa 3 Jahren, zeitweise heftige Kopfschmerzen. Vor 7 Jahren starke Hämorrhoidalblutungen mit konsekutiver, schwerer Anämie. Operation auf einer chirurgischen Klinik. Vor etwa 3 Jahren 2. Abortus im 4. Monate, wieder ohne nachweisbare Ursache. — Die Affektion, derentwegen Pat. unsere Hilfe in Anspruch nimmt, besteht seit etwa 3 Monaten. Es trat zunächst ohne schwerere Störung des Allgemeinbefindens, doch unter Schmerzen, allmählich eine starke Schwellung über der linken Patella auf. Auf einer internen Klinik, an die sich Pat. zunächst wandte, wurden Einreibungen mit Chloroformöl verordnet. Unter diesen ließen die Schmerzen wohl nach, doch bildete sich in der Mitte der Anschwellung, wo sich mittlerweile die Haut stark gerötet hatte, eine Erweichung aus. Nach 2 Monaten, während welcher Zeit unter Schmerzen und Schwellung neue derartige Krankheitsherde am rechten und linken Oberschenkel, am rechten Unterschenkel und in der Kreuzbeingegend entstanden waren, erfolgte an dem zuerst erwähnten — am linken Knie — der Durchbruch unter Entleerung eitriger Massen. Nunmehr suchte Pat. unsere Klinik auf.

Hier wurde folgender Status praesens erhoben:

Pat. mittelgroß. Allgemeine Decken etwas blaß, gut entwickelter Panniculus. An einzelnen Stellen der Haut beider Oberschenkel, der Rückseite des rechten Unterschenkels, des linken Oberarms und der linken Glutaealgegend tastet man in der Tiefe der Haut gelegene, zum Teil mit ihr verlötete, dieselbe wenig vorwölbende, derbe, undeutlich begrenzte, knotige Infiltrate von Erbsen- bis Überhaselnußgröße. Am linken Knie und an einer Stelle der Haut des äußeren oberen Drittels des linken Oberschenkels ist dieselbe etwa im Umfange eines Gulden-

stückes braunrot verfärbt, stark infiltriert und weist eine zentral gelegene, erbsengroße, scharfrandige Wundhöhle auf, deren Boden leicht belegt ist. Unterhalb der rechten Wade befindet sich eine gleichfalls braunrot verfärbte, oberflächlich schuppende Stelle, an der zentral bereits Heilung erfolgt ist. — Der somatische Befund entspricht der Norm. An Lymphdrüsen, Knochensystem und Schleimhäuten keine Besonderheiten.

Am 24. Dezember 1902 wird ein erbsengroßer, nicht spontan, wohl auf Druck schmerzhafter Knoten an der Vorderfläche des linken Oberschenkels, über dem die Haut nicht wesentlich verändert ist, excidiert.

Über das Ergebnis der vorgenommenen histologischen Untersuchung will ich später berichten.

Decursus: Die Wundheilung an der Excisionsstelle erfolgte bis auf eine Naht, die durchschnitt, per primam.

5. Jänner 1903. Trotz andauernden As-Gebrauches und innerlicher Darreichung eines Polyjodats sind neuerdings an verschiedenen Stellen Knoten aufgetreten.

2. März. Ulzeration am linken Knie hat Kronengröße erreicht. Therapie: Jodkalium, graues Pflaster.

6. März. Ulzeration am linken Knie bedeutend verkleinert. Die Knoten sämtlich geschwunden.

15. März. Wundhöhle am linken Knie kaum erbsengroß; ein neuer Knoten am linken Knie aufgetreten.

30. März. Pat. hat aus äußeren Gründen die verordnete Therapie nicht durchgeführt. Der Knoten am linken Knie nußgroß, im Zentrum Fluktuation, die Haut darüber sehr stark entzündlich verändert.

15. April. Unter Jodkalium, grauem Pflaster auffallend rascher Rückgang der Entzündungserscheinungen.

15. Juni. Unter antiluetischer Therapie seit 2 Monaten keine frischen Knoten.

8. August. Der zuletzt entstandene Knoten am linken Knie nur noch als erbsengroße, derbe Resistenz in der Tiefe der Haut fühlbar. Entzündungserscheinungen der bedeckenden Haut völlig abgelaufen. — Der Knoten wird in Form einer ihn umgreifenden Hautspindel mit dem subkutanen Fettgewebe bis tief auf die Fascie excidiert. — Dasselbe war auch gelegentlich der ersten Excision geschehen.

Die Diagnose war unter Berücksichtigung des klinischen Befundes namentlich an den beiden exulcerierten Knoten, der ziemlich positiven Anamnese und später ganz besonders der auffallend günstigen Beeinflussung durch die eingeleitete antiluetische Behandlung auf Lues gummosa gestellt worden.

Was nun die histologische Untersuchung der beiden excidierten Knoten betrifft, so wurden diese zum Teil

in Alkohol fixiert, zum Teil in Flemmingscher Lösung konserviert und in Alkohol nachgehärtet, sodann teils in Paraffinserien, teils nach Celloidineinbettung geschnitten, und den gebräuchlichen Methoden der Kern, Bindegewebs- und elastischen Faserfärbungen unterzogen.

Makroskopisch betrachtet zeigte das Präparat an einem durch die größte Breite der Hautspindel gelegten Querschnitt, der den durch die deckende Haut als derbe Resistenz tastbaren Knoten traf, an einer Stelle des subkutanen Fettgewebes ein in sehr dichten, zirkulären Zügen angeordnetes Bindegewebe, das einen — etwa 1 *mm* im Durchmesser messenden — rundlichen Hohlraum begrenzte, dessen Lumen von einer Masse ausgefüllt erschien, die nur an einer Stelle der Wandung diese nicht ganz erreichte, so daß man das Bild eines thrombosierten Lumens vor sich zu haben glauben konnte. Von der dichten bindegewebigen Umrandung dieses Gebildes sah man dann stärkere und schwächere Bindegewebszüge nach verschiedenen Richtungen hin abzweigen, verschieden große Partien eines auffallend stark gelb gefärbten Fettgewebes zwischen sich fassend, in dem man hier und da kleine, rundliche, lochförmige Hohlräume bemerken konnte.

Der histologische Befund beider excidierter Partien ergänzte sich zu einem einheitlichen Bilde, weshalb ich der Kürze halber in Einem darüber berichten will.

Epidermis und Corium zeigen keine wesentlichen Veränderungen, abgesehen von einem mäßigen Ödem und geringer kleinzelliger Infilration, die zum größten Teile den Gefäßen folgend, hier und da in kleinen, isolierten Herden verstreut, anzutreffen ist. Der Beteiligung der tieferen Schichten des Corium will ich später Erwähnung tun.

Sehr auffallende Veränderungen aber weist das Unterhautfettgewebe auf, das sich als Hauptsitz der Affektion erweist. Während einzelne Läppchen desselben sich — von geringen Entzündungserscheinungen abgesehen — ziemlich unverändert erweisen, sind andere Teile desselben mehr oder minder vollständig dem Krankheitsprozesse zum Opfer gefallen, der sich der Hauptsache nach als ein typisches, subkutanes, in den zentralen Partien deutlich verkästes Gumma dar-

stellt, das an der unteren Grenze des Corium beginnend, nach außen hin von einer sehr mächtigen Schicht konzentrisch angeordneter Bindegewebsmassen umgeben ist. Diesen folgt nach innen zu eine breite Zone zelligen Infiltrates, das sich aus mononucleären Leukocyten, Fibroblasten, Plasmazellen und stellenweise Riesenzellen zusammensetzt, welche mit ihrer oft polygonalen Form sehr an jene erinnern, wie sie bei der Wucheratrophie des subkutanen Fettgewebes beschrieben worden sind und wie ich sie selbst noch zu erwähnen haben werde. Das Zentrum der Bildung endlich ist von einer, zum Teile in die randständige Infiltrationszone allmählich übergehenden, stellenweise von derselben durch einen schmalen Zwischenraum völlig abgesetzten homogenen Masse gebildet, die nur noch an den peripheren Teilen einzelne Zellkonturen und deutlicher gefärbte Kerne aufweist, während ihr völlig strukturloses Zentrum mit basischen Farbstoffen nicht mehr färbbar, sauere begierig aufnimmt. Hier und da sieht man in der ganzen Bildung Reste elastischer Fasern versprengt.

Von dem eben geschilderten Gebilde setzen sich nach den benachbarten Partien des Fettgewebes Züge des randständigen Bindegewebes fort, und umfassen in lebhafter Entzündung begriffene Teile desselben. Während an einzelnen dieser im wesentlichen kleinzellige Infiltration mit Übergang in Bindegewebsneubildung zu konstatieren ist, weisen andere Partien des Fettgewebes in der unmittelbaren Nachbarschaft des großen Entzündungsherdes deutlich die Charaktere der Wucheratrophie des Fettgewebes auf. Die Bindegewebsmaschen des Fettgewebsnetzes zeigen sich von einer großen Zahl rundlicher, polyedrischer, oder länglicher Zellen erfüllt. Die einzelnen derselben haben einen großen Protoplasmakörper, der ein fein granuliertes Aussehen hat und bei starker Vergrößerung zahlreiche Vacuolen erkennen läßt. Die großen, ovalen, gut färbbaren Kerne zeigen häufig eine kreisrunde, wie mit einem Locheisen ausgeschlagene Lücke. Neben diesen einzelnen Zellgebilden sieht man vielfach Übergänge zu mehrkernigen und endlich zu ausgesprochenen Riesenzellen, mit sehr zahlreichen Kernen, deren zumeist sehr gut färbbare Zelleib bald eine der Kugelform sich nähernde, rundliche Kontur aufweist, bald

einen sehr unscharf und unregelmäßig begrenzten Protoplasmaklumpen aufweist, der zwar zahlreiche Kerne besitzt, in der Form aber viel weniger sich der wirklichen Riesenzelle nähert. Man sieht an vielen Stellen die Übergänge von den einzelnen Zellen zu diesen Zellkomplexen, indem an den erwähnten, vielgestaltigen Protoplasmaklumpen noch vielfach die in einander übergehenden Konturen der einzelnen Zellen wahrzunehmen sind. In der weiteren Umgebung des großen Entzündungsherdes verlieren sich diese Veränderungen allmählich und die kleinzellige Infiltration setzt sich längs der die Fettläppchen trennenden Bindegewebssepten, verschieden weit in diese fort, nur stellenweise zusammenhängendere Bezirke desselben in Gänze einnehmend. Diese herdweisen Infiltrate, die sich stellenweise auch noch in der Nähe der untersten Grenze des Corium finden, enthalten vielfach epitheloide und Riesenzellen, welche letztere vollkommen identisch mit jenen, im atrophisch wuchernden Fettgewebe erwähnten sind, und zur Gestaltung eines an miliare Tuberkel ungemein erinnernden Bildes beitragen.

Diesen letzteren Befund möchte ich ganz besonders hervorheben; auch Pfeifer tut dies gelegentlich der Beschreibung seines Falles von herdweiser Atrophie des Fettgewebes in folgender Weise:

„Äußerst spärlich fand man kleine Infiltrate in der Pars reticularis des Coriums selbst und da nur in nächster Nähe des Fettgewebes; im übrigen war das Corium frei von pathologischen Veränderungen. An einzelnen Stellen des erkrankten Unterhautfettgewebes, wo sich das entzündlich veränderte Bindegewebe gleich unter dem Corium vorfand, ließ sich natürlich oft eine innige Verschmelzung dieser Bindegewebsmassen mit den großzelligen Bindegewebszügen des Corium nachweisen. Das mikroskopische Bild der vorerwähnten, herdweisen Infiltrate erinnerte in Größe, Form und Bau sehr an miliare Tuberkelherde. Besonders da wurde die Ähnlichkeit eine auffallende, wo einzelne Fettzellen in einem bestimmten Stadium der Wucheratrophie miteingeschlossen waren. In diesem Stadium nämlich sehen dieselben den Riesenzellen des Tuberkelknötchens sehr ähnlich.“

Demgegenüber aber muß hier doch darauf hingewiesen werden, daß Harttung und Alexander in mehreren Fällen Erythema induratum Bazin das Nebeneinandervorkommen wirklich tuberkulöser Veränderungen neben den beschriebenen, der Wucheratrophie zugehörigen Prozessen im subkutanen Fettgewebe beobachtet haben. Auch ich hatte mittlerweile Gelegenheit, eine ähnliche Wahrnehmung zu machen, indem ich bei der histologischen Untersuchung eines eigenartigen, seitdem von mir unter dem Titel „Multiple, primäre, in Knotenform auftretende Zellgewebstuberkulose der Haut" publizierten Falles, neben dem ausgesprochensten Bild verkäster Tuberkel des Unterhautfettgewebes eine typische entzündliche Atrophie des Fettgewebes vorfand (8).

Kehren wir nunmehr zur Beschreibung des histologischen Befundes in unserem Falle zurück, so wäre hier nur noch der — für die Natur des Prozesses allerdings sehr wichtigen — Gefäßveränderungen zu erwähnen. Diese betrafen in erster Linie die arteriellen Gefäße des Hypoderms, welche allenthalben sehr starke endarteriitische Prozesse aufwiesen. Das Lumen der kleineren Arterien war durch die Wucherungsvorgänge fast vollständig verschlossen.

Resumieren wir das Gesagte, so erbrachte die histologische Untersuchung den Beweis, daß es auch im Gefolge des spezifischen luetischen Entzündungsprozesses im subkutanen Fettgewebe sekundär zu atrophischen Veränderungen desselben kommen könne. Es ist uns nicht fraglich, daß gleichartige Veränderungen ebenso bei den verschiedensten anderen, mit primärer oder sekundärer Beteiligung des subkutanen Fettgewebes einhergehenden pathologischen Prozessen eine Rolle spielen. Für Prozesse tuberkulöser Natur scheint uns dies nach dem Vorerwähnten gleichfalls sichergestellt.

---

Während der Korrektur der Arbeit ist in diesem Archiv (Bd. LXXI, pag. 385) die zweite Publikation von Harttung und Alexander (9) über das Erythème induré Bazin er-

schienen. Es sei mir gestattet, hier mit einigen Worten auf dieselbe einzugehen.

Am VIII. Kongreß der deutschen dermatologischen Gesellschaft in Sarajevo demonstrierte Harttung mikroskopische Präparate von Erythema induratum Bazin, durch welche er den Nachweis der tuberkulösen Natur dieser Affektion zu erbringen suchte. Im Anschlusse daran berichtete ich (s. Arch. Bd. LXXII, Heft 3, pag. 433) über die bei der Untersuchung des dieser Arbeit zu grunde liegenden Falles wahrgenommenen Befunde und hob die Ähnlichkeit der durch die Wucheratrophie des Fettgewebes gelegentlich entstehenden Bilder mit denen der Tuberkulose hervor. Dies sei deshalb konstatiert, weil nunmehr auch Harttung und Alexander (9) in ihrer letzten Mitteilung über das Erythema induratum über gleichartige Wahrnehmungen berichten, dies im Gegensatze zu ihrer ersten, dasselbe Thema behandelnden Arbeit. So heißt es bei der Wiedergabe des mikroskopischen Befundes in einem der Fälle (l. c. pag. 391) wörtlich:

„Einzelne Stellen sind bei flüchtiger Betrachtung sehr tuberkulosen ähnlich. Es sind das diejenigen Schnittpartien, in denen die Riesenzellen enthaltenden Fetträume nicht besonders deutlich von ihrer Umgebung abgegrenzt sind und mehr diffus zerstreut in einem Gewebe liegen, welches sich infolge seines Reichtums an gewucherten, den epitheloiden sehr ähnlichen Fettzellen, und seines Leukocytengehaltes in seiner Struktur der des tuberkulösen Gewebes sehr nähert. Bei einigem Durcharbeiten wird es aber doch sicher, daß diese Riesenzellen in präformierten Hohlräumen liegen und das Wesentlichste: sie sind eben in ihrem ganzen Aufbau von den Langhansschen Zellen grundverschieden . . ."

Wenn heute auch das Erythema induratum von einer Anzahl von Autoren den echten Tuberkulosen der Haut zugezählt, von anderen in einen noch nicht genügend scharf präzisierten, aber jedenfalls bestehenden, indirekten Zusammenhang mit der Tuberkulose gebracht wird, so wird man unseres Erachtens doch diesen — ebenso bei anderen Affektionen als gerade auch beim Erythema induratum zur Beobachtung gelangenden „sehr tuberkulosenähnlichen" Veränderungen Beachtung schenken müssen, welche auf die im Gefolge der verschiedenartigsten entzündlichen Prozesse im Fettgewebe sich abspielende Atrophie zurückzuführen sind und auf deren Bedeutung ich — wie erwähnt — schon seinerzeit aufmerksam machte.

Noch ein zweiter Punkt in der jüngsten Arbeit von Harttung und Alexander gibt mir Veranlassung, auf dieselbe zurückzukommen. Die Autoren sagen nämlich (pag. 403):

„Die Auffassung, die Kraus für seine Fälle findet — die gewiß für diese und die von Pfeifer und Rothmann zu recht besteht — daß die Knotenbildung nur die Bedeutung eines Symptoms habe und daß die Knoten gelegentlich einer die Kräfte des Organismus und dessen Gewebe stark konsumierenden schweren Erkrankung auftreten, trifft für unsere Fälle sicher nicht zu. Im Gegenteil, die Erkrankung ist eine rein lokale und so sehr lokalisiert und abgeschlossen, daß sie, trotzdem überall die Disposition zur Tuberkulose besteht, den Gesamtkörper noch gar nicht allgemein angegriffen hat . . ."

Demgegenüber muß ich feststellen, daß es am Schlusse meiner ersten, auf die entzündliche Atrophie des subkutanen Fettgewebes bezüglichen Arbeit (10) wörtlich heißt:

„Es scheint demnach, daß die erwähnten Prozesse im Fettgewebe nicht nur als Symptom allgemeiner konsumierender Erkrankungen überhaupt, sondern auch im Gefolge lokaler Erkrankungsvorgänge im Bereiche der Haut selbst auftreten können, unter welchen wieder die Tuberkulose nicht in letzter Linie in Betracht käme, wofür die Angaben der erwähnten Autoren (Thibierge und Ravaut Mantegazza, Harttung und Alexander!) sprechen, die neben den Erscheinungen der circumscripten, entzündlichen Fettatrophie gleichzeitig vorhandene tuberkulöse Veränderungen vorfanden."

Wir glauben demnach, daß die neuerlichen Befunde Harttungs und Alexanders diese unsere damalige Schlußfolgerung nur abermals bestätigt haben.

Meinem hochverehrten Chef, Herrn Professor Pick, erlaube ich mir für die Zuweisung dieser Arbeit und die freundliche Unterstützung bei derselben den besten Dank auszusprechen.

## Literatur.

1. Pfeifer. Über einen Fall von herdweiser Atrophie des subkutanen Fettgewebes. Dtsch. Arch. f. klin. Med. Bd. L. p. 488.

2. Rothmann. Über Entzündung und Atrophie des subkutanen Fettgewebes. Virch. Arch. Bd. CXXXVI. p. 159.

3. Marchand. Der Prozeß der Wundheilung mit Einschluß der Transplantation. Deutsche Chirurgie. Lief. 16. p. 135 ff.

4. Heitzmann. Normale und pathol. Histologie des Unterhautfettgewebes. Arch. f. Derm. u. Syph. Bd. XXXII. 1895.

5. Audry. De la lésion de l'érithème induré de Bazin. Ann. de derm. 1898. Zit. nach Mraček, Handb. d. Hautkr. 1902.

6. Thibierge und Ravaut. Étude sur les lésions et la nature de l'érythème induré. Ann. de derm. 1899.

7. Harttung und Alexander. Zur Klinik und Histologie des Erythème induré Bazin. Arch. f. Dermatol. u. Syph. LX. 1902 und VIII. Kongress d. deutsch. derm. Ges. Sarajevo. 1903.

8. Kraus, A. Multiple, primäre, in Knotenform auftretende Zellgewebstuberkulose der Haut. Prag. med. Woch. 1904. Nr. 28.

9. Harttung und Alexander. Weitere Beiträge zur Klinik u. Histologie des Erythème induré Bazin. A. f. D. u. S. Bd. LXXI. p. 385.

10. Kraus, A. Über entzündliche Knotenbildung in der Haut mit umschriebener Atrophie des Fettgewebes. Archiv f. Dermatol. u. Syphil. Bd. LXVI. pag. 337.

# Bericht über die Leistungen

auf dem

## Gebiete der Dermatologie und Syphilis.

# Bericht

## über die Verhandlungen des VIII. Kongresses der Deutschen dermatologischen Gesellschaft in Sarajevo

vom 21.—23. September 1903.

(Schluß.)

### III. Sitzung.

**Mittwoch, den 24. September im bosn.-herz. Landesspitale.**

22. **Glück** (Sarajevo). Über den Verlauf und die klinischen Formen der Lepra mit Krankendemonstrationen. Über den Ursprung und das Alter der Lepra in Bosnien und der Herzegowina liegen keine Quellen vor; die von Prof. Neumann seinerzeit ausgesprochene Vermutung, daß die Krankheit durch römische Soldaten zur Zeit der Eroberung des Landes im 2. Jahrhundert n. Ch. eingeschleppt wurde, ist eine ganz unerwiesene Hypothese. Die Tatsache, daß die sogenannte tuberöse Lepraform mindestens eben so häufig als die anästhetische zur Beobachtung gelangt, spricht gegen die Annahme eines hohen Alters der Krankheit in Bosnien. Es ist ja bekannt, daß die Lepra in jenen Ländern, wo sie seit Jahrhunderten endemisch ist, viel häufiger in nervösen Formen anzutreffen ist als in der Knotenform. Gegenwärtig sind bei uns etwa 300 Lepröse bekannt. In Bezug auf die Verbreitung des Leidens wäre zu bemerken, daß dasselbe meistens auf den Osten und Südosten des Landes sich beschränkende Herde bildet, u. zw. sind die Grenzbezirke gegen Serbien und die Türkei am meisten betroffen. Überdies findet man im Zentrum des Landes einen intensiven Lepraherd im Bezirke Prozor. In den übrigen Teilen des Landes kommt die Lepra nur sporadisch oder überhaupt gar nicht vor.

Glück stellt 14 Männer, 3 Weiber vor, davon gehören 8 Männer und 2 Weiber der sogenannten tuberösen Form an; 2 Männer, 1 Weib der tubero-anästhetischen und 4 Fälle der reinen anästhetischen Form an.

Der Primäraffekt kann sowohl an der Haut wie an der Schleimhaut sitzen, von dem Befunde, daß die Nase stets der Ausgangspunkt der Lepra

sei, wie Sticker behauptet, konnte Glück sich nicht überzeugen. Das sekundäre, resp. das Frühstadium folgt nun nach kürzerer oder längerer Zeit und ist durch polymorphe erythematöse Ausschläge gekennzeichnet, die nach kürzerem oder längerem Bestande schwinden, doch können manchmal diese Flecken bestehen bleiben. Diesem Stadium folgt bei der tuberösen Form die Entwickelung der Knoten, resp. der Infiltrate. Bei der anästhetischen Form fällt das Stadium der leprösen Neubildungen, das der Leprome weg und es treten die Veränderungen von Seiten des Nervensystems mit ihren Folgen in den Vordergrund. Bei den Krankenvorstellungen macht Gl. auf die charakteristischen Erscheinungen am Kopfe, dem leprösen Gesichte aufmerksam, weist auf die Verdickungen der Nn. auriculares majores hin, bespricht die Veränderungen des Rachens, des Kehlkopfes, demonstriert den Farbenton der Haut, die Verdickungen der Nn. ulnares, die Infiltration der Haut, eventuell Geschwüre und Narbenbildung über den Ellbogen, in 2 Fällen die rosenkranzartige Verdickung der Hautvenen am Handrücken (Phlebitis leprosa), zeigt die Atrophie der Hohlhandmuskulatur, die Veränderungen an Genitale und den Hoden etc. Bei der Vorführung der anästhetischen Formen verweist Gl. auf die Kontrakturen der Hände, die Mutilationen, Mala perforantia, die Veränderungen an den Fingern und demonstriert Röntgenaufnahmen, an denen man ganz genau den Gang der Mutilationen verfolgen kann. In 2 Fällen fanden sich ausgedehnte Morphäen.

Aus diesen Darlegungen ist zu ersehen, daß Gl. sich mit der dermaligen Einteilung der Lepra in die Knoten- und Nervenlepra nicht zufriedenstellt und eine mehr den klinischen Erscheinungen der einzelnen Fälle entsprechende Einteilung der Krankheitsformen als erwünscht betrachtet.

Die Erkrankung dauert Jahre lang und die Kranken gehen alle entweder durch Entkräftung, oder eine andere interkurrente Erkrankung, gewöhnlich durch Tuberkulose zu Grunde. In Bezug auf die Therapie teilt Gl. mit, daß nach seinen jahrelangen Beobachtungen nur mittels Arsen eine Besserung zu erzielen ist. Das Arsen wird in Form des Guberwassers verabreicht, bis zu 12 Löffeln täglich. Unter dieser Medikation sieht man oft ein Abflachen der Knoten, Verheilung ausgedehnter Geschwüre, ja in einigen Fällen temporären Stillstand des Prozesses eintreten. Von Injektionen mit Chaulmograöl oder Hydrargyrum wurde nicht die geringste Beeinflussung des Prozesses bemerkt, ebenso nicht bei der internen Verabreichung des Chaulmograöles in kleineren oder größeren Dosen, oder bei Darreichung von Natrium salicylicum bis 5 Gramm pro die, auch Gurjunöl blieb völlig ohne Effekt. Die Injektionen mit Chaulmograöl sind außerordentlich schmerzhaft, führen in einzelnen Fällen zur Abszeßbildung, die Sublimatinjektionen schwächen die Kranken und greifen Mund wie Darmschleimhaut in intensiver Weise an. Die Serumbehandlung nach Carasquilla führte zu keinerlei Resultaten. Neben der medikamentösen Therapie wird der sorgfältigsten Pflege der Haut, sowie der Lokalbehandlung der einzelnen Veränderungen und der Lebens-

weise volle Aufmerksamkeit geschenkt. Nur in dieser Weise kann im einzelnen Falle eine günstige Beeinflussung erwartet werden. In jenen Fällen, wo eine Besserung im Zustande eintrat, war dieselbe nur auf die entsprechende medikamentöse (Arsen-) Therapie und die hygienisch-diätetische Behandlung zurückzuführen.

**Diskussion.** Herr von Petersen (St. Petersburg). In der Leprakolonie Krutija Rutschji der Gesellschaft zur Bekämpfung der Lepra im Gouvernement St. Petersburg wurden alle bekannten Mittel versucht. Im Anfange wirken auf alle Kranken die guten hygienischen Verhältnisse günstig ein. Am besten bewährte sich Natr. salicyl (0·3 *g* × 3 täglich) durch Monate, ja Jahre hindurch und Ol. Gynocard. (anfänglich 3 Tropfen täglich, langsam steigend). Über 35 Tropfen 2—3 täglich vertragen die Leprösen nicht mehr gut. Die großen Dosen schaden mehr, da die Therapie durch das Aussetzen ja für längere Zeit nicht fortgesetzt werden kann. Die Injektionen von Nitr. gynocard., wie auch Ol. Gynocard wurden wegen zu großer Schmerzhaftigkeit bald verlassen.

23. **von Maschek** (Agram) demonstriert einen Fall von Syringomyelie. Die Kranke stammt aus einer vollkommen leprafreien Gegend (Grenze Kroatiens und Steiermark). Anamnestisch also nichts für Lepra, und ebenso nicht für Syringomyelie zu eruieren. Es bestehen ausgedehnte Störungen der Tast-, Schmerz- und Temperaturempfindung und zwar in größerer Ausdehnung auf der linken Körperhälfte. Die zahlreichen, allenthalben verstreuten Narben rühren von Geschwüren her, welche durch unbewußte Verbrennungen entstanden sind, so z. B. eine ausgedehnte Narbe an der linken Mamma, durch Anlehnen an den Ofen während eines Malariafrostes. An den Händen besteht Atrophie und Lähmung der Interossealmuskulatur, sowie des Thenar und Antithenar. Beim Versuche die Hand zu strecken bietet dieselbe das typische Bild der Predigerhand.

24. **Wodyński** (Sarajevo). Über Sektionsbefunde bei Lepra (mit Demonstration pathologisch-anatomischer und mikroskopischer Präparate). Während des neunjährigen Bestandes des bosn.-herz. Landesspitales sind unter 2500 Obduktionen 24 Leichen Lepröser seziert worden; darunter waren 5 Weiber und 19 Männer. Was die Provenienz anlangt, so stammten alle aus Bosnien und der Herzegowina mit Ausnahme eines Weibes aus dem angrenzenden Dalmatien. Das Alter der Verstorbenen schwankte zwischen 15 und 50 Jahren, die meisten waren nicht über 40 Jahre alt. Der Konfession nach waren 5 Islamiten, die übrigen Christen. Als Todesursache wurde konstatiert: Tuberkulose der Lungen und anderer Organe in 6 Fällen, wobei sich auch in anderen Fällen, bei welchen die Todesursache anderer Art war, Anfänge von Tuberkulose fanden, Lungengangrän in einem Falle, katarrhalische Pneumonie in 4 Fällen, krupöse Pneumonie in einem Falle, Lungenemphysem und Herzentartung in 3, akute serofibrinöse Perikarditis ebenfalls in 3, ausgebreitete Phlegmone und Erysipel in 3 Fällen, chronische Dysenterie einmal; allgemeiner Marasmus ohne Nachweis einer primären tötlichen Organerkrankung fand sich zweimal, so daß eigentlich nur in diesen 2 Fällen die Lepra als primäre Todes-

ursache angesehen werden konnte, während in den anderen Fällen die akzidentellen Krankheiten den Tod herbeigeführt hatten.

Was die für Lepra charakteristischen Organerkrankungen — mit Ausschluß der Haut — anbelangt, so waren in erster Linie die Veränderungen im Kehlkopfe von Interesse. Der Vortragende zeigte eine Reihe von Präparaten, an welchen die für Lepra charakteristischen Affektionen im Rachen und Kehlkopf — von geringgradigen Veränderungen bis zu den schwersten Destruktionen zu erblicken sind. Interessant waren die dabei entstehenden Stenosen, die auch in 2 Fällen die Vornahme der Tracheotomie erforderlich gemacht hatten.

In 2. Reihe als für Lepra sehr charakteristisch waren die Präparate von Lymphdrüsen, der Leber und der Milz.

Im Anschluß daran wurde eine Reihe von mikroskopischen Präparaten aus der Leber demonstriert, in welchen der histologische Bau der sogenannten Lepromata miliaria besonderes Interesse erweckte.

25. **Justyn Karliński**, Čajnica (Bosnien). Zur Bakteriologie der Lepra. Die Frage nach einer Kultur des Leprabazillus muß trotz vielfacher Versuche als eine ungelöste betrachtet werden. Wohl ist es einzelnen Forschern gelungen, aus dem Lepramateriale säurefeste Bazillen zu züchten, die Angaben werden meistens widerlegt, so daß die gefundenen Mikroorganismen lediglich in die schon stattliche Gruppe der säurefesten Bazillen eingereiht werden können. K. will hier auf die Ergebnisse der Forschung von Bordoni-Ufroduzzi, Levy, Czaplewski, Teich, Barannikov, Carasquilla und Kendrowsky etc. und deren Schicksale verweisen. Es hat für K. den Anschein, als ob die aus den Lepraknoten stammenden und mikroskopisch nachweisbaren Bazillen eine verschiedenartige individuelle Lebensenergie besäßen, wodurch sich die Verschiedenheiten ja sogar Widersprüche in den Angaben einzelner Forscher erklären.

K. demonstriert einige Kulturen und Präparate eines exquisit säure- und alkoholfesten Bazillus, den er aus Leprakuoten gezüchtet hatte.

Die Kulturen wurden auf folgende Art angelegt:

Nach sorgfältiger Desinfektion der Haut mittels Seife, Sublimat und Alkohol wurden an einzelnen Oberarmstellen, abseits von den manifesten Knoten, Stücke von frisch bereitetem Emplastrum euphorbiae angelegt und als sich eigroße Blasen gebildet haben, der klare Inhalt mittels steriler Kanülen in sterilisierten Eprouvetten aufgefangen. Das so gewonnene gelbliche Serum erwies sich bei genügender Vorsicht stets steril. Nun wurde unter antiseptischen Kautelen ein Knoten, welcher keine Ulzeration oder Erweichung zeigte, ausgeschnitten, im sterilen Mörser zerdrückt und in das früher beschriebene Serum einzelne mohngroße Stückchen gelegt und in Thermostaten aufbewahrt. Im zerdrückten Knotensafte wurden Leprabazillen massenhaft nachgewiesen.

Nach 6 bis 8 Tagen bei Temperatur 38 C. zeigte sich um das hineingelegte Knotenstückchen ein schwacher weißlicher Bodensatz, nach 14 Tagen waren kompakte mohngroße schollige Massen im Bodensatze

sichtbar, die an Größe variierten und hie und da bis an die Oberfläche des Serums hinaufstiegen. Einzelne Stückchen dieses Bodensatzes in frisches Serum desselben Patienten hineingelegt, vergrößerten sich langsam, zerbröckelten jedoch bald. Die mikroskopische Untersuchung ergab eine Reinkultur eines dünnen säurefesten Bazillus, welcher hie und da kolbige Anschwellungen aufwies, hie und da gekörntes Aussehen darbot, nie jedoch Verzweigungen aufwies.

Die Säurefestigkeit erhielt sich in einzelnen Kulturen bis zur 6. Generation (innerhalb 7 Monaten), dann waren die späteren Generationen weniger gegen die Säure resistent. An keinem anderen Nährboden, nicht einmal am koagulierten Serum des leprösen Patienten, war irgend ein Wachstum nachweisbar. Tierversuche an Katzen und Kaninchen, sowohl bei intravenöser Injektion wie auch bei Einbringung kleiner Partikelchen in die Augenkammer blieben resultatlos.

Unterhalb der Temperatur 38° C. blieb das Wachstum aus, ebenso bei Anlegung von Kulturen bei Sauerstoffabschluß. Der Bazillus ist absolut unbeweglich.

Bis jetzt hat K. solche Kulturen aus 2 Leprapatienten (Geschwister 11, respektive 14 Jahre alt, aus dem türkischen Gebiete stammend) gewonnen und die Kulturen zeigten sowohl gleiches Aussehen, wie mikroskopische Bilder. Im Serum eines 3. Patienten, bei dem die leprösen Erscheinungen bereits stark vorgeschritten waren, mißlang die Kultur der aus den zwei früheren Fällen gewonnenen Bazillen, während aus den vorhandenen Knoten im eigenen Serum schwaches Wachstum nach 3 Wochen zu konstatieren war.

26. **Preindelsberger** (Sarajevo). Über epidurale Injektionen bei Erkrankungen der Harnblase. Angeregt durch die Erfolge, die Cathelin bei den verschiedensten Affektionen des Urogenitalapparates mit epiduralen Injektionen erzielte, beschloß P. diese Methode bei Enuresis nocturna und Erkrankungen der Harnblase anzuwenden. Genau nach Cathelins Angabe wird die Einspritzung durch den Hiatus sacralis in einen Raum des canalis sacralis vorgenommen, der unterhalb der Beinhaut gelegen, sich in den das ganze Rückenmark umgebenden epiduralen Raum fortsetzt; in diesem Raume liegen die letzten Verzweigungen der cauda equina und hier im Tierversuche eingespritzte Farbstofflösungen verbreiten sich in kurzer Zeit im ganzen epiduralen Cavum, ebenso Arzneistoffe in Lösungen und gelangen so zur Resorption. Preindelsberger hat in 13 Fällen 32 epidurale Injektionen vorgenommen und handelte es sich um:

1 Fall von Schrumpfblase (erst später wurde eine Bauchdeckenblasenfistel angelegt);

1 Fall von Incontinentia paralytica;

2 Fälle von Cystitis acuta;

1 Fall von Fissura ani;

1 Fall von Spondylitis typhosa.

In diesen 6 Fällen war kein Erfolg der Cocaininjektion zu verzeichnen, die schmerzstillende Wirkung war nur eine temporäre, vielleicht etwas länger anhaltend als die einer subkutanen Morphiuminjektion.

In 6 Fällen von Enuresis nocturna war einmal ein Mißerfolg, einmal eine nicht genau kontrollierbare Besserung zu bemerken, in den übrigen 4 Fällen kann aber von einem vollen Erfolge gesprochen werden. In diesen Fällen wurde je 5 *g* physiologischer Kochsalzlösung verwendet.

In 2 Fällen (Spätenuresis), wo es sich um je ein 17jähriges und 26jähriges Individuum handelte, ließ sich eine Hypoplasie der Prostata nachweisen.

Die Anwendung dieser Methode erscheint mit Rücksicht auf die früher erfolglose Behandlung der Enuresis nocturna, mit Hinsicht auf die Gefahrlosigkeit bei aseptischem Vorgange gerechtfertigt und wäre diese Methode einer weiteren Nachprüfung empfehlenswert.

(Die Methode wurde einer Anzahl von Teilnehmern an 2 Fällen demonstriert.)

27. **Sattler** (Sarajevo). Zur Behandlung der Verbrennungen mit Trockenverbänden. In Bosnien und der Herzegowina sind Verbrennungen ziemlich häufig, da es zumeist keine geschlossene Öfen gibt, die Bevölkerung sich am offenen Herdfeuer wärmt, schließlich findet die Verbrennung oft durch Einschlafen bei offenem Feuer im Freien statt. Die ungünstigen Statistiken großer Krankenhäuser sind aus dem Umstande erklärlich, daß nur ausgedehnte, tiefgreifende Verbrennungen zur Aufnahme gelangten. Die letzten Jahre brachten jedoch in der Mortalitätsziffer ein bedeutendes Sinken. Die Therapie hat bei Verbrennungen 2 Aufgaben vorgezeichnet, erstens der Gefahr des primären Verbrennungstodes vorzubeugen, und 2. durch die Lokalbehandlung die hochgradige Schmerzhaftigkeit zu mildern, andererseits den glattesten Heilungsprozeß herbeizuführen und den Gefahren einer Wundinfektion vorzubeugen. S. bespricht nun die Methode der Behandlung der Verbrennungen, wie sie an der Glückschen Abteilung seit 6 Jahren geübt wird. Bis zum Jahre 1898 kamen die Kranken in das Wasserbett, wo sie bis zur gänzlichen Reinigung der Defekte verblieben, dann wurde Ichthyol oder das Kaposische Kalkliniment gebraucht. In den Jahren 1894—97 starben von 33 Fällen 9 Kranke, während in den Jahren 1898 bis 1900 von 29 Verbrennungen, darunter 13 mit solchen ausgedehnten III. Grades, kein Fall letal endete, in den letzten Jahren 1901—1902 wiederum findet sich ein Verhältnis von 44 : 5, also 8·8% Mortalität.

Die Behandlung der Verbrennungen mit Trockenverbänden wurde zuerst von Lustgarten, Mosetig-Morhof, Bardeleben, Rossberger, Eichhoff u. a. empfohlen, um die Eintrocknung der Schorfe zu bewirken, und um dadurch deren Zersetzung hintanzuhalten. Mosetig machte auf die günstige Wirkung des Jodoform aufmerksam und Schiff berichtete im Jahre 1889 über 109 mit günstigem Erfolge behandelte Fälle. Demme, Haas, Walton führten statt des Jodoform das Aristol in die Therapie ein. Bardeleben wiederum verwendete

statt des Jodoform Bismuthum subnitricum und imprägnierte später, um ein stets gebrauchfertiges Verbandmaterial zur Verfügung zu haben, Binden mit diesem Mittel. Andere Versuche der Trockenbehandlung mit 5% Bor- und Salizylsäurepulver haben keine Resultate ergeben, die geeignet gewesen wären, das Jodoform oder die Bardenlebensche Wismutbehandlung zu ersetzen. In den letzten Jahren kamen verschiedene Präparate zur Verwendung, so das Dermatol, das von Bidder empfohlene Thiol und das an der Glückschen Abteilung in Gebrauch stehende Xeroform.

Die Behandlungsweise ist eine aseptische, nötigenfalls wird die Wunde selbst, aber ganz besonders die Umgebung gereinigt. Uneröffnete Blasen werden an der tiefsten Stelle mit steriler Schere eröffnet, geplatzte Blasen werden abgetragen, ebenso herabhängende oder zusammengerollte Epidermisfetzen. Hierauf wird die Wunde mit einer dicken Lage von Xeroform, dann mit Puder dick bestreut, darauf kommt eine Lage steriler Gaze und endlich wird durch eine Schichte steriler Watte die Wunde mittels eines Bindenverbandes abgeschlossen.

Um nun den Verbandwechsel schmerzlos zu gestalten und um Blutungen bei demselben zu vermeiden, geschieht der Wechsel des Verbandes im Bade. Ähnlich wird bei Verbrennungen III. Grades vorgegangen. Das Hauptaugenmerk bei diesen ist dahin gerichtet, nach Abstoßung des Brandschorfes die granulierenden Wundflächen so rasch als möglich der völligen Vernarbung zuzuführen, um von vornhinein Kontrakturen, Schrumpfung und Entstellung zu vermeiden. Die Abstoßung der Schorfe nimmt unter dem Puderxeroformverbande durchaus nicht längere Zeit in Anspruch als bei anderen Behandlungsarten. Im Gegenteil, da bei der Trockenbehandlung die profuse, erschöpfende Eiterung fast vollkommen oder erheblich beschränkt wird. Zu üppige Granulationen werden entweder mit dem Lapisstift behandelt oder mit dem Paquelin kauterisiert. Wunden, die bereits infiziert zur Behandlung gelangen, werden nach gründlicher Reinigung nach der gleichen Methode behandelt, jedoch müssen die Verbände wegen der stärkeren Sekretion öfters gewechselt werden.

Selbstverständlich wird neben der lokalen Therapie der Funktion des Herzens, der Nieren, der Expektoration die größte Aufmerksamkeit geschenkt, die Verbandsabnahme geschieht im Bade unter ärztlicher Aufsicht. Gewöhnlich findet dies nach 4—5 Tagen statt, nur bei zu starker Eiterung wird der Wechsel nach 3 Tagen vorgenommen.

Die analgetische Wirkung dieser Puderxeroformverbände ist eine auffallende, Kranke, die bei ihrer Einbringung unsäglich unter Schmerzen leiden, beruhigen sich baldigst nach Applikation des Verbandes, ebenso ausgezeichnet ist die schmerzstillende Wirkung nach Abstoßung des Schorfes bei Wunden III. Grades, der sich in kurzer Zeit gewöhnlich abstößt. Die Wunden granulieren kräftig, die Epithelisierung geht rasch vor sich. Die Narben sind fest, zeigen keine Tendenz zur Retraktion. Die Gefäßversorgung ist eine genügende, so daß in den Narben die sonst

so lästigen und gefürchteten Geschwürsprozesse nicht zum Aufschießen kommen. Schließlich ist noch die Ungiftigkeit des Xeroforms erwähnenswert.

**Diskussion.** Herr Weidenfeld (Wien) gab in Karlsbad eine Methode an, die darin besteht, daß die verbrannte Haut abgetragen und dann darüber ein trockener Verband gelegt wird. In der Tat konnte er ausgedehnte Verbrennungen bis zum 12. und 14. Tag erhalten. Zu dieser Zeit stellten sich dann Eiterungen ein, die zu Phlegmonen und dann zum Tod der Patienten führten. Während er diese Methode als sehr zweckentsprechend ansehen muß, ist die Trockenbehandlung zwar besser als das Wasserbett, aber noch immer nicht vollkommen ausreichend.

Herr Spiegler (Wien) hat im Anschlusse an Verbrennungen nie Phlegmonen gesehen. Wenn bei chirurgischer Abtragung derselben öfters solche beobachtet werden, so ist dies auf Infektion bei der Abtragung zurückzuführen, die bei so großen Flächen unter den gegebenen Verhältnissen schwer zu vermeiden ist. S. spricht sich gegen die chirurgische Entfernung der Schorfe aufs entschiedenste aus. Der Krankheitsherd ist nicht der Schorf selbst, sondern er liegt unter demselben. Die histologische Untersuchung lehrt auch, daß die Bakterien und Kokken ausschließlich im Schorfe sitzen. Die ungünstigen Resultate der Wasserbettbehandlung beruhen darauf, daß in das Wasserbett von vorne herein verlorene Fälle gelegt werden. Daß die Behandlung im Wasserbette schädlich sei, beruht auf theoretischen Überlegungen, die durch die Praxis nicht bestätigt werden. Es beruht dies auf der theoretischen Überlegung, daß die Toxine im Wasserbette leichter resorbiert werden, welcher Behauptung man ebenso entgegensetzen kann, daß die Toxine im Wasserbett besser ausgelaugt werden.

Herr Glück (Sarajevo) erkennt zwar die Vorzüge des Wasserbettes an, betont jedoch als Nachteile die so häufig eintretenden interkurrenten Krankheiten, namentlich Pneumonie.

Herr Kreibich (Graz): Die Verbrennungsschorfe werden im Verlaufe immer eitrig infiziert. Die Behandlung muß den Zweck verfolgen, den Eiter und damit die Toxine zu entfernen. Dies wäre durch das Wasserbett zu erreichen; dasselbe nimmt jedoch einen sehr schlechten Einfluß auf das geschwächte Herz und auffallend viele Fälle enden in kurzer Zeit letal. Eine zweite Methode wären Burowverbände, welche aber wegen eintretender Schmerzen nicht lange vertragen werden. Man greift mit gutem Erfolge zu 1% Jodoformvaselin auf weiße Gaze gestrichen, und es ist wahrscheinlich, daß lockere Pulververbände ähnlich aufsaugend wirken.

Herr Weidenfeld: Die Abtragung der Schorfe geschieht sehr tief, so daß sicher die Toxine, der tiefen Teile mit abgetragen werden.

Herr Sattler: Bei den Sektionen wurde nie Sepsis beobachtet; es starben eben nur Pat. mit Verbrennungen, die von vornherein verloren waren. Es ist geradezu sicher, daß manche fast aussichtslose Fälle, die im Wasserbette an den Folgen der Herzschwäche zu Grunde gegangen wären, infolge der Trockenbehandlung durchgekommen sind.

28. Herr **Harttung** (Breslau). Über Erythema induré Bazin. H. berichtet über 5 Fälle von Erythema Bazin. In 3 der untersuchten Fälle wurde histologisch deutliche Tuberkulose gefunden. Ein Kranker reagierte auf Tuberkulin lokal und allgemein. Alle hatten tuberkulöse Lungenveränderungen.

**Diskussion.** Heller (Berlin) erwähnt, daß in der tierärztlichen Literatur ein Fall beschrieben ist, indem es bei einem abgemagerten, zu Fieberanfällen neigendem Pferde zur Bildung von Infiltraten an den Extremitäten kam. Das Tier reagierte stark auf Tuberkulin. Die

Eigenart der Infiltrate ließ den Autor sofort an Tuberkulose der Haut denken, obwohl diese Erkrankung außerordentlich selten ist.

Ehrmann (Wien) hat 6 Fälle von Erythema induratum beobachtet, von denen nur 2 manifeste Tuberkulose zeigten, ein 3. ein sehr robuster Mann zeigte aus der Kindheit skrofulöse Narben auf dem Halse. Es ist wahrscheinlich, daß bei Erythema induratum ebenso wie bei den Tuberkuliden-Folliklis und Lupus erythematodes nur ein indirekter Zusammenhang mit Tuberkulose bestehe.

Herr Kreibich (Graz) hat bereits an anderer Stelle über einen Fall berichtet, bei welchem sich neben tuberkulöser Lymphdrüsenschwellung am Halse und Conjunctivitis eczematosa, Lichen scrofulosorum, Folliclis und Erythema induratum zugleich fanden und kann diese von einem Kinde stammende Beobachtung heute durch eine zweite ergänzen, die eine 21jährige Patientin seiner Klinik betrifft, bei welcher sich neben einem Lichen scrofulosorum ein typisches Erythema induratum findet. Die Knoten des letzteren nehmen als breite plattenartige Infiltrate die hintere und äußere Wadengegend ein, finden sich bis über das Kniegelenk hinauf, sind tiefsitzend schlecht begrenzt, blaurot und haben an einigen Stellen durch langsame Einschmelzung zu guldengroßen Geschwüren geführt. Der Lichen scrofulos. bildet in Gruppen stehende, zart schuppende Knötchen, die mit Hinterlassung von Narben ausheilen. Das Leiden besteht 4 Jahre; wegen der falschen Diagnose Varicen wurde ihr die Vena saphena unterbunden. Patientin hustet etwas, über der rechten Lungenspitze expiratorisch knackende Geräusche, dabei aber von kräftigem Körperbau. 0·001 *g* Tuberculin (alt) erzeugt Lokalreaktion. Ein tiefsitzender, nicht erweichter Knoten gibt histologisch folgenden Befund: Epidermis normal, Cutis bis auf eine perivaskuläre Zellvermehrung wenig verändert, an ihrer unteren Grenze, von hier gegen das Fett vordringend, ein Infiltrationsprozeß, der nach seinem Aussehen als ein tuberkulöser bezeichnet werden muß. Die einzelnen Herde sind groß, nehmen oft das ganze Gesichtsfeld ein und sind schon makroskopisch im Präparate zu erkennen. Mikroskopisch bestehen dieselben aus einem peripheren Wall, der durch epitheloide Zellen spärliche Riesenzellen und Rundzellen gebildet ist, und einem nekrotischen zentralen, große Strecken einnehmenden Anteile. In der Umgebung des Knotens ist das Fettgewebe kleinzellig infiltriert und von kleinen Herden durchsetzt, die aber ebenfalls bereits zentrale Nekrose zeigen, in denselben oft zahlreiche Riesenzellen. Sämtliche Herde erscheinen im Präparat vielfach durchlöchert, indem offenbar Fettzellen von der Infiltration verschont bleiben. In etwa zehn Präparaten wurde kein Tuberkelbazillus gefunden.

29. **Sack** (Heidelberg). Über eine eigentümliche Knotenerkrankung der Haut der unteren Extremitäten.

Sack berichtet über 2 Beobachtungen, die eine große Ähnlichkeit mit dem Erythéme induré Bazin zeigten, die jedoch trotz großer Ähnlichkeit mit diesem Krankheitsbilde durchgreifende Verschiedenheiten von diesem aufwiesen. Es handelte sich um 2 ältere weibliche Individuen, die eine Frau stand in der Mitte der 40er, die zweite in der ersten Hälfte der 60er Jahre. Keine von beiden war auffallend anämisch. Die erste Patientin war äußerst nervös und litt an häufigen Magen- und Darmstörungen, die auf nervöse Dyspepsie bezw. auf unter nervösen Einflüssen auftretende, vermehrte Darmperistaltik zurückzuführen waren, von Skrophulose — und noch weniger von Tuberkulose — war weder in der Familie etwas bekannt, noch bei der Patientin, trotz jahrelanger Beobachtung, etwas zu finden. Noch weniger Anhaltspunkte für eine tuber-

kulöse Ätiologie bot die zweite, ältere Frau dar, bei dieser standen arteriosklerotische Prozesse im Vordergrund. Die Lymphdrüsen — die regionären wie die fernliegenden — waren in jeder Beziehung normal. Beide Fälle unterschieden sich vom Erythema nodosum durch erhöhte spontane Schmerzhaftigkeit, wenn auch diesem Momente, dem Schmerze, nur eine untergeordnete Bedeutung in differential-diagnostischer Hinsicht beigemessen werden kann. Im ersten Falle war die Hautverfärbung während der Akme der Erkrankung eine sehr intensive und stark ins Lila spielende, daß dadurch das Bild der sklerodermischen Plaques vorgetäuscht wurde, der weitere Verlauf bestätigte jedoch diese anfangs gestellte Diagnose nicht, denn immer deutlicher trat die Ähnlichkeit mit dem Erythema induratum in den Vordergrund. In diesem einen Falle, wo Varicen mit Sicherheit auszuschließen waren, kam es trotz des 2jährigen, schubweisen Bestandes der Affektion nie zur Ulzeration bezw. Nekrose der Knoten.

Anders verhielt es sich mit dem anderen Falle, der älteren Frau mit Myokarditis und Arteriosklerose. Hier verliefen sich im Laufe des ersten Jahres die vereinzelten Knoten allerdings ganz langsam und unbemerkt in der Umgebung unter allgemeiner Verflachung, Atrophie und Pigmentation, ohne auf dem Gipfel die charakteristische Ulzeration zu bilden. Doch veränderte sich das Bild, als bei einem Nachschube in der ganzen Ausdehnung eines 1 Pfennig großen, flachen Knotens lokale Hautnekrose mit Bildung einer festverfilzten, schmerzhaften und schwärzlichen Eschara entstand, die sich langsam abstieß und eine schlecht granulierende, kraterförmig vertiefte Ulzeration zu Tage förderte. Diese brauchte einige Wochen zur Überhäutung. Ein nach einigen Monaten entstandener neuer Knoten wurde behufs histologischer Untersuchung excidiert, im Bilde fanden sich wesentliche Anlehnungen an die histologischen Befunde bei Erythema induratum, daneben aber auch manche besondere Eigentümlichkeiten, wie speziell zentrale Cystenbildung. Nach Verlauf von einigen Monaten trat bei Verschlimmerung des Herzleidens das Moment des nekrotischen Zerfalles an 2 anderen Knoten noch deutlicher hervor. Abstoßung des Schorfes und Überhäutung ging abermals nur langsam vor sich. In diesem Falle konnten die Zirkulationsstörungen die schon bestandenen Gewebsveränderungen chronisch entzündlicher Art bis zur Gewebsnekrose gesteigert haben, wodurch die Ursache der sekundären Nekrose, die gewiß nicht zum Wesen der Krankheit selbst gehörte, gefunden wurde. Mit der Ulzeration des Erythema nodosum hat sie aber auch nur eine entfernte Ähnlichkeit. Varicen fehlten auch bei dieser Patientin, Lues war auszuschließen, so daß weder phlebitische Knoten noch luetische Prozesse diese Nekrose herbeiführen konnten.

Die histologische Untersuchung ergab einen Befund, der im wesentlichen mit den Befunden von Harttung und Kraus übereinstimmt.

**Diskussion.** Herr Harttung (Breslau). Die Impfungen, wie die Bazillenuntersuchungen sind negativ ausgefallen. Ähnliche Erkrankungen können auch bei anderen Infektionskrankheiten vorkommen, die jedoch nicht übereinstimmen mit dem Bilde des Erythéme Bazin, dem auf jeden Fall eine Sonderstellung einzuräumen ist.

30. **Kraus** (Prag). Über die Beteiligung des subkutanen Fettgewebes an Entzündungsprozessen der Haut.

Kraus weist auf seine diesbezügliche Arbeit „Über entzündliche Knotenbildung in der Haut mit umschriebener Atrophie des Fettgewebes" hin und teilt die Resultate der histologischen Untersuchung eines Falles von Lues cutanea gummosa, wo sich neben typischen luetischen Veränderungen (Gumma, Endarteriitis obliterans) eine ausgesprochene Beteiligung des subkutanen Fettgewebes in der Form der von Flemming beschriebenen „Wucheratrophie" vorfand. Der Vortr. macht auf die oft sehr an miliare Tuberkel erinnernden Bildungen aufmerksam, die hierbei gelegentlich zur Beobachtung gelangen. Beim Erythema induratum Bazin sind sehr ähnliche Veränderungen beschrieben worden. Kraus ist der Ansicht, daß die beschriebenen Prozesse im subkutanen Fettgewebe sowohl als Folge konsumierender Allgemeinerkrankungen, als auch lokaler Störungen (Lues, Tbk.) in der Haut auftreten können, vielleicht auch bei allen, das subkutane Fettgewebe in Mitleidenschaft ziehenden Prozessen eine Rolle spielen.

31. **Arning** (Hamburg). Weitere Erfahrungen über die therapeutische Anwendung hoher Kältegrade bei Hautkrankheiten.

A. berichtet über Erfahrungen, welche er mit der Erfrierungstherapie bei Hautkrankheiten gemacht.

Er hat die von Saalfeld—Berlin für die Behandlung der Trichophytie und von dänischen Autoren (Detlefsen—Holstenbro) für Lupus und Carcinom empfohlene Methode zunächst an Lupus und Ulcus rodens nachgeprüft und sodann auf weitere Dermatonosen ausgedehnt, vor allem auf den Lupus erythematodes, weiter auf Trichophytosen, alte infiltrierte Ekzeme, alte keratotische Lichenherde, Pruritus genitalium, Ulcus molle, Ulcera specifica gangraenosa, Ulcera cruris, Leukoplakia labiorum und Röntgenulcus.

In allen Fällen war der Erfolg der Frierungen, die in einfacher Weise mit einem Strahl von Methyl-Äthyl-Chloridgemisch erzielt wurden, von sehr eklatanter Wirkung, die sich äußerte in Rückbildung des pathogenen und Anregung des normalen Gewebes.

Wesentlich in Beziehung auf den Lupus erythematodes bespricht Vortragender die Technik des Verfahrens.

Die Intensität der Frierung muß sich nach dem Einzelfalle richten, da es beim Lup. eryth. wesentlich darauf ankommt, nicht zu reizen.

Bei frischen oberflächlichen Fällen kommt man mit wenigen, 4—6, Frierungen aus. Zwischen jeder Frierung sollen einige Tage zum Ablauf der Reaktion und Beurteilung des erzielten Erfolges eingeschaltet werden.

Vortragender hofft, daß die verblüffend einfache Methode Nachprüfung in weiteren Kreisen finde, und bei allgemein günstigen Erfahrungen die kostspielige und in den Händen Ungeübter gefährliche Röntgentherapie verdränge, da ihr Wirkungsgebiet sich im wesentlichen mit dem decke, was die Röntgentherapeuten in den letzten Zeiten abgesteckt haben.

**Diskussion.** Herr Wolff (Straßburg) hat, nachdem H. v. Hebra seine Alkoholäthermischung bei Behandlung des Lupus erythematodes publiziert hatte, von dem Gedanken ausgehend, daß die Kälte das Wirksame sein soll, sämtliche Fälle von Lupus erythematodes durch Erfrierung mit Chloräthyl und mit Alkoholmethylspray zu behandeln begonnen. Die Erfolge waren in allen Fällen negativ.

Herr Kreibich (Graz) bemerkt, daß das erwähnte Verfahren bei Lupus vulgaris zwar Ulzerationen ziemlich rasch zur Heilung bringt, den Lupusprozeß aber dem Anscheine nach nicht zur Heilung bringt. Ein Fall von Tuberculosis miliaris oris wurde nicht beeinflußt. Bei Ulcus rodens ist eine heilende Wirkung zu erwarten, da wiederholte Vereisung eine oberflächliche und profundere Entzündung hervorbringt, vielleicht die Carcinomzellen direkt schädigt.

Herr Saalfeld (Berlin) erwähnt seines 1900 auf dem Pariser internationalen Kongreß gehaltenen, dasselbe Thema streifenden Vortrages, er weist besonders auf die Behandlung der Leukoplakie mit Gefrierenlassen und darauf folgende flache Abtragung hin.

Herr Mraček (Wien) bestätigt, daß dieses Verfahren der Erfrierung bei Ulcus molle ihm günstige Resultate ergeben hat, und möchte dasselbe sowie die Heißluftbehandlung weiter empfehlen.

Herr Justus (Budapest) hat Lupus vulgaris-Fälle längere Zeit mit Benquémischung behandelt. Ein palliativer Erfolg war zwar zu erzielen, doch kein wirklicher Erfolg.

Herr Ehrmann (Wien) berichtete vor Jahren in der Wiener dermatologischen Gesellschaft über die Versuche, um unter lokaler Äthyl-Chloridanästhesie die Abrasio des Lupus erythematodes vorzunehmen, dazu machte er Kontrollversuche mit Äthyl-Chloriderfrierung und fand, daß das letztere ebenfalls wirksam ist, aber nur dann, wenn die Erkrankung nicht tiefer als bis in das Stratum reticulare cutis greift.

Herr Weidenfeld (Wien) erwähnt eines Versuches, wo er seinen Zeigefinger in eine Kältemischung hineinsteckte und eine halbe Stunde drin ließ. Es trat dann, wie Prof. Kreibich erwähnt, eine reaktive Entzündung ein, mit nachträglicher Blasenbildung.

Herr Neißer (Breslau) glaubt, daß eine spezifische primäre Zellschädigung bei der Erfrierung vorliegt. Bei dem Lupus vulgaris empfiehlt er erst auszukratzen und dann erst die der Erfrierung zugänglichen Stellen zu vereisen. Für die $CO^2$ empfiehlt er siebförmige, durchbrochene Ansätze, ähnlich wie sie beim Mikrotom im Gebrauche sind. — Beim Lupus erythematodes bittet er um Auskunft, ob auch die frischen Formen der Behandlung zugänglich sind.

Herr Saalfeld (Berlin) teilt mit, daß er in der letzten Zeit mit flüssiger Luft gearbeitet hat, die in Berlin jetzt zu billigen Preisen erhältlich ist.

Herr Arning, (Schlußwort), freut sich, aus der Diskussion zu ersehen, daß die Methode sich schon einer viel weiteren Verwendung erfreut, als bisher bekannt geworden ist, und daß im allgemeinen so erfreuliche Resultate zu verzeichnen sind.

Was den Lupus anbetrifft, so glaubt auch Arning, daß die Methode nicht im Stande ist, kleine, tief im Narbengewebe eingebettete Knötchen zur Involution zu bringen. Hier müssen andere Verfahren mit zur Unterstützung herangezogen werden. Es wird da ungefähr dasselbe Verhältnis bestehen, wie bei der Röntgen- und Finsenbehandlung; diese setzt da ein, wo die diffuser wirkende Röntgenbehandlung nicht ausreicht.

Vortragender kann die Bemerkung des Herrn Justus über die ausgezeichneten weichen Narben nur bestätigen, auch harte, keloidartige Narben anderer Provenienz kann man durch Vereisung zur Erweichung bringen.

In Bezug auf die schlechten Erfahrungen des Herrn Wolff bei Lupus erythematodes kann Vortragender sich des Gedankens nicht erwehren, daß Herr Wolff zu intensiv vorgegangen ist; gerade bei dem so diffizilen Lupus erythematodes wird es darauf ankommen, strengstens die Stärke der Anwendung der Kälte abzuwägen. So hat Vortragender 2 ganz frische Fälle von Lupus erythematodes mit je 2 Frierungen heilen können, die nur eben bis zum Vereisungspunkt getrieben wurden. Es wäre gewiß verkehrt gewesen, und hätte vielleicht zu einer Verschlimmerung des Prozesses geführt, wenn in diesen Fällen die Vereisung minutenlang aufrecht erhalten worden wäre, wie das zur Erreichung eines Erfolges bei alten eingewurzelten, torpiden Fällen nötig ist. Wie bei allen Mitteln, ist auch bei den physikalischen Heilmitteln eine konkret individualisierende Dosierung Grundbedingung des Erfolges.

Herrn Kreibichs Ansicht, daß die Heilung wesentlich als eine reaktive Tätigkeit des gesunden Gewebes zu erklären sei, scheint dem Vortragenden dadurch gestützt zu sein, daß der feine Epithelsaum der heilenden Wunden nicht zu Grunde geht bei den stärksten Vereisungen und daß das gerade so schwer der Heilung zugängliche Röntgenulcus günstig beeinflußt wird.

Hier kann ja kaum von einer Umstimmung des kranken Gewebes mit den lädierten Gefäßwänden die Rede sein, auch doch gewiß nicht von einer Zerstörung von Bakterien und ihrer Toxine, sondern man muß annehmen, daß die gesunden Reste der erkrankten Hautpartie zur energischen Reparation in reaktiver Entzündung angeregt werden.

32. **Baermann** (Breslau). Über die Pathogenese der gonorrhoischen Epididymitis und über Versuche, dieselbe durch Punktion zu behandeln.

Eraud und D'Arlhac berichteten zuerst über bakteriologische Untersuchungen bei Epididymitis, sie fanden einen Mikroorganismus, den sie Orchiococcus nannten, dieser sollte sich auch häufig in der normalen Urethra finden, fehlt dieser, so seien die Individuen vor einer eventuellen Orchitis und Epididymitis bei Gonorrhoe geschützt. Diese Auffassung fand wenig Anklang. Routier wies als erster in einer abszedierenden Epididymitis sowohl mikroskopisch als auch kulturell Gonokokken nach. Collan war der einzige, welchem es gelang, aus einer gonorrhoischen Epididymitis, die nicht abszedierte, Gonokokken, die im Ausstrichpräparate nicht auffindbar waren, zu züchten. Mit diesen Befunden war die Entstehung der gonorrhoischen Epididymitis durch die örtliche Einwirkung von Gonokokken wohl ziemlich außer Zweifel gesetzt — der Infektionsweg, den die Gonokokken von der Harnröhre in den Nebenhoden nehmen, ist den klinischen Erscheinungen entsprechend der anatomisch vorgezeichnete Schleimhautkanal, der von der Uretha posterior durch das Vas deferens zum Vas epididymitis und weiter zu den coni vasculosi führt. Für diese Annahme spricht die leichte Verdickung und der geringe Druckschmerz am Vas deferens, die vorausgehende häufige Schwellung der entsprechenden Prostatahälfte, eine Vesiculitis, dann eine verschiedengradige Deferenitis und schließlich die von Simmond gemachten Erfahrungen bei Obduktionen. Schließlich ist der Gonococcus ein Schleimhautparasit, der im stande ist, im Schleimhautsekrete sich zu vermehren und gegen den Sekretstrom vorzuschieben.

B. hat 28 Fälle von gonorrhoischer Epididymitis punktiert und fand, daß in dem größten Teile der Fälle mehr oder minder ausgedehnte Abszeßbildung und gleichzeitig entzündliche Hydrocele mit positivem Gonokokkenbefunde anzutreffen war. Eine weitere Reihe von Fällen ergab zwar positiven Gonokokkenbefund, ohne jedoch gleichzeitig auf eine ausgedehntere Vereiterung schließen zu lassen. Irgend welche schädliche Folgen traten nach der Punktion nicht auf, im Gegenteil nahmen die Schmerzhaftigkeit und das Spannungsgefühl nach der Entleerung eines eventuellen Abszesses schnell ab. Bei den punktierten Fällen handelte es sich teils um ganz frische Epididymitiden (6—8 h), teils um ältere, 6—8 Wochen bzw. 1—2 Jahre alte, restierende derbe Knoten. Die Knoten saßen vornehmlich im Schwanze des Nebenhodens. In allen jenen Fällen, die bei der Punktion Eiter ergaben, war palpatorisch Fluktuation nicht nachweisbar.

Bei jenen Fällen, die ohne stürmische Entzündungserscheinungen, mit mäßiger Temperatursteigerung und mäßigen subjektiven Beschwerden ohne erhebliche Schwellung des Nebenhodens und des Skrotums einhergehen, entleerten sich gewöhnlich 1—2 Tropfen blutig seröser Flüssigkeit, untermischt mit kleinsten Eiterflöckchen; auch diese Form ist lediglich auf die direkte Anwesenheit von Gonokokken zurückzuführen, denn aus den Eiterflocken ließen sich Gonokokken züchten, wenn auch spärlicher als bei der erst beschriebenen Form.

Bei beiden Formen, hauptsächlich aber bei der erst beschriebenen entwickelt sich sehr häufig eine entzündliche Hydrocele, die die Folge einer lokalen Gonokokkeneinschwemmung ist. In dem durch Punktion entleerten sero-fibrinösen Exsudat finden sich gewöhnlich keine Gonokokken, wird jedoch das Exsudat eitrig, so findet man kulturell stets Gonokokken. Gelingt es jedoch bei der Aspiration sero-fibrinösen Exsudates Gewebsfetzen mit zu aspirieren, so können Gonokokken gezüchtet werden. Es findet also, nach dem positiven Gonokokkenbefunde bei entzündlicher Hydrocele zu schließen, eine Verschleppung der Gonokokken aus dem befallenen Vas epididymidis in das umgebende Bindegewebe statt. Die Gonokokken können Monate, ja Jahre in alten entzündlichen Epididymitisresten sich lebend erhalten, diese können durch ein zufälliges begünstigendes Moment wieder aufflackern und können so, eventuell bei der Spermaentleerung zu Reinfektionen der Urethra führen. Nach allem bisher angeführten ist wohl der Schluß berechtigt, daß jede im Verlaufe einer gonorrhoischen Urethritis auftretende Epididymitis auf eine lokale Infektion von Gonokokken zurückzuführen ist, dies sei mit Rücksicht auf die Toxinfrage und die Frage einer eventuellen Mischinfektion besonders hervorgehoben, ebenso mit Rücksicht auf die von Porosz erklärte Entstehung durch einen reflektorischen Vorgang ohne lokale Beteiligung von Gonokokken (sympathische Epididymitis).

Daß im Verlaufe einer primären, nicht gonorrhoischen Urethritis eine Epididymitis eintreten kann, ist zweifellos, wenn auch sehr selten, in einem Falle wurden von B. aus der Punktionsflüssigkeit der derb

geschwellten Epididymis Mikroorganismen gezüchtet, die eventuell der Pseudodiphtheriegruppe anzureihen wären.

Die Ergebnisse kurz zusammengefaßt sind folgende:

1. Jede Epididymitis, die im Verlaufe einer gonorrhoischen Urethritis auftritt, ist durch eine lokale Invasion von Gonokokken, die sich stets aus der Punktionsflüssigkeit züchten lassen, bedingt.

2. In der überwiegenden Mehrzahl der Epididymitiden tritt sehr rasch eine bisher klinisch nicht diagnostizierte Abszeßbildung ein; diese Eiterungen stellen entweder Stauungs-, also Pseudoabszesse oder reine, durch die Verschleppung der Gonokokken bedingte Abszesse dar.

3. Bei den zur Vereiterung kommenden Fällen tritt stets gleichzeitig eine mehr oder minder hochgradige, durch lokale Einwanderung der Gonokokken in die Blätter der Tunica vaginalis bedingte Hydrocele auf.

4. Auch bei jahrelang bestehenden epididymitischen Resten lassen sich unter Umständen Gonokokken bakteriologisch nachweisen.

5. Diejenigen Epididymitiden, welche im Anschlusse an eine primäre, nicht gonorrhoische Urethritis auftreten, sind gleichfalls durch eine lokale Invasion des betreffenden, die Urethritis verursachenden Mikroorganismus bedingt.

6. Die frühzeitige Punktion der mit heftigen Entzündungserscheinungen einhergehenden Epididymitiden ist therapeutisch zu empfehlen, da durch dieselbe eventuell Pseudoabszesse oder im Bindegewebe sitzende Abszesse zur Entleerung kommen und so das Vas epididymidis selbst vor einer eventuellen Mitbeteiligung an dem Einschmelzungsprozesse geschützt wird.

7. Die Punktion der entzündlichen Hydrocele ist gleichfalls zu empfehlen, da durch ihre Entleerung bessere Zirkulationsverhältnisse und damit günstigere Resorptionsbedingungen geschaffen werden.

**Diskussion.** Herr Funke (Prag) berichtet über ca. 60 an der Klinik des Prof. Pick ausgeführte Punktionen; die bakteriologische Untersuchung, auch der Hydrocelenflüssigkeit, ergab negatives Resultat. Dagegen war eine äußerst günstige Wirkung der Punktionen bei den akuten Epididymitiden zu konstatieren, da sofort nach der Punktion Nachlaß der Schmerzen und Fieberabfall erfolgte.

Herr Groß (Wien) erklärt die Behauptung, daß Routier als erster den mikroskopischen und kulturellen Nachweis der Gonokokken im vereiterten Nebenhoden erbracht habe, für unrichtig.

Herr Nobl (Wien) gibt an, bei der Punktion akuter gonorrhoischer Epididymitiden nie so glücklich gewesen zu sein. In 50 vorgenommenen ähnlichen Versuchen blieben die Nährmedien stets steril. Es scheint auf den Zeitpunkt der Punktion, die Virulenz des Prozesses sowie auf den Ort der Flüssigkeitsentnahme anzukommen. Seine histologischen Untersuchungen seröser subakuter Epididymitiden sprechen durchwegs gegen ähnliche umschriebene Abszedierungen, wie sie Baermann erwähnt. Hier wie bei allen blennorrhoischen Gewebsläsionen handelt es sich in erster Linie um eine Proliferation und Metaplasie des gewucherten Kanälchenepithels, mit welcher Veränderung stets weitreichende perikanalikuläre Infiltrate einhergehen, ohne irgendwelche Zeichen des weiteren Zerfalles aufzuweisen. Bei der Abheilung organisieren sich die Infiltrate

zu derbem Bindegewebe. Daß merkwürdigerweise nicht allzu oft eine Obliteration des Ductus epididymidis und konsekutive Azoospermie eintritt, scheint in der mächtigen Entwicklung der Muscularis begründet zu sein.

Herr Loewenheim (Liegnitz) hat die Punktion vor einigen Jahren mehrfach geübt, aber nur einmal Gonokokken gefunden. Er hat aber im ganzen bei 8 Fällen Gonokokken nachweisen können, nachdem Epididymitisrezidive bei Patienten aufgetreten war, die 1—6 Jahre vorher an Gonorrhoe gelitten hatten. Die Gonokokken mußten nach dem ganzen Bilde aus den Nebenhoden stammen, da anderweitig lokalisierte Erkrankungen ausgeschlossen werden konnten. Zwei von den Rezidiven entstanden nach Traumen, drei nach Beseitigung von syphilitischen Orchitiden, drei ohne besonders erwähnenswerte Ursache. Abgesehen von den beiden ersten Patienten waren die Gonokokken durch Koitus oder Onanie in die Urethra gelangt, wo sie sich nur kurze Zeit nachweisen ließen, so bei einem der traumatischen Fälle nicht länger als 30 Stunden, ohne daß andere Behandlung als Umschläge auf das Skrotum zur Anwendung gelangte.

Nach diesem Resultate muß davor gewarnt werden, bei dem Bestehen von Epididymitisresten uneingeschränkt die Heiratserlaubnis zu gewähren.

Herr Ehrmann (Wien) übt seit Jahren die Punktion der Hydrocele und des Parenchyms, im ersten Falle immer mit Erfolg, im zweiten meist, wenn es gelingt, einen Eiterherd zu eröffnen. Besondere Bedeutung mißt er den Eiterherden bei, die oft haselnußgroß werden und sich sowohl im intra- als extrapelvinen Teil bilden. Die letzteren eröffnet E. mit Bistouri oder auch breit und erzielt sofortiges Aufhören der Schmerzen.

Herr Neisser (Breslau) will die Untersuchungen Baermanns wesentlich für die Therapie verwertet wissen. Die Häufigkeit der Abszeßbildung erklärt die deletäre Wirkung der gonorrhoischen Infektion betreffs der Erhaltung der Potentia generandi. Sicherlich ist freilich das Vas deferens häufiger beteiligt als wir ahnen. Redner verweist ferner auf die Notwendigkeit, die nongonorrhoischen und postgonorrhoischen Bakterien auf ihre pathogene Wirkung zu studieren; vielleicht befinden sich unter ihnen doch auch solche, die auf die Frau übertragbar sind, für die Frage des Ehekonsenses also von Bedeutung sein können.

Herr Baermann (Schlußwort) hat durch die aus therapeutischen Gründen ausgeführte Punktion entzündlicher Hydrocelen sowie der abszedierten Epididymitiden jedenfalls eine Besserung der Zirkulations-, beziehungsweise Resorptionsbedingungen, rascheres Zurückgehen des Infiltrates und erhebliche Herabsetzung der subjektiven Beschwerden erzielt.

Über die Dauererfolge könne er sich im Hinblicke auf die zu kurze Beobachtungszeit ($^1/_2$ Jahr) bestimmt nicht äußern. Die negativen Resultate bezüglich der Eiterentleerung und Gonokokkenzüchtung seien nach Bs. Ansicht darauf zurückzuführen, daß bei der Punktion zu dünne Kanülen angewendet wurden und dadurch der dicke und zähflüssige Abszeßeiter nicht zu erlangen war.

Schließlich erwähnt B., daß seines Wissens Routier als erster Gonokokken in der abszedierten Epididymis nachgewiesen habe und daß es ihm auch bekannt sei, daß Gross einer der ersten war, der Gonokokken mikroskopisch und kulturell bei abszedierender Epididymitis nachgewiesen habe.

33. Hr. **Mračeк** (Wien): Zur Erforschung der Mikroorganismen der männlichen Harnröhre. Seit der 1879 erschienenen Arbeit Neissers haben Bumm, Finger, Ghon und Schlagenhaufer, namentlich aber Wertheim u. a. zur Vervollständigung der Lehre von

der Erkenntnis des Gonococcus wesentliche Beiträge geliefert. Diese verdienstvollen Arbeiten sind allgemein anerkannt und bilden ein eigenes Kapitel der Pathologie der Urethra.

Neben dem pathogenen Coccus Neissers gibt es eine Anzahl anderer Mikroben in der Urethra, welche einen der Gonorrhoe ähnlichen, aber von dieser streng abzugrenzenden Zustand erregen. Bockhart, Noguès, Barlow und Waelsch fanden als ihren Erreger verschiedene Kokken und Bazillenarten. Von diesen pathogenen Keimen der erkrankten Harnröhre abgesehen, finden sich auch in klinisch vollkommen normalen Urethren zahlreiche saprophytische Keime.

Die erste Untersuchung des Keimgehaltes der normalen männlichen Harnröhre erfolgte durch Lustgarten und Mannaberg (1887). Sie fanden neben einer Anzahl ungenau charakterisierter Kokken den sogenannten „Streptococcus giganteus urethrae" und den „Bacillus nodosus parvus". Roosing konnte in 30 untersuchten Fällen normaler Harnröhren 18mal die verschiedensten Mikroorganismen nachweisen und zwar namentlich Staphylokokken und Streptokokken.

Steinschneiders Methode der Sekretentnahme bei 13 normalen Harnröhren — er wandte antiseptische Flüssigkeiten zur Reinigung der vorderen Harnröhre an — bringt es wohl mit sich, daß er nur 3 verschiedene Kokkenarten nachweisen konnte.

Petit u. Wassermann berichten 1891 über die Untersuchungsergebnisse der bakteriologischen Prüfung von 4 gesunden Harnröhren. Die Autoren züchteten 5 Kokkenarten, 6 Bazillen, 2 Sarcinen und 4 Hefepilze.

Hofmeister gewinnt 1893 vier recht ungenau beschriebene Kokkenarten aus den Urethren.

1896 veröffentlichte Franz seine Studien über 41 normale Harnröhren. Er fand in 13 Fällen die Urethra steril, in 28 Fällen erhielt er folgende Mikroben: Streptococcus giganteus urethrae (Lustgarten-Mannaberg), Staphylococcus pyogenes aureus und albus, Bacterium coli, Diplococcus subflavus (Bumm), Sarcina alba und außerdem 13 ungenau beschriebene Kokkenformen.

Melchior untersuchte 12 Harnröhren und züchtete aus ihnen 11 verschiedene Mikroben u. a. den Bacillus nodosus parvus (Lustgarten-Mannaberg). Cohn hingegen konnte 1898 niemals aus dem Urethralsekrete Gesunder Bakterien züchten.

Pfeiffers Untersuchungen an 24 gesunden männlichen Harnröhren wurden nach folgender Methode gemacht:

1. Anhalten des Urines durch mehrere Stunden zur Ansammlung des Sekretes.

2. Reinigung der Glans mit Seife und Alkohol-Äther bei geschlossenem Orificium.

3. Einführen einer ad hoc konstruierten, kachierten Sonde bis an das Ende der Pars pendula oder eines Ohrspekulums ca. 3—4 *cm* tief in die Harnröhre.

4. Abimpfung des Sekretes zu wiederholten Malen, Verteilung desselben auf Serum-Agar-Platten und Deckgläsern.

5. Kontrollplatten auf Agar.

6. In den ersten 10 Fällen Kontrollplatten von der Fossa navicularis, den vorderen Harnröhrenanteilen, in 2 Fällen von dem Präputialsack.

7. Untersuchung der Platten und Isolierung der Keime nach 60—72 St.

Die Resultate waren folgende: Von 24 Fällen fand sich nur einer steril. In 23 Fällen war im Deckglas und in der Kultur der Keimgehalt ein erstaunlich großer. Die Keimzahl, nicht aber die Art der Keime war in den hinteren Harnröhren-Anteilen eine etwas geringere.

Nach der Häufigkeit der Befunde geordnet fanden sich kulturell:

1. In 20 Fällen (83·7%) Pseudodiphtheriebazillen und zwar in zwei Wuchsformen: *a*) starkwüchsige, die mit dem Bazillus nodosus parvus (Lustgarten-Mannaberg) identisch sein dürften; *b*) schwachwachsende, die alle Charakteristika der von Neisser auf der Conjunctiva beschriebenen „Xerosebazillen" aufweisen.

2. Einen „Streptobazillus" in 10 Fällen (42%), der im Urethralschleim und auf Löffler-Serum sehr geringe Tendenz zur Kettenbildung zeigt, hier aber schöne, bipolar gefärbte Stäbchen bildet, auf feuchten und flüssigen Nährböden (Zuckerbouillon) ausnehmend lange Ketten erzeugt und hier seinen Stäbchencharakter fast vollkommen einbüßt. Es entstehen dann dem Streptococcus pyogenes sehr ähnliche Bilder, mit dem er manches gemeinsame hat, wie mit dem Ducrey-Kreftingschen Bacillus ulceris mollis. Kulturell und morphologisch läßt er sich aber von diesen beiden Formen trennen. Er dürfte identisch sein mit dem sog. Streptococcus giganteus urethrae (Lustgarten-Mannaberg) und dem Pseudopneumo-Coccus urethrae (Faltin).

3. Staphylococcus albus . . . . . 10 mal (42%).
4. Sarcina alba typica . . . . . 7 „ (29·2%).
5. Sarcina alba atypica . . . . . 7 „ (29·2%).
6. Staphylococcus aureus . . . . . 5 „ (20·8%).
7. Micrococcus candicans . . . . . 4 „ (16·6%)
8. Staphylococcus citreus . . . . . 3 „ (12·5%).
9. Bakterium bruneum . . . . . 1 „ (4·5%).
10. Einen Vibrio . . . . . 1 „ (4·5%).
11. Einen Gram negativen Coccus . . . . 1 „ (4·5%).
12. Ein Influenza ähnliches Stäbchen . . . 1 „ (4·5%).
13. Sarcina flava . . . . . 1 „ (4·5%).

Für keine dieser Formen konnte Tierpathogenität nachgewiesen werden. Dennoch erscheint der „Streptobazillus" unter Umständen bei chronischen Cystitiden und Urethritiden eine pathogene Bedeutung gewinnen zu können; doch muß sich Pfeiffer eines strikten Urteiles darüber noch enthalten.

Immerhin sei aber folgende Krankengeschichte erwähnt:

V., 30 Jahre alt, leidet seit 2 Jahren an wiederholt behandelter chronischer Cystitis und Urethritis catarrhalis, die im Anschlusse an einen

akuten Katarrh aufgetreten waren. Kulturell und im Deckglas findet sich sehr reichlich und ausschließlich der „Streptobazillus".

34. **Preindelsberger** (Sarajevo). Über Urethrotomia interna. P. bespricht kurz die historische Entwicklung der Urethrotomia interna, hierauf Guyons Operationsmethode der Urethalstrikturen, deren Erfolge er selbst durch längere Zeit an dessen Klinik zu beobachten Gelegenheit hatte. Daselbst machte er die Beobachtung, wie bei schwer uroseptischen, alten Strikturkranken, die fast moribund zur Operation kamen, nach der Urethrotomie die sofortige Einführung des Verweilkatheters und reichliche Ausspülung der Blase eine rapide Besserung und Heilung eintrat. Wenn auch in diesen Fällen mit der Boutonnière oder dem Blasenstiche eine Entleerung und lokale Behandlung der Blase möglich gewesen wäre, so war die Urethrotomie interna doch der bei weitem einfachere Eingriff und die Nachbehandlung viel leichter durchführbar. Empfehlenswert sind nur jene Urethrotome, die das strikturierte Gewebe vollständig durchtrennen und nicht nur ritzen. Solche Wunden der Harnröhre heilen mit einer rautenförmigen oder longitudinalen Narbe aus, die weniger leicht zu einer Verengerung wiederführt; es erscheint wahrscheinlich, daß bei vollständiger Zerschneidung der Striktur eine direkte Erweiterung in hinreichendem Maße erzielt wird, um einer Narbenkontraktur entgegenzuarbeiten. Pr. verwendet das an der Guyonschen Klinik gebräuchliche Instrumentarium mit der Leitsonde und dem Konduktor zur Einführung des Verweilkatheters. Die 3 Klingen des Urethrotom haben verschiedene Höhe, sind an der Spitze stumpf und sind nach vorne wie rückwärts schneidend. Indiziert ist diese Behandlungsmethode nur dort, wo es sich um eine rasch zu ermöglichende, genügende Entleerung der Blase handelt, wie bei schwerer Cystitis, oder dort, wo die Dilatationsbehandlung nicht zum Ziele führt. Guyon hat nach Martens $^1/_2\%$, Thompson $2\%$ Mortalität, gewiß eine geringe Ziffer, mit Rücksicht darauf, daß die Operation meist bei Kranken mit schwerer Affektion des Harnapparates als Folge der Striktur zur Ausführung gelangt. Die Gefahr einer Infektion von der Schnittwunde oder eine stärkere Blutung ist gewiß seltener als nach einer brüsken Dilatation zu befürchten, umsomehr als eine Rißwunde einen viel geeigneteren Boden für eine Infektion darstellt, als eine glatte Schnittwunde. Nach Guyon kommt es etwa in einem Drittel der Fälle nach Urethrotomia interna zu Temperatursteigerungen, die meist einige Tage anhält, am wirksamsten wird dieser Zwischenfall durch die Anwendung des Verweilkatheters und die regelmäßigen Blasenspülungen bekämpft, wodurch nicht nur für die Entleerung der Blase bei Cystitis, sondern auch für die Deckung der Wunde in den ersten Tagen nach der Operation gesorgt wird. Die Sterilisierung der Instrumente kann exakt geschehen, eine genügende Desinfektion der Urethra ist nicht möglich und da bietet eben der Verweilkatheter den besten Schutz. Eine Narkose ist bei der Operation nicht nötig, da die Dauer derselben eine kurze ist und der Schmerz bei rascher Ausführung nur einige Sekunden anhält. Selbstverständlich

muß dieser Operation, um ein Dauerresultat zu erzielen, eine genügende Sondenbehandlung folgen.

P. berichtet nun über 11 Fälle von Urethrotomia interna, die im Verlaufe des letzten Jahres zur Ausführung gelangten. Es handelte sich um hochgradige Strikturen, von denen 9 für eine Sonde filiforme, 1 für eine Bougie Charrière Nr. 4, 1 für Nr. 6 passierbar waren. Die letztgenannte setzte dem Versuche zu höheren Nummern überzugehen, einen nicht zu überwindenden Widerstand entgegen, es bestand außerdem noch eine chronische Nebenhodenentzündung, welche ebenfalls eine rasche Behebung der Striktur indizierte. In allen Fällen bestanden noch mehr oder weniger hochgradige Formen von Cystitis, die nach Wegfall der Striktur einer entsprechenden lokalen Behandlung zugeführt werden konnten. In 3 Fällen handelte es sich um traumatische Strikturen, die übrigen 8 waren gonorrhoischen Ursprunges. Die Operation wurde in typischer Weise ausgeführt, ging stets leicht vor sich, der Verweilkatheter wurde je nach dem Grade der Cystitis 2—8 Tage belassen; der Wechsel desselben wurde mit der Sonde filiforme und dem Konductor vorgenommen. In 4 Fällen trat nach der Operation keine Temperatursteigerung auf, während in 5 Fällen Fieber den Wundverlauf komplizierte, von denen 1 Fall letal endete. Die Sektion ergab schwere aufsteigende Veränderungen des Harnapparates, chronische Prostatitis, Cystitis, Nephropyelitis. Der Tod trat am 20. Tage nach der Operation auf, in den übrigen 4 Fällen dauerte das Fieber nur 2—3 Tage. In einem Falle erfolgte beim Beginn der Sondenbehandlung (8 Tage nach der Operation) eine etwas stärkere Blutung, die sich am 20. Tage nach Wiederaufnahme der Sondierung wiederholte und eine längere Pause in der Sondenbehandlung erforderte. Die volle Dilatation war nach 8 bis 19 Tagen erreicht, nach dieser Zeit erfolgte in der Regel die Entlassung in ambulatorische Behandlung.

**Diskussion.** Herr Stein (Görlitz) hebt hervor, daß die Methode der Behandlung der Strikturen mittels bougie à demeure die ungefährlichste sei und am schnellsten zum Ziele führe.

Herr Mankiewicz (Berlin) schließt sich der Meinung Steins bezüglich der unblutigen Dehnung an.

Herr Hock (Prag) steht auf dem Standpunkte Preindelsbergers und hält die Urethrotomia interna in geeigneten Fällen als direkt indiziert.

35. **Funke** (Prag). Über die Ergebnisse der Untersuchung der Cerebrospinalflüssigkeit Luetischer. Funke berichtet über Untersuchungen des Liquor cerebrospinalis bei 30 Fällen frischer Lues mit nervösen Symptomen und 10 Fällen andersartiger Erkrankungen. Veranlassung zu denselben gaben die bekannten Mitteilungen von Seite der Franzosen über Lymphocytose der Liquor cerebrospinalis bei Erkrankungen des Nervensystems auf dem Boden von Lues; Zweck derselben das Studium des Verhaltens der Cerebrospinalflüssigkeit bei recenter Lues mit nervösen Begleiterscheinungen und zwar vorwiegend Kopfschmerzen.

Das Ergebnis der Untersuchungen war bis auf 2 Fälle negativ, d. h. eine Lymphocytose fand sich nur zweimal, woraus geschlossen werden kann, daß dieselbe ein konstantes Symptom der recenten Lues überhaupt und auch der mit Erscheinungen von Seite des Nervensystems einhergehenden nicht darstellt und daß es zum Zustandekommen derselben in der Regel gröberer Manifestationen der Syphilis am Nervensystem bedarf, als sie bei der Cephalia vorkommen.

36. **Stein** (Görlitz). Ein Fall von Osteoarthropathie der Wirbelsäule (mit Röntgenbild). Der Fall betrifft einen Patienten, der im Jahre 1882 infiziert, mangelhaft behandelt wurde und später Tabes bekam. 1902 entstand ein Tumor an der Lendenwirbelsäule. Das Röntgenbild ergab, daß derselbe durch Fraktur bzw. Usur des 3. und 4. Lendenwirbels entstanden; beide Wirbel sind zusammengeschoben nach links deviiert, dazu ein Tumor in den Wirbeln neben dem Knochentumor. Quecksilberbehandlung brachte Besserung.

37. **Justus** (Budapest). Über den physiologischen Jodgehalt der Zelle. Es ist gelungen eine quantitative Methode der Jodbestimmung auszuarbeiten. Selbe ergab einen verschieden hohen Jodgehalt der Zelle der einzelnen Organe. Hohen Jodgehalt besitzt unter anderem die Haut, Haare und Nägel. (Die Arbeit erscheint in extenso in Virchows Archiv.)

38. **Galewsky** (Dresden). Über lösliches Kalomel (Kalomelol). Die Tatsache, daß das Kalomel eines der stärkst wirkenden Hg-Salze ist, die theoretische Erwägung, daß ein lösliches Kalomel noch besser wirken müsse als ein unlösliches, hat den Vortragenden veranlaßt, ein lösliches kolloidales Kalomel zu versuchen. Kalomelol ist also Kalomel in colloidalem wasserlöslichen Zustand, es stellt ein weißgraues, geschmack- und geruchloses Pulver dar, welches in Alkohol, Äther, Benzol und vor allem in Wasser zu einer milchähnlichen Flüssigkeit (1:50) löslich ist. Das Kalomelol enthält nicht 100%, sondern nur 80% Kalomel, die übrigen 20% bestehen aus Eiweißsubstanzen. Das Kalomelol reagiert neutral, und zusammen mit der Gegenwart von Eiweißsubstanzen kann man daher daraus schließen, daß Reizwirkungen infolge von Sublimatwirkung nicht eintreten können. Es löst sich ferner in schwachen Salzlösungen, im Blutserum etc.

Vortragender hat nun das Kalomelol als Streupulver bei luetischen Ulzerationen, als feuchten 2% Verband ebenfalls bei denselben, und als 30% Hg enthaltende Salbe (in Paketen von 4, 5 und 6 *g*) bei Inunktionen verwendet (22 Schmierkuren). Vortragender ersucht das Mittel zu versuchen, das er angelegentlichst empfiehlt und teilt mit, daß Tierversuche, die Urinuntersuchungen auf Hg-Ausscheidung, die Injektionsversuche noch nicht abgeschlossen sind.

39. **Saalfeld** (Berlin). Über Gonosan. Saalfeld hat auf der vorjährigen Naturforscherversammlung gelegentlich eines Vortrages von Winternitz auf die günstigen Resultate hingewiesen, die er bei der Gonorrhoebehandlung mit dem Sandelöl erzielt hat; er hob

hervor, daß reines unverfälschtes Sandelöl zur Anwendung kommen müsse. Da in dieser Beziehung bisweilen Schwierigkeiten vorliegen, nahm Saalfeld Versuche mit einem Präparate vor, daß neben einem anderen wirksamen Bestandteile auch reines Sandelöl enthält: es handelt sich um Gonosan, eine Lösung von Kawakawa in Ol. Santali im Verhältnis 1:4. Das Gonosan ist in Kapseln von 0·3 erhältlich und wird in der Menge von 6—10 Kapseln pro die, die stets nach dem Essen eingenommen werden müssen, gegeben. Das Gonosan hat gegenüber der alleinigen Santalölbehandlung den Vorteil, daß die Schmerzhaftigkeit sehr schnell herabgesetzt wird. Nierenreizung hat Saalfeld in allen daraufhin untersuchten Fällen niemals beobachtet. Um sich über die Art der Wirkung des Gonosan ein Bild zu verschaffen, hat Saalfeld Versuche mit Harn von Patienten, die Gonosan genommen, angestellt: Gonokokken von Reinkulturen, die 5 Minuten mit einem solchen Harn in Berührung gebracht wurden, ließen, auf Menschenserumagar überimpft, den Nährboden steril, während Gonokokken aus derselben Reinkultur, mit normalem Harn 5 Minuten in Berührung gebracht, eine Reinkultur nach der Überimpfung ergaben. Gonosanharn in den Brutschrank gebracht blieb längere Zeit steril, während der normale Kontrollharn bald in Fäulnis überging.

40. **Wurzel** (Suczawa). Über Haut- und Schleimhautveränderungen bei Pellagra.

Anknüpfend an seine zu Beginn d. J. veröffentlichte Arbeit über das Wesen der Pellagra und die bei ihrem Auftreten in der Bukowina beobachteten Erscheinungsformen, besprach Wurzel jene Veränderungen, die im Verlaufe dieser Krankheit Haut und Schleimhäute der davon Befallenen erleiden.

Die nur in jenen Ländern, wo der Mais das Hauptnahrungsmittel der ärmeren Bevölkerungsschichten bildet, vorkommende Endemie weist stets ein mit der Qualität der Maisernte in direktem Zusammenhange stehendes Steigen und Fallen ihrer Ausbreitung auf.

Das krankmachende Agens sind die durch Pilzwucherung auf den Maiskörnern, aus den darin enthaltenen Eiweißkörpern gebildeten Giftstoffe (Toxine).

Neben den Störungen im Verdauungskanale, in den verschiedenen Nervenzentren und den von ihnen versorgten Organsystemen, die nach längerer oder kürzerer Zeit den Organismus der kräftigsten Individuen verheeren und seine psychischen Funktionen hochgradig schädigen, treten sowohl im Beginn als auch im späteren Verlaufe der Pellagra ungemein prägnante Haut- und Schleimhautveränderungen auf. Die Hautaffektion besteht in einer Dermatitis der unbekleideten Körperstellen mit nachfolgender Abschuppung und Atrophie der epithelialen und Bindegewebsschichten, sowie in mehr oder minder ausgebreiteter Pigmentierung. Auch auf den Schleimhäuten folgt der Entzündung und Papillenwucherung Atrophie und nicht selten Pigmentierung.

41. **Sack** (Heidelberg). Über Anthrasol.

Sack berichtet über die Erfahrungen mit dem farblosen Teerpräparat, das von ihm in Gemeinschaft mit Veith dargestellt wurde. Angeregt wurde er durch die guten Erfahrungen, die mit Steinkohlenteer gemacht wurden. Durch die Extraktion der schädlichen Basen mit Säure, durch das Abdestillieren des Pechs, durch komplizierte Reinigungsvorgänge des zurückgebliebenen Gemisches von Kohlenwasserstoffen und Phenolen, schließlich durch den Zusatz von Wachholderteer, der die merkwürdige Eigenschaft hat, die festen Bestandteile dieses Gemisches zu lösen, wird ein gereinigter, dünnflüssiger Teer erhalten, der die Konsistenz und die Farbe des Olivenöls besitzt, nicht nachdunkelt, nicht eindickt und dazu alle wirksamen Bestandteile des Steinkohlen- und Wachholderteers enthält. Dieses Präparat wurde mit dem Namen Anthrasol belegt. Die Präparate der neuesten Zeit enthalten die Phenole voll und wurde demselben zur Verbesserung des Geruches etwas Ol. Menthae zugesetzt. Das Präparat wird teils rein, teils in Lösungen, in Salben, Ölen, Pasten, Seifen verordnet, auch mit Glyzerinleim ist es gut mischbar. Seiner vielseitigen Anwendung kommt auch übrigens der Umstand zu statten, daß es mit den verschiedensten Substanzen, wie absolutem Alkohol, Äther, Benzol, Aceton, Fetten, Ölen, flüssigen Paraffin und Vasogen, in beliebigem Verhältnis mischbar ist, ohne Rückstände zu hinterlassen. Im gewöhnlichen 90%igen Spiritus lösen sich nur 5—10% Anthrasol.

Die flüssige Verordnungsweise ist bei jenen Fällen angezeigt, die eine juckstillende Wirkung erfordern. Bei allgemeinem Pruritus kommen je mit Rücksicht auf die große Resorptionsfläche, wie beim Teer überhaupt, nur schwächere Lösungen (zirka 10%) in Alkohol oder Aceton in Frage, während bei kleineren, enger begrenzten Gebieten (Pruritus ani, Lichen ruber, circumscripte stark juckende Ekzeme) die Konzentration auf 20—30% erhöht werden kann, ja reines Anthrasol unter Umständen gebraucht werden kann.

Für flüssige Anthrasolbehandlung sind ebenfalls geeignet Affektionen der behaarten Kopfhaut, die meistens mehr oder minder mit Juckreiz verbunden sind, wie trockene Ekzeme, Seborrhoea sicca, Pytiriasis· Defluvium capillorum; 1—5%ige Lösungen genügen vollkommen. Sehr gute Dienste leistete folgende Formel: Anthrasol 3·0, Spirit. absol. 20·0, Ol. Ricin 6·0, Ol. citri 0·5—1·0. Bei leichterer Form der Psoriasis genügt flüssige Anwendung, bei schweren Formen ist jedoch die Salbenform unterstützt durch die Wirkung anderer reduzierender oder keratolytischer Mittel, wie Schwefel, Resorzin, Salizylsäure angezeigt. Kommt es auf keratoplastische Wirkung an, so ist am angezeigtesten die Anthrasol-Zinkpasta. Bei parasitären Hautaffektionen wird Anthrasol, etwas Schwefel, grüne oder Kaliseife zugesetzt, um die baktericide Kraft zu erhöhen. Mit Zinkoxyd gibt es blendend weiße Pasten und Salben, die einen geringen Teergeruch besitzen und die weder die Haut noch die Wäsche beschmutzen.

42. **Kraus** (Prag). Über Empyroform.

Der Vortragende berichtet über die Resultate der Behandlung von Hautkrankheiten mit Empyroform, einem von der chemischen Fabrik auf Aktien, vorm. E. Schering, Berlin, hergestellten Kondensationsprodukt von Ol. Rusci und Formalin. Zu den äußeren Vorteilen des Präparates, eines im reinen Zustande graubraunen, feinen Pulvers, gehört dessen nahezu absolute Geruchlosigkeit. Die Flecke, die es in der Wäsche hinterläßt, lassen sich durch einfaches Waschen leicht entfernen. Es wurde in Form von 1% Chloroform-Traumaticin, 1—5% Acetonlösungen, oder als 5% Lanolin-Vaselinsalbe verwendet oder endlich als 5—10% Zusatz dem Linim. exsicc. Pick beigefügt. Die erwähnten Lösungen führten zu keinen günstigen Resultaten, wohl aber die Empyroformsalben und — Linimentbehandlung. Anfangs nur bei chronischen Ekzemformen angewendet, wurde es später mit gleich gutem Erfolge bei subakuten und endlich auch bei akuten Stadien benützt. Es erwies sich als sehr reizlos, führte nie zu einer ungünstigen Beeinflussung des Krankheitsprozesses und es war eine auffallend kurze Heilungsdauer in allen damit behandelten Fällen zu konstatieren. Dabei machte sich eine auffällige Wirkung auf den Juckreiz bemerkbar. Die günstigste Wirkung aber zeigte die Empyroformbehandlung der auf seborrhoischer Grundlage entstandenen Ekzeme, was vermutlich auf die Kombination des Teers mit dem Formalin zurückzuführen ist. Bei zahlreichen Psoriasisfällen erwies sich das Mittel anderen Teerpräparaten zum mindesten gleichwertig. Ausgezeichnete Erfolge der Behandlung von Empyroform wurden infolge der hervorragenden symptomatischen Wirkung bei einer Reihe juckender Dermatosen, Prurigo, Pruritus senilis, Lichen urticatus, erzielt.

**Diskussion.** Herr Neisser (Breslau) hat das Empyroform seit fast 1½ Jahren in Gebrauch und verweist auf die Publikationen von Sklarek in der „Therapie der Gegenwart"; besonders will er die juckstillende Wirkung hervorheben. Das Anthrasol hat er mit besonderem Erfolge bei Kopfseborrhoen mit starkem Haarausfall verwendet.

Herr Nobl (Wien) hat das Anthrasol seit dem Zeitpunkte seines Bekanntwerdens in allen Fällen der Teerindikation angewendet. Die Farblosigkeit des Mittels macht dasselbe zu einem erwünschten Ersatz der usuellen Teersorten und hat dasselbe namentlich bei den seborrhoischen Prozessen des Stammes und der Kopfhaut aktives Einwirkungsvermögen; wünschenswert wäre noch die Behebung des penetranten Teergeruches.

Herr Mraček (Wien) ist mit den auf seiner Abteilung angestellten Versuchen mit Anthrasol sehr zufrieden. In 7 Fällen von chronischem Ekzem ließ er reines Anthrasol einpinseln; es wirkte vollkommen reizlos und brachte die infiltrierten Hautpartien rasch zum Schwinden. Bei Ekzem mit starkem Juckreiz verordnete er eine 20%ige Anthrasol-Zinkpasta, ebenso bei vesikulösem, leicht nässendem Ekzem. Es wirkte sehr rasch juckstillend und es trat nach kurzer Zeit Heilung ein. Bei einem Ekzema trychophytic., wo Teer nicht vertragen wurde, blieb es ohne Reizwirkung, doch konnte die Trychophytie erst durch Ung. Wilkinsoni zur Abheilung gebracht werden.

Herr Veiel (Cannstatt) hebt hervor, daß die Farblosigkeit des Mittels besonders bei Affektionen im Gesichte und bei weißen Haaren sehr schätzenswert ist; es ist jedoch nicht immer reizlos. In zwei Fällen

(Ekzem und Psoriasis) wurde es im Gesichte nicht vertragen, während Pix liquid. reizlos blieb.

Herr Galewsky (Dresden) teilt mit, daß er seit $1^1/_2$ Jahren mit einem Produkte aus Formaldehyd und Pix liquid. arbeitet; das Präparat wird in der nächsten Zeit in den Handel kommen. G. hebt als Vorzüge die hellbraune Farbe des Pulvers, die stärkere Löslichkeit in Aceton, Alkohol etc. und den geringen Geruch hervor. Mit Erfolg angewendet wurde es bei Ekzema seborrhoic., Kopfekzemen der Kinder, Prurigo etc., insbesondere bewährte sich eine Kali-Teerseife, ein Teerstreupulver, Teerpasten. G. glaubt, daß es ebenso wie das Empyroform bei leichten Formen von Ekzem etc. sehr brauchbar sei.

43. **Holzknecht** (Wien). Ein Instrumentarium zur Applikation der Radiumstrahlen auf Haut und Schleimhäute.

Die Quelle der Radiumstrahlen sind die Salze des Metalles Radium, diese senden die Strahlung unentwegt aus, deren Intensität mit der Zeit nicht abnimmt, wenigstens nicht nachweisbar. Die Energiequelle besteht aus einer pulverförmigen Masse (Radiumbromid oder Sulphat). Die Salze finden sich in geringen Mengen vor, erst die Reindarstellung (Giesel) brachte die Radiumstrahlung zur praktischen Verwendbarkeit.

Infolge der Ähnlichkeit mit den Röntgenstrahlen war der Versuch geboten, diese für gleiche medizinische Zwecke zu verwenden, umsomehr als eine Vereinfachung der Technik, bei deren Verwertung zu erwarten war. Für diagnostische Zwecke sind sie wegen Verhinderung des Entstehens von Schlagschatten und der unveränderlichen, nicht einheitlichen Penetrationskraft nicht verwertbar, da die Radiumstrahlung höchstwahrscheinlich aus Strahlungen verschiedener Penetrationskraft zusammengesetzt ist. Vorläufig ist also an eine diagnostische Verwendung der Radiumstrahlen nach Analogie der Röntgenstrahlen nicht zu denken.

In Versuchen, bei denen man das Salz auf die Haut brachte, entstanden Veränderungen, welche der Röntgenveränderung in hohem Grade glichen, wie Desquamation, Bläschenbildung, Depilation, Entzündung, primäre Zelldegeneration. Die Veränderungen an den Gefäßen erscheinen anscheinend hochgradiger als bei der Röntgenreaktion.

Nachdem nun festgestellt worden war, daß die Höhe der Radiumreaktion für ein und denselben Bestrahlungskörper einzig und allein von der Dauer der Applikation abhängt, so daß für jeden solchen Bestrahlungskörper nach einmaliger empirischer Ermittelung an der Haut oder am Chromoradiometor für immer bestimmt werden kann, wie viele Minuten Applikationszeit nötig sind, um an der Haut verschiedene Reaktionen hervorzurufen, konnte an therapeutische Versuche geschritten werden. Darrieux, Halkin und H. fanden die der Röntgenwirkung ähnliche Überhäutung resp. Schrumpfung des exulcerierten und des hypertrophischen Lupus, Exner studierte die Resorption oberflächlicher Sarkom- und Carcinomknoten, während Redner das Verschwinden der Psoriasisplaques und vor allem die Heilung des Feuermales erzielte. — Eine Bestrahlung auf Teleangiektasien mit einer Reaktion zweiten Grades ruft Gefäßverödung hervor.

Die ersten Versuche wurden mit kleinen Pulvermengen von Radiumbromid gemacht, bei Bestrahlung größerer Flächen war man genötigt, dieselbe so oft aufzulegen, bis dieselbe nach und nach bedeckt war. Diesem Übelstande wurde durch die Konstruktion quadratischer Hartgummiflächen, zwischen welchen eine Lack-Radiummischung sich befindet und die an einem Stampigliengriffe befestigt sind, abgeholfen. Das exakte Fortschreiten von Stelle zu Stelle wird durch ein Führungsstück in E-Form bewerkstelligt. Holzknecht bespricht nun eingehend die Bestrahlungstechnik. Dem Instrumentarium ist eine Tabelle beigegeben, welche die Expositionsdauer angibt, dieselbe ist für jede Stelle mittels des Chromoradiometers bestimmt. Um die angegebene Zeit nicht zu überschreiten, findet sich eine Kontrolluhr vor, die nach Ablauf der bestimmten Minutenzahl läutet.

**Diskussion.** Herr von Petersen (St. Petersburg). In Petersburg wird auch mit Radium gearbeitet. Goldberger hat ein Ulcus rodens von der Größe des Durchschnittes einer Pflaume in $2^1/_2$ Monaten zur Heilung gebracht. Die Reaktion trat durchschnittlich nach 8 Stunden auf. Petersen glaubt, daß das Radium eine große Zukunft habe.

Herr Neisser (Breslau) berichtet über seine günstigen Erfahrungen bei Carcinom, Psoriasis und Teleangiektasien.

Herr Kreibich (Graz) berichtet über heilende Wirkung der Radiumstrahlen bei Ulcus rodens. Angiome vertrocknen nach Anwendung der Kapsel durch $^1/_4$ Stunde. Die Kapsel wird während dieser Zeit mit Heftpflaster befestigt, die Stelle umzeichnet und nach $^1/_4$ Stunde weitergeschoben.

Herr Pick (Prag) erklärt als vorläufige Indikation für die Radiumtherapie solche Geschwülste, die sonst keine chirurgische Behandlung indizieren würden.

Herr Weidenfeld (Wien) hat einen Fall von Zungencarcinom gesehen, der mit Radium behandelt wurde, das sich dann zurückbildete und verkleinerte. Das Carcinom war ziemlich ausgedehnt, auf Basis einer Leukoplakia linquae entstanden. Auch die Halsdrüse hatte sich zum Teil zurückgebildet.

Herr Pick (Prag) demonstriert die Joachimstaler Pechblende, aus der Radium dargestellt wird.

Herr Holzknecht (Wien) Schlußwort.

Die flachen Epitheliome erscheinen für die Radiumbehandlung ungünstiger als für die Röntgentherapie. Die in ca. 15 Minuten vollendete Behandlung eines Epithelioms mit Röntgenstrahlen läuft ohne Reaktion, bloß unter Abstoßung oder Desquamation ab, die mit Radium immer in Begleitung heftiger Reaktion. H. ist ebenfalls der Meinung Neissers, daß jene Stellen, welche den Röntgenstrahlen nicht zugänglich sind, der Radiumbestrahlung zuzuführen sind. Nachdem die Radiumstrahlen nicht tiefer als die Röntgenstrahlen wirken, sind tiefgreifende Carcinome eine Kontraindikation für eine Radiumbehandlung. Wenn auch der oberflächliche Knoten verschwindet, so findet in der Tiefe sicherlich ein Fortschreiten statt. Solche Fälle müssen operativ angegangen werden und möge der Zeitpunkt der Operation durch unnütze Bestrahlung ja nicht verabsäumt werden.

H. bleibt bezüglich der Verwendung der Radiumstrahlen bei seinen genau festgesetzten Indikationen; sie ergänzen die Röntgenstrahlentherapie dort, wo sie technische Schwierigkeiten erfährt, in Nischen der Haut und an Schleimhäuten.

44. **Millitzer** (Erfurt). Ein Beitrag zu den schwersten Formen des Lupus erythematosus (mit Demonstration von Photogrammen).

M. berichtet über einen Lupus Erythematosusfall, der schon viele Jahre andauert, und dessen Attacken stets mit derartiger Intensität auftreten, daß sie direkte das Leben gefährden. Es handelt sich um einen 39jährigen Mann, bei dem im Jahre 1892 auf dem behaarten Kopfe runde, gerötete, kahle Stellen auftraten, die sich allmählich vergrößerten und vermehrten. Einige Monate darauf etablierte sich eine ähnliche über dem l. Jochbein. Mai 1893 trat eine starke Verschlimmerung auf, die Affektion befiel nun obere Extremitäten, Schultern, Brust, Rücken und Oberschenkel. Ein mehrmonatlicher Aufenthalt in einem Krankenhause im Jahre 1894 brachte Besserung. Durch 5 Jahre machte das Leiden keine wesentlichen Fortschritte, im Oktober 1899 kam der Kranke das erste Mal in Behandlung Ms. Das ganze Gesicht, Ohren waren dunkel gerötet, nässend, wie skalpiert, Lippen, Ohren stark geschwollen. Das Lippenrot mit Krusten bedeckt. Das Zahnfleisch, Wangenschleimhaut, Zungenunterfläche stark entzündet — leiseste Berührung sehr schmerzhaft. Auf dem Brustbeine, über dem l. Schlüsselbeine, den Streckseiten der Vorderarme, dem Kreuzbeine bis hellergroße, gerötete, bläuliche, leicht schuppende Stellen untermischt mit stecknadelkopfgroßen bis linsengroßen, leicht erhabenen roten, zentral gedellten, leicht schuppenden Flecken. Temp. bis 40°. Behandlung: Jodypin. — Nach 15tägiger Behandlung Rückkehr der Temperatur zur Norm — anfangs Dezember 1899 neue Eruption, besonders an der Nase, hinter den Ohren, dem Kopfwirbel und dem Gesichte. An den Handrücken, Fingern und Handflächen zahlreiche rote, etwas erhabene, zentral gedellte Flecke. Diese Eruption erreicht nach 6wöchentlicher Dauer ihren Höhepunkt, die Wunden dann langsam im Verheilen. Die Ursache zu dieser Eruption war in einer Erkrankung an Influenza zu suchen. Mitte März 1900 kam es während einer sehr schwülen feuchten Frühlingswitterung, bei sogenannter Treibhausluft, zu einem neuerlichen Vorstoße. Patient beobachtete stets, daß das Gesicht bei Regenwetter mit warmer Witterung röter, entzündeter aussah.

Während der ganzen Zeit wurden innerlich 0·1 grammige Dosen von Chinin 5 × pro die verabreicht. Anfangs Jänner 1901 trat wieder eine starke Verschlimmerung ein, Chinin war während der kalten Jahreszeit ausgesetzt worden. Am Hinterkopfe entwickelte sich eine wunde Stelle, welcher Zustand sich durch Liegen verschlimmerte. Das ganze Gesicht nahm wieder am Prozesse teil, die Erkrankung schritt weiter, griff über auf die Brust und die oberen Extremitäten. Die Behandlung bestand jetzt wiederum in innerlicher Darreichung von Chinin und Applikation einer Zinkpasta mit Jodoform. Ende April war bis auf vereinzelte wunde Stellen an den Ohren Verheilung eingetreten, es wurde nun zur kosmetischen Behandlung übergangen, bei der sich, Schmierseife vorsichtig angewendet, sowie täglich recht häufige Waschungen mit Natr. bicarb. 3·0, Glyzerin, Spirit. Lavandul. an 15·0, Aquae 170·0 als recht vorteilhaft erwiesen. Da-

zwischen wurden öfters an mehreren Tagen, jedoch mit Unterbrechungen, Waschungen mit Alkohol absol. vorgenommen.

Die photographischen Aufnahmen lassen recht drastisch den eminenten Schwund des Unterhautzell- und Fettgewebes der gesamten Kopfdecke erkennen, ersichtlich durch die Menge der feinen Fältchen im Nacken, um die Ohren, um den Mund, die Nase, die Augen, sowie an den Ohrmuscheln, deren Knorpel nur mit einer papierdünnen Haardecke bedeckt erscheint und den äußeren Gehörgängen, die wegen der atrophisierenden Vorgänge sehr weit sind. Dasselbe kann man an der Nase beobachten.

Bemerkenswert neben der das Leben gefährdenden Schwere der Anfälle war die Beobachtung, daß stets die sogenannte „Gewächshausluft" an den Eruptionen Schuld trug, wobei das Unvermögen der Transpiration an den erkrankten Stellen den Ausbruch hervorrief. In therapeutischer Hinsicht ist die stets prompt eingetretene Blutdruck herabsetzende Wirkung des Chinins bemerkenswert, und M. überzeugte sich, daß größere Chinindosen die Vorstöße bedeutend schneller zurückdrängten.

45. **Löwenbach** (Wien). Zur Kenntnis der Hautverkalkung.)

L. berichtet über 2 Fälle von Hautverkalkung. Der eine Fall betraf einen jungen Mann, bei welchem die Skrotalhaut links von einer Gruppe erbsengroßer, sehr derber, halbkugelig prominenter Knötchen von glatter Oberfläche und gelblichgrauer Farbe besetzt war. Dieselben hatten sich in den letzten Monaten langsam entwickelt, wurden für Atherom angesehen und excidiert. Der zweite Fall betrifft eine tuberkulöse Patientin, bei welcher einige Monate vor dem Tode ziemlich rasch sich vermehrend, über weite Hautflächen zerstreut, hellweißlich gelbe, sehr flache, plattenartige Knötchen von scharfer Begrenzung glatter Oberfläche und sehr derber Konsistenz aufgetreten waren, deren Diagnose klinisch in Suspenso gelassen wurde. — Beide Fälle stellten sich mikroskopisch als Hautverkalkungen dar und rechtfertigen bei der Seltenheit derartiger pathologischer Veränderung eine Schilderung der histologischen Befunde, umsomehr als dieselben von einander trotz der klinischen Ähnlichkeit vielfach abweichen.

Das Präparat des ersten Falles zeigt im Bindegewebe der Skrotalhaut zerstreute Herde stark lichtbrechender, zackig oder kreisrund konturierter Konglomerate von scharfer Begrenzung und wechselnder Größe: von wenigen Mikren Durchmesser an erreichen sie mitunter die Ausdehnung ganzer Gesichtsfelder, wobei letztere Konglomerate ersichtlich durch Konfluenz mehrerer kleinerer Herde entstanden sind. Im ungefärbten Zustand von bräunlichgelber Farbe, mit Hämatoxylin-Eosin sich lebhaft dunkelviolett und blau färbend, nach Salzsäurezusatz unter Bläschenentwicklung sich auflösend, manifestieren sie sich als Ablagerungen von kohlensaurem Kalk in sonst gänzlich unverändertem Bindegewebe. Nur um die größten Konglomerate scheinen sich reaktive Entzündungs- und Resorptionsvorgänge abzuspielen, man sieht

daselbst den Kontur der Kalkpartikel aufgefasert und abgebröckelt und um den Herd herum dichte Ansammlungen von Rund- und Bindegewebszellen, insbesondere jedoch Myeloplasen, so daß die Fremdkörperwirkung der Kalkgebilde evident hervortritt. — Im übrigen jedoch liegen die Kalkdrusen völlig homogen und scharf circumscript in den Lücken des reaktionslosen Bindegewebes; die Epidermis ist von Kalkablagerungen frei, auch die Epidermoidalgebilde in der Cutis (Schweißdrüsen) stehen zu denselben in keinerlei Beziehung. Die Kalkmassen haben keinerlei fasrig fibrillären Aufbau, keinerlei eng räumliche Beziehung zu den kollagenen Fasern. Sie liegen vielmehr regellos zerstreut zwischen den Bindegewebsfibrillen. Es ist aber nicht mit Sicherheit zu entscheiden, ob es sich tatsächlich um einfache Kalkablagerung ins Bindegewebe handelt. An zahlreichen Stellen finden sich nämlich Kalkpartikel von scharf kreisrundem Kontur in kleinen, zwischen den Bindegewebsfasern befindlichen Hohlräumen, um welch letztere sich platte Zellen endothelartig anlegen. Ein Übergang derartiger Hohlräume in größere Lymphgefäße mit eigener Wandung kommt zwar nicht vor, immerhin aber erscheint die Annahme nicht ausgeschlossen, daß es sich um Kalkablagerung in die kleinen Lymphspalten des Bindegewebes handle. Die Bilder erinnern an Verhältnisse, wie sie bezüglich der Amyloidtumoren des Larynx beschrieben wurden, wo ebenfalls geradezu ein Ausguß interfibrillärer Lymphräume mit Amyloidmassen beobachtet wurde, nur daß hier anstatt Amyloid Kalk vorliegt. Derartige Fälle scheinen ungemein selten zu sein; ein ganz ähnlicher von der Haut des Fingers, wobei jedoch auch die Epidermiszellen in ausgedehnter Weise verkalkten, wurde von Thimm beobachtet, einen allem Anschein nach identischen Fall von der Hand hat Riehl demonstriert, ein auch in der Lokalisation am Skrotum gleichartiger Fall wurde von Lewinski geradezu unter der Diagnose eines verkalkten Lymphangioms veröffentlicht; einen in Lokalisation und Struktur ähnlichen Tumor erwähnt Unna, ohne jedoch bezüglich der Genese genau sich auszusprechen; auch Vogel beschreibt einen Fall von zahlreichen knochenharten Knoten aus dem Bindegewebe der Skrotalhaut. Die nicht allzuseltenen Fälle von verkalktem Cancroid (Epithéliome calcifié), zuerst von Malherbee-Chenantaes, späterhin wiederholt auch von deutscher Seite (Stieda, Perthes, Noorden, Linser etc.) beschrieben, scheinen mir mit den hier vorliegenden, rein bindegewebigen Verkalkungsprozessen keineswegs, wie dies von mehreren Seiten behauptet wurde, identisch zu sein.

Die Präparate des zweiten Falles zeigen eine Ablagerung stark lichtbrechender Massen von glänzendem Aussehen, unregelmäßig zackigen oder fasrigen Konturen in ziemlich zusammenhängenden Komplexen über weite Anteile der Cutis (sowohl der Härte als der Tiefe nach) verteilt. Nach Lichtbrechung, Färbbarkeit und Verhalten gegen Säuren ebenfalls als kohlensaurer Kalk erkennbar, unterscheiden sie sich von den homogenen, scharf circumscripten Kalkkugeln des ersten Falles durch ihre zackig-fasrige Struktur. Aufklärung über die Ursache dieser

Struktur erhält man, namentlich an unentkalkten Präparaten, an den Randpartien der größeren Kalkpartikel. Dieselben bestehen nämlich aus feinen Fasern, welche nach Anordnung, Form und Mächtigkeit vollkommen identisch mit elastischen Fasern erscheinen. Aber auch an Cutisbezirken, die bei schwacher Vergrößerung anscheinend normal sind, läßt sich eine auffallende Affinität feiner elastischer Fasern zum Hämatoxylin konstatieren; dieselben zeigen sich ferner im Gegensatz zu ihrem sonst welligen gleichmäßigen Verlauf, als zackige, stellenweise segmentierte oder abgebrochene Bänder, Veränderungen, welche sich durch eine Imprägnation der elastischen Fasern mit Kalk erklären. Gegen das Innere der gröberen Herde quellen nun die ursprünglich noch deutlich kenntlichen elastischen Fasern zu regellosen, sich mit Orcein nur mehr stellenweise färbenden, schließlich zu amorphen Massen auf, welche vollständig kalkimprägniert die Grundlage dieses histologisch wie klinisch so eigenartigen pathologischen Prozesses abgeben. — Verkalkung elastischer Fasern wird zwar von Tannenhayn im Pseudoxanthoma elasticum beschrieben, aber nur als Endstadium der regressiven Metamorphosen, welche sich bei diesem Prozeß in der Cutis abspielen; Riesenzellenbildung um verkalkte elastische Fasern bei Lupus teilt Róna mit. Aber in unserem Fall schließt sich die Kalkablagerung nicht als Symptom eines regressiven Vorganges an einen bestehenden Degenerationsprozeß an, sondern ergreift das elastische Fasernsystem isoliert und primär. Es ist L. nicht gelungen, klinisch oder histologisch ein Analogon zu diesem Fall in der Literatur aufzufinden; derselbe ist auch von dem ersten hier referierten Fall in seiner Pathogenese vollkommen verschieden.

46. **Heller** (Charlottenburg). Einige Beiträge aus der vergleichenden Pathologie der Haut. Während die normale Anatomie durch Ausnutzung der Ergebnisse der vergleichenden Anatomie ungeahnte Fortschritte gemacht hat, ist das Gebiet der vergleichenden Pathologie der Haut bisher noch wenig betreten worden. Wenn auch eine große Zahl hochinteressanter Beobachtungen von Seiten der Tierärzte vorliegen, so sind dieselben doch bisher nicht für die Vergleichung mit entsprechenden Tatsachen der humanen Medizin verwendet worden. H. hat seit Jahren die ganze tierärztliche Literatur durchgearbeitet und eine Reihe sehr interessanter Ergebnisse gewonnen. In neuester Zeit ist von Schindelka eine treffliche Monographie der Tierhautkrankheiten erschienen. In diesem Werke konnte die die humane Medizin besonders interessierende Histopathologie nicht berücksichtigt werden, da fast alle Vorarbeiten fehlten. H. hat nun methodisch die Histopathologie von etwa 200 Tierhautkrankheiten durchgearbeitet. Das Resultat der Studien soll auf dem 1904 in Berlin stattfindenden internationalen Kongreß für Dermatologie und Syphilis veröffentlicht werden. H. zeigt an einigen Beispielen, welchen Nutzen das Studium der vergleichenden Pathologie der Haut hat. Eine genaue Kenntnis der Tierhautkrankheiten schärft die Kritik experimentell erzeugten gegenüber. H. hat bei Schweinen, die nicht nachweisbar krank waren, Papeln konstatiert, die jeden mit

Syphilisübertragung arbeitenden Forscher für echte syphilitische Exantheme imponiert hätten. H. hat bei Tieren Alopecien festgestellt, die die Entstehung mancher experimentellen Alopecie erklären. Das Studium einzelner Tierhautkrankheiten hat ein praktisches Interesse, weil Übertragungen der Affektion auf den Menschen vorkommen; es sei an die sehr verbreiteten Hauttuberkulose der Papageien, an die verschiedenen Räudeformen der Säugetiere erinnert. Vom speziell wissenschaftlich-anatomischen Standpunkte aus haben sich bemerkenswerte Tatsachen ergeben. Die Warzen der Kühe gaben ein vorzügliches Objekt für das Studium des Keratohyalins, die tierischen tiefen Trichophytien erlauben vortreffliche Studien über Spezialfragen, die Untersuchung einer sonderbaren, der Ichthyosis congenita gleichenden Erkrankung der Ratte gab neue Gesichtspunkte für die Genese der Mastzellen. H. ist bereit, einige Präparate zu demonstrieren, und verspricht seine Sammlungen zur vergleichenden Pathologie der Haut dem 1904 stattfindenden internationalen dermatologischen Kongresse vorzulegen.

# Geschlechts-Krankheiten.

(Redigiert von Prof. **Neisser** und Dr. **Schäffer**, Breslau.)

## Syphilis. Allgemeiner Teil.

**Moskalew.** N. Über den Einfluß der Syphilis auf die Entstehung der Pseudoleukämie. Journal russe de mal. cut. etc. 1902. Nr. 4, 5.

Der jetzt 23j. Kranke akquirierte im September 1899 eine Sklerose (sofortige spez. Behandlung). Die Allgemeinerscheinungen sind vom Patienten übersehen worden. Im Mai 1901 stellte er sich mit br. Kondylomen an Stelle des Primäraffektes vor. Außerdem aber fiel an dem Patienten eine mächtige Schwellung fast aller der Betastung zugänglichen Lymphknoten auf, die seit $2^1/_2$ Monaten sich entwickelt hatte. Einzelne Pakete waren bis zur Hühnereigröße herangewachsen. Nur die Leistendrüsen waren in geringem Maß beteiligt. Milztumor. Der Blutbefund ergab: 3,165.000 rote Blutkörperchen, Pockilocytose, Veränderung des Hämoglobingehaltes 34% (soll wohl 84% heißen), Zahl der weißen 10 000, die polynucleären überwiegen, kleine u. gr. Lymphocyten fehlen. Eine ausgiebige Hg-Injektionsbehandlung brachte bedeutenden Rückgang der Drüsenschwellung (bis auf Wallnußgröße, und günstige Veränderung der Blutzusammensetzung. Erythrocyten 5,000.000, Leukocyten 4000, Hämoglobin 98%. Eine der Hg-Therapie folgende Jodverschreibung hatte kein Resultat; jedoch auch die weitere Hg-Applikation konnte die Drüsen nur um ein geringes noch verkleinern. Bei einem Teil derselben dürfte eine cirrhotische Bindegewebswucherung den Grund dafür abgeben. Der Erfolg der Therapie weist den Autor darauf hin, daß in diesem Falle die Pseudoleukämie der Ausdruck einer syphil. Infektion ist.

Richard Fischel (Bad Hall).

**Wetschtomow,** Eugen. Die gegenseitige Beeinflussung von Syphilis und Pneumonie. Journal russe de mal. cut. Tom IV. Nr. 483.

Der 29jährige Patient, Alkoholiker, leidet ein Jahr nach der Infektion an ulzerierten Papeln des äußeren Präputialblattes, die sich durch

Argentum nitr.-Ätzungen und Jodoform in ihrem immer weiter um sich greifenden Zerfall nicht beeinflussen ließen. Die Affektion wurde von einem septischen Resorptionsfieber — 38° begleitet. Während einer plötzlich auftretenden Pneumonie des r. Mittellappens mit hyperpyretischen Temperaturen (— 41·70), wobei die Hyperpyrese auf die Kombination des der Pneumonie eigentümlichen Fiebers mit den septischen Temperaturen zurückgeführt wird, von im ganzen 16tägiger Fieberdauer kamen die der Behandlung früher resistenten spezifischen Ulzerationsherde des Präputiums zur vollständigen Vernarbung. Es kann also in diesem Falle von einer gegenseitigen Beeinflussung beider Prozesse gesprochen werden; ein Beitrag zu der auf dem Pariser Kongreß diskutierten Frage. Richard Fischel (Bad Hall).

**Pini**, G. Ricerche batteriologiche nella sifilide secondaria. Giornale Italiano delle malattie veneree e della pella. 1902. pag. 749.

Pini gelang es bei 3 von 6 mit rezenter Syphilis behafteten Patienten auf Bouillon einen Bazillus zu züchten, welchen er mit dem von Lisle und Jullien gezüchteten identifizieren konnte; bei den 3 anderen Fällen waren die Versuche negativ. Der Bazillus erzeugte jedoch bei Übertragung auf Tiere niemals eine Erkrankung, auch ein Übertragungsversuch auf den Menschen verlief ergebnislos. Der Autor schließt, daß durch die Entdeckung Lisles und Julliens das Rätsel des Syphilisvirus der wahren Erkenntnis nicht näher gebracht worden ist.

Spietschka (Brünn).

**Sowinski**, Z. W. Über die Bedeutung des von Lisle und Jullien bei Syphilitikern erhobenen Bakterienbefundes. Journal russe de mal. cut. 1902. Nr. 7.

Sowinski gelang es aus spanischen Fliegen den von Lisle und Jullien als den Erreger der Syphilis angeschuldigten Mikroben zu züchten. Kleine Differenzen (spätere Verflüssigung der Gelatine bei Sowinski) stehen der Identifizierung nicht im Wege. L. und J. verwendeten Konthariden als Vesicans, und kultivierten aus dem Blaseninhalt ihre Bakterien. Sowinski erklärt den Befund dadurch, daß die letzteren durch die dünne Blasendecke in den Blaseninhalt wanderten. Aus dem Venenblute unbehandelter Syphilitiker gelang es S. in keinem Falle den Lisleschen Stäbchen ähnliche Gebilde zu gewinnen.

Richard Fischel (Bad Hall).

**Sowinski**, W. Z. Bakteriologische Blutuntersuchungen bei Syphilitikern. Journal russe de mal. cut. Tom IV. pag. 592.

Im ganzen wurden 29 bakteriol. Untersuchungen des mit der Spritze entnommenen Venenblutes unbehandelter Luetiker in der zweiten Inkubation und im kondylomatösen Stadium vorgenommen. Verwendet wurden Fleischpeptonascitesagarplatten, dann als flüssiger Nährboden Christmassche Bouillon (Annales de l'Institut Pasteur 1902) und Nocardsche Kollodiumsäckchen, die Sowinski 3 Tage bis 3 Wochen in der Bauchhöhle von Kaninchen beließ. Alle Kulturen blieben steril.

Richard Fischel (Bad Hall).

**Joseph, M. und Piorkowski**, Berlin. Richtigstellung der von Hermann Pfeifer gegen unsere vermutlichen Syphilisbazillen erhobenen Einwände.

**Pfeiffer**, Hermann, Wien. Erwiderung auf die Richtigstellung Max Josephs und Piorkowskis. Wiener klinische Wochenschrift 1903. Nr. 33.

In beiden Artikeln handelt es sich um eine gegenseitige Polemik der Autoren, die wegen der Einzelheiten der Tatsachen zum kurzen Referate sich nicht eignen und im Original nachgelesen werden müssen.

Viktor Bandler (Prag).

**von Niessen**, Wiesbaden. Bemerkungen zu den „vermutlichen" Syphilisbazillen von Joseph und Piorkowski. Wiener medizin. Wochenschrift 1903, Nr. 14 und 15.

Der erste Teil des Aufsatzes enthält eine persönliche Polemik gegen Joseph und Piorkowski, im weiteren Teile stellt Niessen eine tabellarisch zusammengefaßte bakteriologische Vergleichung der hervorstechenden Merkmale der verschieden bisher gefundenen Syphilisbazillen zusammen, die im Original nachgelesen werden muß, zuletzt kommt Niessen auf die Methode der Züchtung von Joseph zu sprechen, an welcher er Kritik übt. Zum Schlusse erklärt Niessen nach Vergleich der verschiedenen ihm zugesandten Kulturen, die absolute Identität seiner Syphilisbazillen mit denen von Joseph und Piorkowski konstatieren zu können. Viktor Bandler (Prag).

**Sowinski**, Z. W. Versuche von Syphilisimpfungen an Schweinen. Journal russe de mal. cut. Tom. V. Nr. 4, 5, 6.

Nach genauer kritischer Literaturübersicht wird über eigene Versuche berichtet, die an zwei Wochen alten Ferkeln vorgenommen wurden. Zur Herabsetzung der Widerstandsfähigkeit dem Syphilisvirus gegenüber wurden die Tiere vor der Impfung mit steigenden durch die Schlundsonde eingeführten Alkohol- und Fuseldosen in Chloroformnarkose vergiftet. Nur ein Versuch gelang (Einführung von 42·50 $cm^3$ 40% Wudkimonopol und 47·5 $cm^3$ Fusel innerhalb von 46 Tagen), ergab aber bezüglich der Syphilisimpfung nach zweimonatlicher Beobachtung ein negatives Resultat. Es wurden 30 $cm^3$ Venenblutes eines bisher vollkommen unbehandelten Luetikers im kondylom. Stadium in die Bauchhöhle des Tieres injiziert. Phloridicin per os dargereicht machte die Tiere nicht diabetisch, gelangte also zu dem beabsichtigten Zwecke nicht zur Verwendung. Ein nicht mit Alkohol vorbehandeltes aber injiziertes Tier wies während der $3^1/_2$monatlichen Beobachtungen keine von der Norm abweichenden Erscheinungen auf. Richard Fischel (Bad Hall).

**Fouquet**, Ch. Des essais de bactériologie et de sérothérapie dans la syphilis. Gaz. des hôpit. 1903. Nr. 117.

Fouquet gibt auf Grund der (nicht vollständig berücksichtigten) Literatur eine Übersicht über die Entwicklung und den heutigen Stand der Frage nach dem Kontagium der Syphilis, bis zu der epochemachenden Mitteilung von Roux und Metchnikoff im Jahre 1903. Zugleich

werden auch die verschiedenen Immunisierungsversuche mit tierischem oder menschlichem Serum besprochen. Frédéric (Straßburg i. E.).

**Fawer**, W. Die Sammelforschung über die Verbreitung der venerischen Erkrankungen unter der Studentenschaft. Journal russe de mal. cut. 1902. Nr. 3.

Zur Bestimmung des perzentuellen Verhältnisses der Verbreitung der Venerien unter den intelligenten Klassen, die bisher vollständig aussteht, eignet sich die Sammelforschung unter der Studentenschaft durch Fragebogen, die einerseits die Anonymität garantieren, andererseits leicht faßlich gehalten sein müssen und sich auf Ort, Zeit und Art der Infektion und auf die Infektionsquelle erstrecken sollen. Auch über den Beginn des Geschlechtslebens und Onanie soll Aufschluß erbeten werden. Das Formular liegt der Mitteilung bei. Richard Fischel (Bad Hall).

**Griwzow**, G. N. Zur Frage von der Syphilis gravis seu maligna. Wratsch. Gaz. 1903. Nr. 37—39.

In seinen 5 Fällen von maligner Syphilis hat Griwzow die gewöhnlich beschuldigten ätiologischen Momente, wie Alkoholismus, Alter, Gesundheitszustand bis zur Infektion nicht konstatieren können. Seine Patienten waren 19—28 Jahre alt. Die maligne Lues scheint auf einer Mischinfektion mit Staphylokokken zu beruhen, der Schankereiter müßte demnach in jedem verdächtigen Falle bakteriologisch auf Staphylokokken untersucht werden und bei positivem Resultate das Ulcus mit dem scharfen Löffel ausgekratzt werden, um dadurch eine Staphylokokkeninfektion des Blutes zu vermeiden. Auch mußte man bei Konstatierung eines locus minoris resistentiae in einem Organ (Herz, Gehirn) dasselbe möglichst schonen und entlasten, um spätere verhängnisvolle Folgen zu verhüten. Die frühzeitigst eingeleitete spezif. Kur kann keineswegs eine maligne Syphilis vorbeugen; bei einer eventuell komplizierenden Staphylokokkeninfektion sollte vor allem gegen letztere therapeutisch eingeschritten werden, dann erst kommen Quecksilber und Jod in Betracht.

S. Prißmann (Libau).

**Daccò**, Emilio. Ematologia della sifilide. Giornale Ital. delle malattie veneree e della pella. 1902. XXXVII. 407.

Daccò untersuchte an 20 Fällen die Blutveränderungen, welche einerseits durch die Syphilis und andrerseits durch die gegen dieselbe eingeleitete Quecksilberbehandlung hervorgebracht werden und zwar bezüglich des Hämoglobingehaltes, der Zahl der roten und weißen Blutkörperchen, des Verhältnisses der verschiedenen Formen der letzteren, der Isotonie der ersteren, des spezifischen Gewichtes und der Alkalität des Blutes. Die Art der Untersuchungen stimmt bis auf einige geringe Änderungen mit den früheren Autoren überein, ebenso die Resultate bezüglich des Hämoglobingehaltes und der Alkalität; die übrigen Verhältnisse zeigten jedoch wesentlich geringere Werte als die der früheren Autoren (namentlich Valerio). Im allgemeinen ist darüber zu sagen: während der Erscheinungen der rezenten Syphilis zeigt sich der Hämoglobingehalt und die Zahl der Erythrocyten im Blute vermindert; die Verminderung des

Hämoglobines ist konstant, jedoch schwankend im Grade, oft sehr hochgradig (bis auf 52% herabgesetzt); die Verminderung der Zahl der Erythrocyten ist nicht konstant, sehr unregelmäßig, von viel geringerem Grade, oft gar nicht vorhanden; daher ähnelt die Beschaffenheit des Blutes im allgemeinen der einer Chlorose. Die Vermehrung der Leukocyten ist nicht konstant und zumeist nur so geringgradig, daß das durchschnittliche Verhältnis der Leukocyten bei der Syphilis der oberen Grenze normaler Verhältnisse entspricht; das Verhältnis der verschiedenen Formen der Leukocyten zu einander zeigt keine konstanten oder wesentlichen Veränderungen. Das spezifische Gewicht des Blutes erscheint wohl herabgesetzt, jedoch in so geringem Grade und in so unregelmäßiger Weise, daß man nur sagen kann, die physiologischen Grenzen werden nicht wesentlich überschritten. Die Isotonie der roten Blutkörperchen, welche schon bei gesunden Individuen innerhalb gewisser Grenzen schwankt, fand der Autor nicht konstant oder wesentlich herabgesetzt. Die Alkalität des Blutes dagegen ist ziemlich konstant herabgesetzt, der Grad der Herabsetzung jedoch recht verschieden und unregelmäßig.

Das konstanteste Verhalten unter allen durch die Syphilis bedingten Blutveränderungen während der antisyphilitischen Behandlung zeigt der Hämoglobingehalt; wenn der Gehalt des Blutes an demselben auch im Beginne der Behandlung häufig eine Zeitlang auf derselben Stufe stehen bleibt, ja bisweilen sogar ein wenig herabgeht, so erfolgt doch im weiteren Verlaufe der Behandlung stets ein bedeutender Anstieg; ähnlich verhält sich die Alkalität des Blutes, die sich unter dem Einflusse der Behandlung regelmäßig, zuweilen sogar recht bedeutend hebt. Die Veränderungen der übrigen Verhältnisse, an und für sich ja schon gering, werden auch durch die Behandlung nicht konstant oder in wesentlichem Grade beeinflußt.

Bei der Spätsyphilis finden sich ähnliche Verhältnisse wie bei der rezenten, nur in viel geringerem Grade. Das Blut zeigt somit bei der Syphilis Veränderungen, welche denen bei der Chlorose ähneln, nur ist bei dieser die Isotonie, spezifisches Gewicht und Alkalität in wesentlich höherem Grade herabgesetzt, unter dem Einflusse der Behandlung zeigt sich das Bestreben, normale Verhältnisse herzustellen.

Die Veränderungen des Blutes bei der Syphilis sind im allgemeinen nicht danach angetan, uns bei der Stellung der Diagnose in zweifelhaften Fällen zu unterstützen; bei Einleitung einer Behandlung zu diesem Zwecke ist darauf hinzuweisen, daß die Steigerung des Hämoglobingehaltes nicht immer sofort nach Beginn der Behandlung eintritt, sondern eine längere Zeit stehen bleiben, ja sogar herabgehen kann; die Behandlung muß daher über dies Stadium fortgeführt werden. In gleicher Weise kann die Steigerung der Alkalität infolge der Behandlung ein differentialdiagnostisches Moment abgeben. Die übrigen Verhältnisse sind jedoch dabei nicht von Belang. Spietschka (Brünn).

**Dana,** Charles L. Intermittent claudication (intermittent limping) due to obliterating arteritis. (New-York med. record 22. Feber 1902.)

Eine Gruppe von Symptomen charakterisiert durch intermittierendes Hinken, besonders eines Beines, begleitet von Schmerzen, Parästhesien und vasomotorischen Störungen weist, wie bekannt, als Hauptmerkmal das Fehlen des Pulses an einer oder beider Fußarterien auf. Die Ursache liegt in Obliterationen und vasomotorischem Spasmus (cf. Goldflamm, Deutsche Zeitschr. f. Nervenheilkunde 1893). In typischen Fällen tritt während des Gehens plötzliche Störung auf, welche nach vielleicht 20 Minuten Ruhe nachläßt, um bald wiederzukehren. Pulsation der Fußarterien und oft auch der Poplitealpuls ist nicht zu fühlen. Es gibt aber auch geringere Störungen bei vorhandenem Pulse. Der Verlauf ist chronisch und kann in einen Zustand, wie die Erythromelalgie, aber auch in Gangrän auslaufen. Alkoholismus, Gicht, Diabetes, Abusus von Tabak und Syphilis werden als Ursachen aufgeführt. Es dürfte sich wohl, wie Dana meint, um sehr verschiedenwertige Prozesse in den Publikationen handeln.

Löwenhardt (Breslau).

---

## Syphilis der Haut, Schleimhaut etc.

**Brunel,** P. Beitrag zum Studium der Syphilis des Nasen-innern. (Revue hebdomadaire de laryngologie, d'otologie et de rhinologie, Bd. XXII, 46.)

Brunel berichtet über einen Fall von Lues, bei dem außer Gummen der Haut und des Gaumensegels besonders Zerstörungen von Knochen, speziell des Nasengerüstes, zur Beobachtung kamen. Das dürfte bei einer mindestens 15 Jahre alten Lues nichts außergewöhnliches sein, ebensowenig, daß der Prozeß in der Nase trotz spezifischer Behandlung während mehrerer Jahre nicht eher zur Heilung gelangte, als bis die Knochen der Scheidewand ausgestoßen waren. Bemerkenswert ist nur die ganz ungenügende Behandlung im Anfange der Krankheit. Pat. hatte vor dem Jahre 1880 (wann, ist unbekannt) wegen eines papulösen Exanthems Pillen und KJ genommen. Im Jahre 1880 wurde sie wegen einer Knocheneiterung mit Sequesterbildung im äußern Gehörgang mit Einreibungen und KJ behandelt. Von 1880—1895, wo sie mit Knocheneiterungen (oder Gummen?) an Hand und Fuß ins Spital kam, ist nichts weiter geschehen.

Überschär (Breslau).

**Shukowsky,** Doc. W. P. Angeborener syphilitischer Pemphigus ohne Affektion der Fußsohlen und Handteller. Arch. f. Kinderheilkunde, Bd. XXXIV, 3. u. 4. Heft.

Shukowsky teilt einen Fall eines neugeborenen Kindes mit, das angeboren Pemphigusblasen in den verschiedensten Entwicklungsstadien am gesamten Stamme zeigte mit vollständigem Freilassen der Fußsohlen und Handteller; gerade also der Lokalisation, welche selbst in den neuesten Lehrbüchern als „charakteristisch" für Lues angegeben wird. Angeboren zeigte das Kind noch eine Alopecie, welche am stärksten am Scheitel

und Stirne ausgesprochen war. Im weiteren Verlaufe traten noch anderweitige, luetische Erscheinungen hinzu, welchen das Kind schließlich am 10. Tage erlag. Die sonst als Prädilektionsstellen bekannten Hand- und Fußteller blieben dauernd frei. Die Sektion, sowie die Anamnese bestätigten die Diagnose. Jedenfalls sind ja die angeborenen Fälle von nicht syphilitischen Pemphigus so sehr selten, daß man sich durch das Fehlen nicht ganz typischer Lokalisation in der richtigen Diagnose nicht beirren lassen sollte; obige Fälle sind nach der Erfahrung des Ref. nicht gar so selten. Rud. Bunzel (Prag).

**Tichonowitsch**, A. W. Über die Radiographie syph. Knochenveränderungen. Ein Fall von etc. Journal russe de mal. cut. Tom. V, p. 354.

Auch klinisch wurde die Diagnose einer gummösen Osteo periostitis patellae und Hydrops genu gestellt. Das der Arbeit beigefügte Radiogramm zeigt die genaueren, durch den pathol. Prozeß bedingten Veränderungen der Patella. Richard Fischel (Bad Hall).

**Pospelow**, A. Über die radiographische Diagnose der Knochensyphilis. Journal russe de mal. cut. etc., 1902, Nr. 2.

An 5 Beispielen wird die Notwendigkeit der radiographischen Untersuchung in differential-diagnostischer Beziehung dargetan. Osteoporosis, Osteomyelitis, Myositis gumosa lassen sich oft nur auf diesem Wege unterscheiden. So wurde in einem Falle des Autors die Absetzung des Unterarms, die ein Chirurg wegen eines angeblichen, im Anschluß an einen Callus der gebrochenen Vorderarmknochen entstandenen Osteosarkoms vornehmen wollte, durch die Aufnahme des Röntgenogramms, das bei dem 11jährigen — wie die genauere Untersuchung ergab — hereditär syph. Mädchen Knochengummen feststellen ließ, verhindert.
Richard Fischel (Bad Hall).

**Kistjakowski**, E. Ein Fall von molluscum contagiosum bei einem Syphilitiker, geheilt durch intramusculäre Hginjektionen. Journal russe de mal. cut. Tom. V, p. 155.

Zerfall der Mollusca, Heilung unter Narbenbildung.
Richard Fischel (Bad Hall).

**Goldberg**, M. L. Zur Kasuistik der Myositis, Neuritis und Tendovaginitis syphilitica multiplex. Wratscheb. Gaz. 1903, Nr. 28.

Im Goldbergschen Falle waren bei dem 62jährigen Patienten befallen — die Muskeln, Nerven und Sehnenscheiden des Halses, des Schultergürtels und speziell der rechten Hand. Die syphilitische Natur des Leidens wurde vermutet und ex juvantibus bestätigt. Auf gleichzeitigen Gebrauch von Jodkali und Quecksilber ging die auch bestehende Leberanschwellung zurück. S. Prißmann (Libau).

## Syphilis der Lymph- und Blutgefäße.

**Einiß**, L. Über Syphilis ohne Beteiligung des lymphatischen Systems. Wratscheb. Gaz. 1903, Nr. 40.

Einiß hat mehrere Fälle von primärer und sekundärer Syphilis beobachtet (es werden 6 Krankengeschichten mitgeteilt), in denen keine Spur von klinisch nachweisbarer Beteiligung der Lymphdrüsen zu konstatieren war. Alle Fälle neigten eher zu der sogenannten Syphilis maligna, was Verfasser dadurch zu erklären sucht, daß das syphilitische Gift beim Übertritt ins Blut das von der Natur gesetzte schützende oder wenigstens abschwächende Filter — das Lymphdrüsensystem — nicht passiert habe. S. Prissmann (Libau).

**Schukowsky**, W. P. Angeborene Syphilis des Herzens. Journal russe de mal. cut., Bd. IV, pag. 400.

Eine Myocarditis interstitialis congenita bei einem asphyktisch geborenen, nach zwei Tagen verstorbenen Kinde, dessen Sektionsbefund außerdem noch Encephalitis interstitialis totalis, Cirrhosis pulmonum partialis, Hepatitis interstitialis, Nephritis etc. ergab. Da die Mutter keine Zeichen von Syphilis aufwies, so handelt es sich um paternell vererbte Lues, deren Bösartigkeit schon von Fournier, Gastou, Jullien etc. betont wird. Richard Fischel (Bad Hall).

**Woltke**, W. O. Zur Kasuistik der Syphilis des Herzens. Medizin. Obosr. 1903, Nr. 16.

Patient wurde klinisch bloß 2 Tage beobachtet — bis auf Brachykardie, sehr schwache und dumpfe Töne und eine leichte Verschiebung der Dämpfung nach links war intra vitam am Herzen nichts zu konstatieren. Die nach plötzlich eingetretenem Exitus vorgenommene Sektion ergab: Gummata in den untern Teilen der Lungen, zum Teil vernarbt im rechten Pleurasack geringes seröses Exsudat, Muskatnußleber. Herz stark vergrößert, auf der Innenfläche der Vorderwand des linken Ventrikels sitzt eine 6 *cm* lange, $1^1/_2$ *cm* breite Narbe, innerhalb welcher ein 1 *cm* großer, käsig zerfallener Knoten sich vorfindet. Eine weitere große Narbe nimmt die ganze obere Hälfte der Scheidewand ein. Die Wand des linken Ventrikels ist stark, die des rechten wenig verdickt. Die Klappen des rechten Ventrikels sind pathologisch verändert. Der Herzmuskel ist trübe. Arterio- und Venesklerose. Exostosen an den Rippen und sklerosierende Glossitis. S. Prissmann (Libau).

**Roussy**, G. Phlébite syphilitique secondaire. Gaz. des hôpit 1903, Nr. 102.

Nach ausführlicher Besprechung der Symptomatik, Pathogenese und Therapie der sekundären syphilitischen Phlebitis teilt Roussy zwei von ihm selbst beobachtete Fälle dieser Erkrankung mit. Beidemale handelte es sich um junge Leute von 26 resp. 25 Jahren, die im sekundären Stadium standen und ein erythematös-papulöses Exanthem hatten. Bei

dem einen Patienten fühlte man je einen auf Druck leicht empfindlichen, schmalen harten Strang im Verlauf der beiden Venae saphenae internae, der von der Mitte des Beines bis zu dem Scarpaschen Dreieck reichte. Ödem, Temperaturerhöhung fehlten. Nach einer 6wöchentlichen spezifischen Kur trat völlige Heilung ein. Bei dem anderen Patienten waren am rechten und linken Bein die Venae saphenae internae et externae ergriffen. Auch hier unter merkurieller Therapie relativ bald Besserung.

Frédéric (Straßburg i. E.).

---

## Syphilis des Nervensystems und der Sinnesorgane.

**Mingazzini.** „Fernere Beiträge zum Studium der Lues cerebralis praecox et maligna." Monatsschrift für Psychiatrie und Neurologie, Band XI, Heft 3.

Im Anschluß an seine früheren, im 5. Bande derselben Zeitschrift erschienenen Veröffentlichungen über Gehirnsyphilis publiziert Mingazzini weitere klinische und pathologisch-anatomische Beobachtungen an der Hand von vier Fällen cerebraler Lues. Auf Grund seiner Erfahrungen und im Einklange mit anderweitigen Publikationen vertritt M. die Anschauung, daß die bei den malignen Formen der Hirnlues erfolgenden Läsionen im wesentlichen auf Erkrankungen der Gefäßwände zurückzuführen sind, welche oft multiple Erweichungen und Hämorrhagien in der Gehirnsubstanz zur Folge haben. — In der von neurologischen Gesichtspunkten aus abgefaßten Arbeit entsprechen die Bezeichnungen „L. maligna" bzw. „praecox" nicht genau den getrennten Begriffsbestimmungen, die heut in der Syphilidologie weit verbreitet sind, indem Mingazzini als „maligne" Fälle von Hirnsyphilis solche von raschem, auch durch geeignete Behandlung nicht hintanzuhaltendem tötlichen Verlaufe und als „praecox" alle frühzeitigen Erkrankungen des Nervensystems in den ersten Monaten oder Jahren nach der Ansteckung bezeichnet.

Fritz Callomon (Breslau).

**Kopczyński.** „Ein Fall von Syphilis des Rückenmarks und seiner Häute in der Lumbosacralgegend (Meningomyelitis lumbosacralis syphilitica) mit ungewöhnlichen trophischen Störungen." Deutsche Zeitschr. f. Nervenheilkunde, XXIV. Bd., 2. Heft.

Die Arbeit enthält die ausführliche Schilderung und Besprechung eines seltenen Falles von Syphilis spinalis der untersten Rückenmarksabschnitte; das Alter der Infektion ist unbekannt; die Erkrankung betrifft eine 20jährige, schwächliche, zugleich hysterische Näherin. Im Vordergrunde des klinischen Bildes steht neben Sensibilitätsstörungen das Fehlen der Sehnenreflexe und motorische Parese der unteren Extre-

mitäten, sowie das Auftreten „trophoneurotischer", z. T. decubitaler Geschwüre an den Hinterbacken und Beinen, schließlich auch Incontinentia urinae. Der Sektionsbefund ergibt außer den spinalen Veränderungen (teils gummöser, teils degenerativer Natur) parenchymatöse Krankheitsherde in den Nn. tibial. und peron. sin. Besonders interessant erscheint das Auftreten trophischer Hautveränderungen „in Gestalt tiefer Nekrose an Stellen, die keinem Drucke ausgesetzt sind", neben echten Decubitalgeschwüren.

Es dürfte noch Erwähnung verdienen, daß der Erkrankung eine völlig unbehandelte Lues zu Grunde zu liegen scheint (Ref.).

Fritz Callomon (Bromberg).

**Mettler**, L. Harrison. Syphilis as a Cause of Chorea. Am Journ. Med. Scrien, 126. 481, Sept. 1903.

Mettler beschreibt den Fall eines 11 Jahre alten Knaben mit Geschichte und unverkennbaren Zeichen hereditärer Syphilis (Vater starb nach verschiedenen hemiplegischen Attacken an Paresis, Mutter gesund 4 Kinder alle mehr weniger Zeichen von Syph.). Mit 2 Jahren 5 heftige Anfälle von Konvulsionen innerhalb weniger Stunden mit Verdrehen der Augen, seitdem Strabismus int., unregelmäßige Schädelform. Vor 3 Jahren Rheumatismus mit Herzaffektion ohne Hinterlassung von organischen Klappenveränderungen. Seit den Konvulsionen schien die linke Seite immer schwächer. Mit 7 Jahren 1. Anfall von Chorea, vorwiegend auf der linken Seite, seitdem jedes Jahr eine Attacke, allmählich schwerer einige Wochen anhaltend, die 4. besteht seit 4 Monaten. Im Schlaf Bewegungen selten, der ganze Körper affiziert, kein Kopfweh, aber allmähliche Abnahme der geistigen Funktionen. Bisher war jede Therapie erfolglos, 2 Wochen nach Beginn von Jodkali beträchtliche Abnahme, nach 3 bis 4 Wochen gänzliches Nachlassen bis auf gelegentliche leichte Zuckungen auf einer Seite.

Syphilis sowohl akquirierte als hereditäre, ist als Ursache von Chorea immer in Frage zu ziehen, besonders bei unilateralen Fällen M. nimmt als Ursache eine funktionelle Störung der cortikalen und ganglionären motorischen Zellen an. H. G. Klotz (New-York).

**Barabuschew**, P. N. Störungen des Sehorgans bei Hirnsyphilis. Journal russe de mal. cut., Tom. V, p. 549.

Die auf 12 eigenen Krankengeschichten und auf die ausführliche Arbeit Uhthoffs sich stützenden Schlußfolgerungen können hier nur ganz kurz angeführt werden: Bei Hirnsyphilis ist die Basis des Gehirns und hier wieder die Gegend des Chiasmas am häufigsten betroffen, unter den Hirnnerven der Opticus und N. oculomotorius (einzeln oder zusammen). Isolierte Paralyse einzelner Nervenzweige des Oculom. weisen nicht auf eine nucleare Erkrankung, sondern auf eine basale Affektion (siehe die Sektionsberichte Uthoffs). Zu dieser Kategorie muß man auch die Anisokorie bei Luetikern rechnen. Opticusatrophie geht mit partieller oder totaler Dischromatopsie (seltener Achromatopsie) einher. Wenn sich an eine einige Zeit bestehende Anisokorie eine Neuritis oder Neuro-

retinitis anschließt, so spricht das für luetische basale Meningitis, und eröffnet die Wahrscheinlichkeit einer günstigen Prognose. Bei der Neuritis optici ist der Olfactorius bei weitem häufiger in Mitleidenschaft gezogen, als aus den spärlichen Literaturangaben hervorgeht. Die Störungen der Pupillarreaction (Ausfall der Lichtreaktion), die schon ein Jahr nach der Infektion beobachtet wurden, beweisen, daß schon in dieser frühen Entwicklungsperiode der Krankheit die Möglichkeit einer Affektion der Pupillarreflexbahnen eintreten kann. Auch längere Zeit und in genügender Weise durchgeführte Behandlung schützt vor dem Eintritt der Hirnaffektion nicht. Richard Fischel (Bad Hall).

**Polonsky**, L. M. Zur Pathologie des Kleinhirns. Zwei Fälle von Kleinhirnaffektionen syphilitischen Ursprunges. Wratsch. Gaz. 1903, Nr. 30 und 31.

Einleitend bespricht Polonsky in aller Kürze die Symptomatologie, Ätiologie, den Verlauf und die gewöhnliche Dauer der Kleinhirnerkrankungen. Darauf folgen in eingehender Schilderung die von ihm beobachteten, im Charkower Stadtkrankenhause genauer untersuchten 2 einschlägigen Fälle, die ein gewisses Interesse beanspruchen dürften. Im ersten Falle handelte es sich um eine gravide Bäuerin von 25 Jahren, bei der alle auf eine schwere Erkrankung des Kleinhirns hindeutenden Symptome auf Quecksilber und Jodkali vollkommen schwanden. Der Verdacht auf Lues wurde durch Polyadenitis, Periostitis und heftige nächtliche Kopfschmerzen erregt. Im andern Falle war es ein körperlich und geistig stark zurückgebliebenes Mädchen von 20 Jahren, das gleichfalls neben Polyadenitis, Hutchinsonschen Zähnen und diversen Periostitiden das Symptomenkomplex einer Cerebellumerkrankung aufwies.

S. Prissmann (Libau).

**Gaucher et Babonneix.** Accidents syphilitiques en activité chez un tabétique et chez un paralytique général. Gaz. des hôp 1903, Nr. 59.

Gaucher und Babonneix teilen die Krankengeschichten eines Tabikers und eines Paralytikers mit, die beide eine syphilitische Anamnese hatten und zur Zeit ausgesprochene spezifische Hauterscheinungen darboten. Das Vorkommen manifester luetischer Hautkrankheiten im Verlauf dieser beiden Nervenleiden ist ein weiterer Beweis für den heutzutage wohl von den meisten Autoren akzeptierten kausalen Zusammenhang. Frédéric (Straßburg i. E.).

**Pighini**, Giacomo. Sopra un caso di Tabe-Paralisi sifilitica. Giornale Italiano delle malattie veneree e della pelle. 1902, p. 161.

An der Hand eines Falles von Tabo-Paralyse, bei einem 56jähr. Manne, bespricht der Autor die Frage der Zusammengehörigkeit dieser drei Erkrankungen. Der Patient hatte 7 Jahre vor der Aufnahme in die Anstalt Syphilis acquiriert, wie der Arzt, der ihn damals behandelt hatte, bestätigte; es war nicht möglich, eine präzise Diagnose zu stellen, denn es waren Symptome von Seiten des Gehirnes — psychische Störungen, Änderung des Charakters, Verminderung der Intelligenz, Vergeßlichkeit,

seltene Anfälle von Tobsucht — von seiten des Bulbus, leichte Ptosis des rechten Augenlides, Hemiatrophie der Zunge, fibrilläres Flimmern der Zunge, das Arghyll-Robertsonsche Phänomen — und von seiten des Rückenmarkes — Ataxie der Gliedmaßen, lancinierende Schmerzen, Rombergsches Phänomen, Steigerung der Hautreflexe, Sensibilitätsstörungen, Verminderung der Patellar- und Achillessehnenreflexe vorhanden. Der Autor spricht sich für die ätiologische Zusammengehörigkeit dieser drei Krankheiten aus. Spietschka (Brünn).

**Bramwell.** Analysis of 155 Cases of Tabes. Brain. A Journ. of Neurolog. 1. 1902.

Aus der umfangreichen statistischen Arbeit sei hier hervorgehoben, daß Bramwell unter seinen 155 Fällen in 56·7% Syphilis anamnestisch feststellte, mit Hinzuziehung der Gonorrhoe stellte er 73% vorher von venerischen Krankheiten Befallene fest. Auffallend ist, daß B. den weichen Schanker in seiner Statistik als syphilitischen verwertet. Verf. ist weiter der Meinung, daß auch die Toxine der Gonorrhoe die Tabes verursachen können, zum mindesten prädisponierend wirken. Des ferneren spricht sich B. dahin aus, daß die Vulnerabilität der Gewebe, sowie die Einführung von Toxinen in den Organismus, ebenso wie die Syphilis mehr prädisponierend für die Tabes als die eigentlichen Ursachen für dieselbe sind; und daß schließlich mit abnormem oder sehr empfindlichem Nervensystem behaftete auch in Abwesenheit von Syphilis von Tabes befallen werden können. Stein (Görlitz).

**Phillips,** Horace. A Brief Report of 227 Cases of Paresis. Am. Journ. Med. Scienc. 126, 488, Sept. 1903.

Phillips rein statistischer Artikel führt unter den Ursachen der Paresis spezifische Erkrankungen mit 16%, unmäßiges Trinken 29%, beide zusammen 12% bei Männern an. Bei Frauen Trunksucht 6%, spezifische Erkrankung nicht erwähnt. H. G. Klotz (New-York).

**Bregmann,** L. und **Oderfeld,** H. „Zur Chirurgie der Hirnsyphilis und topisch-diagnostischen Verwertung der Jacksonschen Epilepsie. Mitteilungen aus den Grenzgebieten der Medizin und Chirurgie, X. Band 3. u. 4. Heft, Art. 21.

In der Arbeit wird ein ohne Erfolg operierter Fall von Hirnlues aus dem israelitischen Spital in Warschau mitgeteilt, bei dem sich im Verlauf von ca. $1^1/_2$ Jahren — die luetische Infektion lag 15 Jahre zurück — trotz drei ziemlich ausgiebiger Kuren seit der mit starken Kopfschmerzen einsetzenden Hirnerscheinungen eine linksseitige Facialisparese, eine partielle Jacksonsche Epilepsie, sowie später Parese der linken oberen Extremität und Zungenlähmung entwickelt hatten. Nach den klinischen Erscheinungen wurde ein Gumma in der Gegend der rechten Zentralwindungen diagnostiziert und im Status epilepticus trepaniert. Die Sektion ergab zwei große, z. T. erweichte und verkäste Gummata am rechten Frontallappen. Bregmann und Oderfeld ziehen aus ihrem Fall als Folgerungen, daß bei Hirnlues mit Symptomen eines Gumma auf der Hirnoberfläche mit der Operation nicht gezögert

werden darf, wenn die spezifische Behandlung erfolglos bleibt, und daß die neurologische Lokalisationslehre gründlich im Stich lassen kann.

Voß (Breslau).

---

## Syphilis der Eingeweide.

**Trinkler,** N. Charkow. „Über Syphilis visceralis und deren Manifestationen in Form von chirurgischen Erkrankungen." Mitteilungen aus den Grenzgebieten der Medizin und Chirurgie. X. Band, V. Heft, Art. XXX.

Im ersten Teil der in 3 Abschnitte: 1. Lebersyphilis. 2. Syphilis des Dünn- und Dickdarms. 3. Syphilitische Erkrankungen des Magens, geteilten Arbeit bespricht Trinkler die Schwierigkeit der klinischen Differentialdiagnostik der syphilitischen Lebererkrankungen und plaidiert für Probelaparotomie in allen zweifelhaften Fällen. Die operative Intervention hält er besonders angebracht bei den Fällen von Hepar lobatum, wo einzelne abgeschnürte Leberteile den Eindruck echter Tumoren hervorrufen. Er teilt dazu zwei Krankengeschichten mit.

Im Kapitel „Syphilis des Dünn- und Dickdarms" lenkt Verf. nach Besprechung der syphilitischen Strikturen des Dünndarms und ihrer Differentialdiagnose, die ein höheres Interesse als die relativ häufigen und lokal und diagnostisch leicht zugänglichen luetischen Mastdarmgeschwüre und Stenosen beanspruchen, die Aufmerksamkeit auf die syphilitische Affektion des Wurmfortsatzes und teilt 2 Fälle von Appendicitis mit, die ein chirurgisches Eingreifen erfordert und ergeben hatten, daß der Processus vermiformis selbst vom syphilitischen Prozeß ergriffen war. Die syphilitischen Stenosen des Dünndarmes bieten wenig Aussicht auf Erfolg durch antiluetische Behandlung, weil sie meistens das Endstadium des gummösen Prozesses darstellen; sie sind daher ein Gebiet, auf dem Syphilidologen und Chirurgen sich in gemeinsamem Vorgehen zu treffen haben. Trinkler konnte in der Literatur nur 3 operativ behandelte Fälle von syphilitischer Dünndarmstriktur finden, deren Krankengeschichten er ausführlich mitteilt. Es wird dann noch die Enteritis syphilitica besprochen und ein von Fournier und Lerreboullet beobachteter interessanter Fall von syphilitischer Diarrhoe bei einem 34jährigen Manne angeführt, der 18 Monate lang ununterbrochen an chronischer Dysenterie gelitten hatte. Nach achttägiger antiluetischer Kur war die Darmfunktion geregelt und nach weiteren 2 Monaten war Pat. vollständig genesen.

Im Kapitel „Syphilitische Erkrankungen des Magens" führt Trinkler die Monographie Einhorns „Über Syphilis des Magens" an und gibt Einhorns Einteilung der syphilitischen Magenerkrankungen wieder, die nach diesem Autor durchaus nicht so selten sind, als allgemein angenommen wird. Trinkler beklagt den bescheidenen Platz, der diesen Erkrankungen in den chirurgischen Lehrbüchern und speziellen

Abhandlungen über Syphilis eingeräumt werde und wendet sich gegen die von Mikuliczsche Auffassung der gummösen Magentumoren und -Geschwüre als gutartiger Affektionen. Er selbst hält nach seinen Erfahrungen die syphilitischen Erkrankungen des Magens für relativ selten und erwähnt den Fall von Bobrow, bei dem $^4/_5$ des Magens wegen diffusen syphilitischen Geschwürs mit Erfolg reseziert wurden.

Gegenwärtig weist die Literatur 16 genau erforschte und veröffentlichte Fälle von Magensyphilis auf. Da die Frage der operativen Behandlung des runden Magengeschwüres und der dadurch bedingten Stenose meist zu Gunsten der chirurgischen Intervention gelöst wird, hält Trinkler unter Berufung auf den Borrowschen Fall die chirurgische Behandlung auch der syphilitischen Erkrankungen des Magens für nützlich und zweckmäßig.

Den Schluß der Arbeit bildet eine tabellarische Zusammenstellung der operierten gummösen Lebergeschwülste (13 Fälle). Voß (Breslau).

**Quincke.** Zur Kasuistik der Visceralsyphilis. Deutsch. Archiv f. klin. Mediz., 77. Band, 1. Heft.

Aus dem reichen Schatze seiner Erfahrung veröffentlicht Quincke eine Reihe von Fällen visceraler Syphilis, in denen die Mannigfaltigkeit des klinischen Bildes bei dieser Form der Lues deutlich zum Ausdrucke kommt. Besonders lehrreich erscheinen vier Fälle von syphilitischer Erkrankung der Bauchorgane: Mesenterium, Retroperitonealraum, Porta hepatis bilden den Sitz gummöser Veränderungen, als deren gemeinsamen Ausgangspunkt Q. die mesenterialen Lymphdrüsen ansieht. Die Diagnose konnte teils aus dem Obduktionsbefunde, teils aus dem klinischen Bilde in Verbindung mit dem Erfolge spezifischer Behandlung festgestellt werden; letztere führte in zwei Fällen zur Heilung, einmal zur Besserung der Symptome. An diese Mitteilungen schließt sich die Publikation mehrerer Fälle von Aortensyphilis; auch bei fehlender Anamnese hält Q. die Einleitung spezifischer Behandlung bei Aortenaneurysma für angezeigt. Den Abschluß der Arbeit bildet die fesselnde Darstellung mehrerer Hirnlues-Fälle, von denen die ersten beiden durch das Befallensein des Akustikus-Gebietes, der dritte durch langandauernde subnormale Temperaturbefunde (zerebralen Ursprungs) bemerkenswert ist.

Fritz Callomon (Bromberg).

**Garel.** Stottern, geheilt durch Tracheotomie, die im Verlauf eines Larynxcarcinoms nötig wurde, das eine luetische Affektion vortäuschte. Revue hebdomadaire de laryngologie, d'otologie et de rhinologie, Bd. XXII., 51.

Abgesehen von der Heilung des Stotterns durch eine gelegentlich nötig gewordene Tracheotomie — eine Beobachtung, die auch von anderen Seiten gemacht worden ist — interessiert der Fall dadurch, daß die Krankheit, Perichondritis laryngea mit äußerem Abszeß und Ödem des Kehlkopfes, um so mehr für eine luetische gehalten wurde, als eine spezifische Behandlung auffallende Besserung zu bringen schien. Der Kranke starb ein Jahr später an ausgedehntem Larynxkrebs. Bei Bespre-

chung der Differentialdiagnose erinnert Garel daran, daß auch nicht syphilitische Neubildungen oft günstig durch K J. beeinflußt werden, und daß auf dem Boden einer syphilitischen Neubildung erfahrungsgemäß häufig ein Carcinom im Larynx entsteht. Ueberschär (Breslau).

**Halpern**, J. O. Zur Kasuistik der Syphilis der Lungen und der Pleura. Medicin. Obosr. 1903. N. 16.

Nach einer kritischen Besprechung der in der Literatur erwähnten, für Syphilis der Lungen charakteristischen Symptome teilt Halpern die Krankheitsgeschichte eines 27jährigen Patienten mit, bei dem Verfasser auf Grund folgender Symptome die Diagnose Lungensyphilis gestellt hatte. In Anamnese Lues, kaum abgeschwächtes vesikuläres Atmen ohne Rasselgeräusche bei quälendem Hustenreiz, an Phthisis erinnerndem Fieber und starken Nachtschweißen. Die spezifische Behandlung bestätigte die Diagnose: gleich nach Beginn der Einreibungen wurde die Temperatur normal, der Husten verlor sich und das Allgemeinbefinden besserte sich zusehends. S. Prißmann (Libau).

**Berg**, Henry W. Pulmonary Syphilis Simulating Pulmonary Tuberculosis. (New-York, med. record Dezember 13., 1902).

Berg hat in den letzten 10 Jahren zahlreiche Fälle gesehen (von denen er einen als Typus publiziert), welche die physikalischen Symptome von Lungen-Phthise, aber im allgemeinen einen von dieser Erkrankung verschiedenen Verlauf darboten.

Die Anamnese bestätigte die Diagnose Lungen-Syphilis.

Die Diagnose ist selbst auf dem Sektionstisch unter Umständen schwierig. Verf. glaubt, wenn positive syphilitische Symptome anderweitig vorliegen, wenn die Behandlung ungenügend war und ein subakuter oder chronischer Charakter der Lungenerkrankung vorliegt, selbst bei Anwesenheit von Tuberkel-Bazillen, eine antisyphilitische Kur empfehlen zu müssen.

Schon nach 10 Tagen zeigt sich Besserung bei Syphilitikern und eher Verschlimmerung bei Rein-Tuberkulösen.

1. Die syphilitische Phthise ist niemals foudroyant, ergreift am häufigsten den rechten oberen Lappen und kann zufällig mit Tuberkulose einhergehen.

Die Lungen-Syphilis manifestiert sich noch in drei anderen Formen, nämlich

2. als subakute oder chronische Pneumonie (Fehlen von rostbraunem Sputum bei leichteren Symptomen als bei der Pneumokokken-Infektion, Abwesenheit von Pneumokokken).

3. Fälle von Lungen-Gummata mit Fibrose, Bronchial-Strikturen, Stenose, Atelektase.

4. Abszesse nach Durchbruch syphilitischer Bronchial-Drüsen und Gummata vieler Organe.

Die kongenitale Fibrose und Atelektase wird erwähnt, ebenso die Bronchitis der Frühperiode. Loewenhardt (Breslau).

**Conner**, Lewis A. Syphilis of the Trachea and Bronchi. Amer. Journ. Med. Scienc. 126. 57. Juli 1903.

Conner hat versucht, soviel wie möglich, alle veröffentlichten Fälle von Syphilis der Trachea und der Bronchien zusammenzustellen und zu untersuchen; eine Trennung der Fälle von Trachea und Bronchien erwies sich als undurchführbar. Primäraffektionen wurden wohl an diesen Organen noch nie beobachtet, sekundäre kommen bisweilen vorübergehend vor, sind aber ohne Bedeutung, so daß eigentlich nur die tertiären oder späteren Erkrankungsformen in Betracht kommen. Im allgemeinen ergab sich, daß dieselben fast in allen Fällen das Leben ernstlich bedrohten und oft den Tod verursachten, obwohl in einer großen Mehrzahl der Fälle die Aussicht auf Heilung eine gute war, wenn die Krankheit in Zeiten erkannt und behandelt wurde.

C. hat den 1878 von Vierling (D. Archiv f. klin. Med. XXI. 325) zusammengestellten 46 Fällen weitere 82 teils ältere, teils neuere, inkl. einen eigenen Fall zugefügt, so daß im ganzen 128 Fälle verliegen.

In 117 derselben konnte der Charakter und Sitz der Erkrankung genau festgestellt werden, in 20 durch laryngoskopische Untersuchung in 97 durch die Sektion Es lassen sich 4 Gruppen aufstellen:

1. Gummatöse Schwellung umschrieben oder diffus, fand sich im ganzen, in 20 (17%) der Fälle, darunter 18 in den eigenen; 8 waren einzelne Tumoren.

2. Geschwüre, einfach oder mehrfach, 27 (44%), mit Vierlings 24 Fällen, von sehr verschiedener Form, Tiefe etc., 10 waren einzeln; sie sind oft ziemlich tief, selbst die Knorpel befallend; 12 führten zu Perforation, darunter 5mal von Blutgefäßen mit tötlicher Hämorrhagie.

3. Endotracheale Neubildung von Bindegewebe zeigt sich teils in der Form von Narben (25. Vierling 22 = 40% verschiedenen Charakters, teils in Form diffuser Verdichtung (13 = 11%) als obliterative Endotracheitis und bronchitis mit Verengerung des Lumen.

4. Fibröse Peritracheitis, 8 F., mit Ausnahme eines einzigen mit gleichzeitigen endotrachealen Veränderungen, in 4 Fällen mit Beteiligung des Recurrens, in 3 Anschwellung der tiefen Lymphknoten am Halse.

Trachea und Bronchi gleichzeitig erkrankten in 38 F., die Trachea in größerer Ausdehnung 23, im oberen Drittel allein 23, im mittleren 2, im unteren 18; beide Bronchien 5, rechter allein 4, linker 4. In 12% der Fälle von C. (gegen 63% bei Vierling) war der Larynx beteiligt; Mund, Nase und Rachen in 16%, darunter 6 auch Larynx; in 10 von 56 Sektionen wurden typische syphilitische Lungenveränderungen nachgewiesen. Erweiterung der Trachea wurde 8mal, beider Bronchien 9mal, eines Bronchus 6mal gefunden bei 97 Sektionen.

Unter den Patienten waren 4 unter 10 Jahren, 9 zw. 9, 19 u. 15 zw. 20 u. 29; 43 zw. 30 u. 39; 26 zw. 40 u. 49; 9 zw. 50 u. 59; 5 zw. 60 u. 69, 1 über 70. Bei der akquirierten Syphilis trat, soweit die Zeit der Infektion nachweisbar, die Erkrankung im Durchschnitt im 10. Jahre auf (von 9 Monaten bis 42 Jahren schwankend) desgleichen bei der hereditären.

Unter den Symtomen sind Husten und Dyspnoe fast immer vorhanden, demnächst am häufigsten lautes pfeifendes Geräusch beim Atmen, bes. bei Inspiration, Veränderungen der Stimme, Beschleunigung der Atemfrequenz, Sputa, Schmerz, Druckempfindlichkeit, Retraktion der Gewebe bei der Inspiration, Bewegung des Larynx (fast immer herabgesetzt oder abwesend, wie von Gerhard behauptet, dessen Ansicht jedoch betreffend konstante Erhöhung der Larynxbewegung bei Larynxstenose C. nicht teilt).

Die Diagnose ist viel schwieriger bei Abwesenheit von Obstruktion und von anderen Syphilissymptomen, und ist eigentlich nur möglich durch direkten laryngoskopischen Nachweis. Von Wichtigkeit sind nächst der Anamnese der Charakter der Stimme, Beweglichkeit der Larynxstellung des Kopfes bei der Inspiration, Lokalisation des Ursprungs der Erschütterung und der größten Intensität des Atmungsgeräusches, Verschiedenheit der Erscheinungen auf beiden Brusthälften.

Die Prognose ist nicht günstig. Vierling gab 39 Todesfälle, 3 Heilung und 4 Besserung, C. eigene Fälle ergeben 58 Todesf., 15 Heilung, 9 Besserung; im ganzen 76% Todesfälle. Unter C. Fällen starben 19 an Pneumonie, 11 unter ausgesprochenen krampfhaften Erstickungssymptomen, 4 an plötzlicher Hämorrhagie nach Perforation. Die Prognose ist abhängig vom Sitz der Erkrankung und der Beteiligung anderer Organe.

Die Behandlung bestand meist in großen Gaben von Jodkali, hie und da in Verbindung mit Quecksilber. Die Gefahr plötzlichen Ödems bei Jodgebrauch ist zu berücksichtigen. Sondierung vom Larynx aus brachte in 3 Fällen Erleichterung. Tracheotomie wurde 17mal ausgeführt, 10mal ohne jede Erleichterung, 2mal folgte temporäre, 2mal wirklich dauernde Besserung, 3mal trat Erleichterung auf, ohne daß die Stenose selbst erreicht wurde. H. G. Klotz (New-York).

**Schlechtendahl**, E. Barmen. Über Nierenentzündung im Frühstadium der Syphilis und deren Behandlung. Wiener klinische Rundschau 1903, Nr. 32 u. 33.

Der Autor liefert zu dieser Frage einen einwandfreien Beweis, da er in seiner Praxis einen Fall beobachtete, bei dem im Stadium der Sklerose durch die Urinuntersuchung eine ganz gesunde Niere konstatiert wurde, worauf sich im Laufe der syphilitischen Erkrankung eine Nephritis entwickelte, die parallel mit der Syphilis verlief und bei gleichartiger Behandlung abheilte, so daß dieselbe mit Sicherheit als Nephritis syphilitisca bezeichnet werden kann. An die Beschreibung dieses Falles schließt der Autor kritische Erörterungen und kommt zu folgenden Schlüssen: Es kann die Syphilis in einzelnen Fällen bei ganz gesunden Nieren eine akute Nephritis hervorrufen. Eine leichte Schädigung des Nierenepithels durch die Syphilis ist ein häufiges Vorkommnis, das sich jedoch meist nicht durch klinische Erscheinungen bemerkbar macht. Bei der Hg-Behandlung läßt sich diese leichte Schädigung des Nierenepithels erkennen, da das Hg die durch Syphilis veränderte Zellen für den weiteren Lebens-

prozeß ungeeignet macht und zur Ausscheidung bringt. Das Hg ruft keine Nierenreizung bei vorher ganz gesunden Nieren hervor; es wirkt nur auf die durch Syphilis geschädigten Zellen. Bei Nephritis syphilitica ist das Quecksilber als spezifisches Heilmittel anzuwenden.

Viktor Bandler (Prag).

**Hitschmann**, F. u. **Volk**, R., Wien. Klinik Schauta: Zur Frage der Placentarsyphilis. Wiener klinische Wochenschr. 1903, Nr. 28.

Die beiden Autoren haben zur Klärung der strittigen Frage der Placentarsyphilis genaue, umfassende histologische Untersuchungen angestellt und zwar untersuchten sie 22 Placenten von Fällen, bei denen die Mutter, das Kind oder beide zugleich luetisch befunden wurden und ebenso viele Kontrollpräparate gesunder Mütter. Weder der makroskopischen Größenzunahme noch der Farbe können die Autoren eine Bedeutung für die Diagnose Lues zusprechen. Alle histologischen Veränderungen, die beschrieben wurden, sind für Lues der Placenta nicht charakteristisch, da alle bisher angegebenen Zeichen auch bei anderen Erkrankungen, ja sogar bei Placenten gesunder Mütter und Kinder vorkommen. Infiltrate, fibröse Entartung, Nekrosen in der Decidua und die als Gummata beschriebenen Herde hat schon v. Franqué bei sicher nicht luetischen Individuen gefunden, was die Autoren bestätigen, auch die Zottenerkrankungen fanden sich außerhalb der Lues, so daß die Autoren nur Veränderungen in der Placenta bei Syphilis, nicht aber eine Syphilis der Placenta zugeben können.

Viktor Bandler (Prag).

# Nekrologe.

## Angelo Scarenzio.

Eine lange und verdienstvolle, der Wissenschaft gewidmete Laufbahn fand durch den am 29. Juni 1904 zu Pavia plötzlich erfolgten Tod des als Forscher, Philanthrop und Bürger hervorragenden Professors Angelo Scarenzio ihren Abschluß.

Angelo Scarenzio wurde am 1. Februar 1831 in Pavia geboren und ebendaselbst im Jahre 1854 zum Doktor der Medizin und Chirurgie graduiert.

In den ersten Jahren seiner ärztlichen Tätigkeit widmete er sich mit großem Eifer und Erfolg der Chirurgie, zuerst als Assistent des Prof. Porta, dann als Primararzt in Mantua und später in Pavia, wo ihm auch das Lehramt für operative Chirurgie übertragen wurde.

Hier in seiner Vaterstadt fing er an sich mit Syphilidologie zu beschäftigen und in kurzer Zeit errang er auf diesem Gebiete eine solche Bedeutung, daß er schon im Jahre 1861 zum Vorstande der Klinik für Dermatologie und Syphilis ernannt wurde, welche Stelle er bis zu seinem Ableben inne hatte.

Trotz seiner Vorliebe für Dermato- und Syphilidologie vernachlässigte er die Chirurgie nicht. Durch Ausführung zahlreicher, besonders rhinoplastischer Operationen, über welche er mehrere vorzügliche Arbeiten und Berichte veröffentlichte, hat er sich in diesem Fache ausgezeichnet.

Während seines dem Fortschritte der Wissenschaft und dem Wohle armer Kranker geweihten Lebens engte er nie seine große geistige Lebendigkeit in die von den Pflichten des klinischen Lehramtes und der Profession gesetzten Grenzen ein, sondern entfaltete sie im ausgiebigsten Maße und verfaßte zahlreiche, sehr bedeutende wissenschaftliche Arbeiten, welche gleichsam ein Monument seines Genies und seiner nimmer ruhenden Tätigkeit bilden.

Beinahe 150 Arbeiten, Memoiren und Monographien legen Zeugenschaft für die große und gründliche Bildung dieses Mannes ab; sie behandeln nicht allein Dermatologie und Syphilis, sondern auch allgemeine Pathologie, Chirurgie, Pharmakologie und Hygiene.

Angelo Scarenzio erlangte, obwohl schon durch viele wissenschaftliche Aufsätze allgemein bekannt, durch die im Jahre 1864 gemachte geniale Entdeckung und Anwendung der Kalomelinjektion einen Weltruhm.

Die Kalomelinjektion wurde für die wichtigste Neuerung in der Therapie der Syphilis gehalten; zahlreiche Kliniker und Ärzte beschäftigten sich mit ihr, sowohl um sie eingehend zu studieren und mit ihr

Versuche anzustellen als auch um sie vor Einwendungen zu verteidigen und über die mit ihr erzielten Erfolge zu berichten.

Doch der Sieg verblieb Scarenzio. Die Kalomelinjektion ist bis heute eine der wichtigsten kurativen Methoden.

Nur durch eifriges Studium hatte der große Syphilidologe aus Pavia seine Entdeckung erreicht. Lange sann er darüber nach, um die Wirkung dieses therapeutischen Mittels zu erklären und die besten Erfolge mit ihm zu erzielen. Lange stellte er mit der Standhaftigkeit des überzeugten Forschers und mit der Gewissenhaftigkeit des Gelehrten zahlreiche Experimente an. Jede Kritik und Einwendung schätzte er hoch und nahm dankbaren Herzens jede vernünftige Modifikation, wie die von Smirnoff, dessen Namen für alle Zeiten mit der Entdeckung Scarenzios verbunden sein wird, an.

Angelo Scarenzio war nicht allein Arzt und Gelehrter, sondern auch einer der besten Bürger Pavias. Seine wertvolle Mitarbeiterschaft war sehr gesucht und hochgeschätzt; er wurde oft durch das Vertrauen seiner Mitbürger zur Bekleidung wichtiger, städtischer Ehrenstellen berufen.

Angelo Scarenzio, der ruhig entschlief, während er noch auf der Bresche stand, wurde auch intra vitam mit Ehren überhäuft. Er war Mitglied des „Istituto lombardo di scienze e lettere", verschiedener Gesellschaften für Dermatologie und Syphilis Italiens und anderer Länder, der „Accademia medico-chirurgica" Neapels, des „Ateneo" Brescias, und zahlreicher anderer wissenschaftlicher Vereine.

Am 7. April 1904, dem 40. Jahrestag der ersten Kalomelinjektion, gaben hervorragende Syphilidologen ihrer Wertschätzung und Achtung für ihren berühmten italienischen Kollegen Ausdruck. Mit freudigem Herzen und Genugtuung empfand Scarenzio diese aufrichtige, ihn so ehrende Manifestation.

Angelo Scarenzio's Name wird immer unter den Wohltätern der Menschheit genannt werden.

Mailand, November 1904. Ambrogio Bertarelli.

---

# Niels R. Finsen.

Es war ein Tag nationaler Trauer für Kopenhagen und ganz Dänemark, als am 29. September d. J. Professor Niels R. Finsen zu Grabe getragen wurde. An seiner Bahre trauerte mit den Angehörigen das ganze dänische Volk, an der Spitze der ehrwürdige greise König Christian, umgeben von den Prinzen des königlichen Hauses und seinen Ministern, die diplomatischen Vertreter Deutschlands und anderer Staaten,

zahlreiche Delegierte von ärztlichen Vereinen aus der ganzen Welt, die Ärzteschaft Kopenhagens, die Studentenschaft, seine getreuen Mitarbeiter und Mitarbeiterinnen vom Finsen-Institut und, ein ergreifender Anblick, zahllose geheilte Lupuskranke, die dem Verstorbenen Gesundheit, Lebensmut und Arbeitsfreude verdankten.

Ein eigenartiger, mühseliger und dornenvoller Weg war es, der Finsen zu den Entdeckungen führte, die seinen Namen in aller Mund brachten. Geboren 1860 zu Thorshavn auf den Faroerinseln als Sohn eines höheren Beamten, empfing Finsen, der aus altem isländischen Geschlecht stammte, seine erste Bildung in der Hauptstadt Islands, wo er 1882 das Abiturientenexamen bestand. Von dort kam er nach Kopenhagen, um Medizin zu studieren. Schon damals machten sich die ersten Erscheinungen eines Herzleidens bei ihm geltend und zwangen ihn, den von ihm so geliebten körperlichen Sport — er war unter anderem ein eifriges Mitglied des studentischen Schützenkorps — nur in sehr beschränktem Maße zu betreiben. Von da an bis zu seinem Tode war sein Leben eine durch kürzere oder längere Intervalle unterbrochene Kette von Leidenstagen. Nur durch größte Energie, durch genaue Beobachtung der peinlichsten Vorsicht konnte Finsen die Entstehung schwererer Stauungserscheinungen verhüten oder vielmehr in mäßigen Grenzen halten. Durch genaueste Kontrolle in der Zufuhr aller Lebensmittel suchte er sich im Stoffwechsel-Gleichgewicht zu erhalten[1]) und ertrug mit bewunderungswürdiger Geduld die Qualen des Durstes, da er gefunden hatte, daß das Trinken von Wasser und anderen Flüssigkeiten immer wieder Verschlimmerungen seines Zustandes hervorrief. Aber gerade sein Leiden war es, welches ihm den Weg zu seinen großen Entdeckungen wies.

Schon vom Jahre 1890 an fühlte er sich am wohlsten in der Sonne und obwohl er Prosektor an der Anatomie war, so beschäftigte er sich doch hauptsächlich mit dem Studium der Einwirkung des Lichts auf den tierischen und menschlichen Organismus. Ausgehend von den bahnbrechenden Arbeiten Widmarks, studierte Finsen zunächst die Entzündung erregenden Eigenschaften des Lichtes und kam dabei zu dem Ergebnis, daß den chemisch wirksamen Strahlen eine stark irritierende Wirkung zukommt, die wohl von der Wärmewirkung zu unterscheiden ist. Durch Ausschließung dieser irritierenden Wirkung bei Krankheiten, in denen die Haut sich bereits in stark entzündlich gereiztem Zustande befindet, wie bei den Variolen, konnte Finsen die ersten praktischen Erfolge erzielen: bei Variolafällen, die rechtzeitig in ein Zimmer gebracht wurden, in welchem nur rote oder gelbgrüne, chemisch unwirksame Lichtstrahlen Zutritt hatten, blieb das Suppurationsstadium aus und die Krankheit verlief ohne das Sekundärfieber weit leichter; die Heilung erfolgte ohne Narben. Auch bei anderen akuten Exanthemen werden durch diese „negative Lichttherapie“ günstige Resultate erzielt. Von weit

[1]) Wertvolle Untersuchungen und Selbstbeobachtungen Finsens hierüber sind nur in dänischer Sprache veröffentlicht worden.

höherem Werte sind die Erfolge Finsens auf dem Gebiet der „aktiven Lichttherapie", bei Ausnützung der gewebsschädigenden und antibakteriellen Wirkung starkkonzentrierten Sonnen- und elektrischen Bogenlichtes.

Es erübrigt sich wohl, gerade an dieser Stelle die allmähliche Entwicklung der Finsenschen Lichtbehandlung, die Konstruktion seiner Apparate des näheren auseinanderzusetzen. Vor nunmehr 8 Jahren erzielte Finsen die ersten praktischen Resultate bei der Behandlung des Lupus mit konzentriertem Licht; heute ist das Verfahren allgemein anerkannt als die beste Behandlungsmethode dieser schweren Erkrankung. Wir alle haben seit dem Jahre 1899 Jahr für Jahr auf den Kongressen die von Finsen geheilten Lupuskranken bewundert, darunter Fälle, die früher absolut als unheilbar gelten mußten. Seither sind in allen Staaten der Welt an zahlreichen Hochschulen, in vielen großen Städten Institute zur Behandlung des Lupus nach Finsens Methode entstanden. Unermüdlich arbeiteten Finsen und seine Mitarbeiter, Forchhammer, Reyn, Bang, Bie, Dreyer, Jansen u. a. daran, die Wirkungen des Lichtes genauer zu studieren, die Methode der Anwendung zu verbessern. Jeder, der sich persönlich oder schriftlich an Finsen wandte, wurde in der liebenswürdigsten Weise mit Rat und Tat unterstützt. In Kopenhagen entstand unter Mitwirkung einflußreicher, großdenkender Männer wie Hagemann und Jörgensen, ein großartig ausgestattetes Institut, dem auch reichlich staatliche Mittel zufließen, so daß jetzt das Finsen-Laboratorium und die Klinik des Lichtinstitutes, unabhängig von kleinlichen Sorgen, sich voll und ganz ihrer großen Aufgabe widmen können.

Seit im Jahre 1896 Finsen durch sein epochemachendes Buch „Über die Anwendung von konzentrierten chemischen Lichtstrahlen in der Medizin" (deutsch erschienen in Leipzig 1899) die Reihe der Publikationen über dieses Thema eröffnet hatte, ist von ihm und seinen Mitarbeitern eine große Anzahl wertvoller Arbeiten unter dem Titel „Mitteilungen aus dem Finsenschen Lichtinstitut" erschienen, von denen bis jetzt 8 resp. 9 Hefte vorliegen. Von besonderem Interesse ist das 5. und 6. Heft (1904 in Jena in deutscher Übersetzung erschienen), worin die Resultate der Lichtbehandlung in den ersten 800 Fällen von lupus vulgaris besprochen werden. Von diesen waren 407 (= 51%) anscheinend geheilt, fast geheilt 189 (= 24%), wesentlich gebessert 89 (= 11%) und nicht genügend beeinflußt nur 40 (= 5%). Aufgegeben hatten die Behandlung aus verschiedenen Gründen 71 (= 9%). Diese Zahlen sprechen wohl mehr, als wie es Worte vermögen, für die enorme Wichtigkeit und erklären die allgemeine Anerkennung der Methode, deren Nachteile hauptsächlich in der langen Dauer der Behandlung bestehen und gegenüber den vielen großen Vorzügen kaum in Frage kommen können.

Die zahlreichen persönlichen Anerkennungen, die Finsen gefunden hat — er wurde zum Ehrenmitglied zahlreicher medizinischer Gesellschaften ernannt, viele hohe Orden schmückten ihn, und noch im letzten Jahre erhielt er den medizinischen Nobelpreis zuerkannt, den er zum großen Teil seinem Lichtinstitut überwies — waren

wohlverdiente und waren ihm umsomehr zu gönnen, als auch seine persönlichen Eigenschaften höchst sympathische waren. Alle, welche das Glück hatten, als Mitarbeiter, Assistenten, Schüler oder als Kranke mit ihm in Beziehung zu treten, wissen seine Anspruchslosigkeit, Einfachheit und Liebenswürdigkeit nicht genug zu rühmen.

Ehre seinem Andenken!

Freiburg i. Br., im November 1904.

Eduard Jacobi.

---

## Albert R. v. Reder.

Albert Reder Ritter von Schellmann ist am 8. November im 78. Jahre seines der Wissenschaft und den ärztlichen Standesinteressen gewidmeten Lebens gestorben. Den Lesern des Archiv besonders durch seine Untersuchungen über das Contagium der Syphilis bestens bekannt, war er zuerst Privatdozent für Chirurgie an der Josefs-Akademie für Militärärzte in Wien, habilitierte sich sodann als Privatdozent für Dermatologie an der Wiener Universität, woselbst er 1864 zum außerordentlichen Professor ernannt wurde. Als Oberstabsarzt und langjähriger Leiter der Syphilisabteilung am Garnisonsspitale Nr. 1 erwarb er sich großes Vertrauen, sowohl bei seinen militärärztlichen Kollegen wie unter den Wiener Kollegen im Allgemeinen, die ihn in alle Ehrenstellen wählten. Dem Archiv war er bis an sein Lebensende ein treuer Freund und Mitarbeiter.

R.

---

# Varia.

**Heilstätte für Lupuskranke in Wien.** Am 29. Oktober fand die feierliche Eröffnung der unter Leitung des Prof. E. Lang stehenden und durch ihn ins Leben gerufenen Heilstätte für Lupuskranke statt.

**Dermatologische Klinik in Kiel.** Im Oktober d. J. wurde die unter der Direktion von Prof. v. Dühring stehende, neu geschaffene Klinik für Haut- und Geschlechtskrankheiten eröffnet.

**Finseninstitut zu Kopenhagen.** Zum Vorstande des Laboratoriums des Finseninstitutes wurde der Privatdozent für Physiologie Dr. K. A. Hasselbach gewählt.

**Personalien.** Dr. Augagneur (Lyon) wurde zum Professor der Klinik für Hautkrankheiten und Syphilis ernannt.

Dr. O. Jersild in Kopenhagen hat sich als Privatdozent für Haut- und Geschlechtskrankheiten habilitiert.

---

JUN 12 1905
MAY 1 - 1906

41B
776+